B. LOGIN & SON
MEDICAL
PERIODICALS
AND BOOKS

ANATOMISCHE HEFTE.

ERSTE ABTEILUNG:

ARBEITEN AUS ANATOMISCHEN INSTITUTEN.

VI. BAND (XVII., XVIII., XIX/XX. HEFT).

ANATOMISCHE HEFTE.

REFERATE UND BEITRÄGE

ZUR

ANATOMIE UND ENTWICKELUNGSGESCHICHTE.

UNTER MITWIRKUNG VON FACHGENOSSEN

HERAUSGEGEBEN VON

FR. MERKEL, O. Ö. PROFESSOR DER ANATOMIE IN GÖTTINGEN.

UND

R. BONNET, O. Ö. PROF. DER ANATOMIE IN GREIFSWALD.

ERSTE ABTEILUNG.

ARBEITEN AUS ANATOMISCHEN INSTITUTEN.

VI. BAND (XVII., XVIII., XIX/XX. HEFT).

MIT 37 TAFELN.

WIESBADEN.
VERLAG VON J. F. BERGMANN.
1896.

Das Recht der Übersetzung bleibt vorbehalten.

Druck der Königl. Universitätsdruckerei von H. Stürtz, Würzburg.

Inhalt.

Seite

XVII. Heft (ausgegeben im Mai 1895).

W. Flemming, Über Intercellularlücken des Epithels und ihren Inhalt. Mit 6 Figuren auf Tafel I 1

J. Disse, Über Epithelknospen in der Regio olfactoria der Säuger. Mit 6 Figuren auf Tafel II 21

L. Seipp, Das elastische Gewebe des Herzens. Mit 12 Figuren auf Tafel III/IV 61

K. Schulz, Das elastische Gewebe des Periosts und der Knochen. Mit 8 Figuren auf Tafel V/VI 117

XVIII. Heft (ausgegeben im November 1895).

Hjalmar Grönroos, Zur Entwickelungsgeschichte des Erdsalamanders (Salamandra maculosa Laur.). Hierzu die Tafeln VII—X 153

Wilhelm Beck, Über den Austritt des N. hypoglossus und N. cervicalis primus aus dem Centralorgan beim Menschen und in der Reihe der Säugetiere unter besonderer Berücksichtigung der dorsalen Wurzeln. Hierzu die Tafeln XI—XIV 249

XIX/XX. Heft (ausgegeben im März 1896).

Fr. Saxer, Über die Entwickelung und den Bau der normalen Lymphdrüsen und die Entstehung der roten und weissen Blutkörperchen. Hierzu Tafel XV—XXII 347

E. Zuckerkandl, Über die tiefen Hohlhandäste der Arteria ulnaris. Mit 13 Abbildungen auf Tafel XXIII/XXIV 533

W. Flemming, Über die Struktur centraler Nervenzellen bei Wirbeltieren. Mit Tafel XXV 561

J. Zumstein, Zur Anatomie und Entwickelung des Nervensystems des Menschen. Mit Tafel XXVI/XXXVII 571

F. Kreutzer, Varietäten der Kaumuskeln 609

/ 8746

Aus dem Anatomischen Institut in Kiel.

ÜBER
INTERCELLULARLÜCKEN DES EPITHELS
UND
IHREN INHALT.

VON

W. FLEMMING
IN KIEL.

Mit 6 Figuren auf Tafel I.

Die in diesen Heften kürzlich erschienene Arbeit F. Cohns: „Über Intercellularlücken und Kittsubstanz“ [10] giebt mir Anlass, hier einige eigene Arbeitsergebnisse aus früherer Zeit mitzuteilen, die den gleichen Gegenstand betreffen und zu seiner Kenntnis beitragen können. Sie sind vor zwölf Jahren sehr kurz, ohne Abbildung und an einer wenig bekannten Stelle [6; Auszug siehe am Schluss] veröffentlicht worden, so dass eine Bekanntschaft damit den folgenden Untersuchern der Intercellularlücken nicht zuzumuthen war. Die Präparate, welche ich hier abbilde und oft demonstriert habe, stammen noch von jener Arbeit.

In dem Epithel der Salamanderlarvenhaut, speziell dem der Kiemenblätter und der Flosse, hatte ich 1878 ein Objekt gefunden und beschrieben [2, pag. 342 ff.], an welchem die Intercellularlücken von ganz besonderer Grösse, und zugleich am lebendigen Gewebe erkennbar sind, so dass sich daran die Richtigkeit der Ansicht, dass wirkliche Lücken und durchsetzende Brücken da sind (Bizzozero, Ranvier), gegenüber der Meinung Max Schultzes (Verzahnung von Stacheln und Riffen) sehr deutlich und sicher ergab [a. a. O. pag. 343]. Pfitzner hatte dann auf meine Anregung eine speziellere Untersuchung des Epithels der Amphibienhaut vorgenommen [4], die man bei Cohn (pag. 298) u. a. a. O.) besprochen findet; Pfitzner gelangte dort zu der Ansicht, dass die oberflächlichen Inter-

cellularlücken nach aussen gegen das Wasser zu offen seien[1]). Ich gab darauf eine nähere Beschreibung mit Abbildungen der Lücken nach dem lebenden Objekt [5], wobei ich in dem eben erwähnten Punkt Pfitzner nicht beistimmen konnte, sondern schon nach dem Bilde des lebenden Epithels die Lücken an den Kutikularsäumen der Zellen geschlossen fand und so darstellte [5, pag. 55, s. Fig. 6 hier). Das Gleiche ist seitdem von mehreren Untersuchern angenommen worden[2]), und in besonders deutlicher Weise hat es jetzt Cohn dargethan, indem er zeigte, dass der Verschluss durch feine Leisten einer besonderen, durch Eisenhämatoxylinfärbung schwärzbaren Substanz bedingt wird, während ich ihn mir damals nur durch Berührung der Kutikulardeckel bewerkstelligt gedacht hatte.

In Bezug auf den Inhalt der Intercellularlücken hatte ich schon an jenem Orte [5, pag. 55] gesagt: „Ob in ihnen eine Flüssigkeit ist, oder eine anderweitige, dann jedenfalls weiche Substanz (siehe unten, kriechende Zellen darin), lässt sich zwar meines Erachtens noch nicht absolut entscheiden, doch sprechen die Injektionsresultate von Key und Retzius beim Menschen (1 hier) wohl sehr dafür, dass sie mit Lymphe gefüllt sind und mit Lymphwegen zusammenhängen, woran auch die Verfasser denken“[3]). Ich fügte allerdings der Vorsicht halber hinzu, dass

[1]) Leydig, der schon 1876 (Die Hautdecke und Hautsinnesorgane der Urodelen. Morphol. Jahrbuch, Bd. II, pag. 313, Fig. 20, Taf. XX) Intercellularlücken im Epithel des erwachsenen Salamanders kurz beschrieb, sprach dort über den Zusammenhang solcher Lücken mit der Aussenwelt eine ähnliche Meinung aus, allerdings in dem Sinne, dass er sich dadurch eine Aufnahme von Stoffen von aussen her in die Lymphräume vermittelt dachte.

[2]) S. bei Cohn, pag. 299.

[3]) Ich möchte hier daran erinnern, dass schon Schweigger-Seidel in seiner Arbeit von 1866: Die Behandlung der tierischen Gewebe mit Argentum nitricum. Ber. d. k. sächs. Gesellsch. d. Wissensch., Bd. 18, pag. 336, äusserte: „Im Allgemeinen werden wir die Masse zwischen den Zellen (es ist die Substanz zwischen Epithelzellen gemeint, welche sich bei Versilberung durch Niederschläge dunkelt) wohl als eine minimale Intercellularflüssigkeit ansprechen können,“ ohne allerdings entscheidende Belege hierfür zu geben.

möglicherweise bei diesen Injektionen auch eine weiche, aber besondere, (von Lymphe verschiedene) Substanz aus den Lücken verdrängt sein könne, wollte dies aber nicht aufstellen.

Für die Entscheidung dieser Frage nach dem Inhalt der Lücken habe ich mir dann ein Jahr darauf folgenden Arbeitsplan gesetzt:

Die Silberimprägnationsmethode von Recklinghausens stellt bekanntlich, bei gelungenem „Negativbild", lymphhaltige Räume als helle Bahnen auf dunklem Grunde dar[1]). Nun erinnern die weiten Intercellularlücken der tieferen Epithelschichten bei der Salamanderlarve schon bei der Betrachtung im lebendigen Zustand an ein Saftkanalnetz, mit dem ich sie bereits in meiner ersten Mitteilung (2, pag. 344) verglichen hatte[2]). Wenn der Inhalt dieser Lücken Lymphe ist, könnte sich erwarten lassen, dass er sich im Silbernegativ ähnlich wie solche verhalten würde, die Lücken also hell bleiben würden. Bisher waren solche Bilder bei Epithelversilberungen bekanntlich nicht erzielt, sondern es waren, wenn damit überhaupt in den tieferen Epithelschichten eine Reaktion zustande kam, hier ebenso wie in der oberflächlichen die bekannten Bilder von „Silbergrenzen", also braun- bis schwarzgefärbten dünnen Fachwerken zwischen den Zellen dargestellt worden. Aber da es sich in allen solchen Fällen bis dahin um relativ kleinzellige Epithelien gehandelt hatte, konnte dieses Ergebnis vielleicht nur daran liegen, dass die Intercellularlücken dort allzu eng waren, um, vorausgesetzt auch dass sie Lymphe enthielten, eine Negativreaktion derselben deutlich zustande kommen zu lassen. Bei der Salamanderlarve sind aber die Lücken so ausnehmend gross, dass sie an Weite

[1]) Dass es sich so verhält, gegenüber früheren abweichenden Deutungen des Silbernegativbildes (Schweigger-Seidel u. a.) setze ich als festgestellt und bekannt voraus. Es wird ja schon durch das gleichzeitige Hellbleiben der Saftlücken und Lymphgefässe, ausserdem durch die Injektionsergebnisse an der Cornea bewiesen.

[2]) S. dort Fig. 11a Taf. 16; Textfigur B, c im Buch = Fig. 5 u. 6 hier).

z. B. die feineren Ausläufer von Saftlücken in der Cornea, die doch im Silbernegativ hell bleiben, weit übertreffen.

Demnach habe ich damals am Kiemenepithel und auch an anderen Hautstellen der Salamanderlarve zahlreiche Silberimprägnationsversuche angestellt, unter mannigfacher Variation der Dauer der Durchtränkung mit Silbernitrat im Dunkeln, und verschiedenartiger Reduktion. Zur Kontrolle wurden dabei mehrfach Hornhäute vom Frosch oder Salamander mit eingelegt und ganz derselben Prozedur wie jene Gewebsstücke unterzogen, an ihnen fanden sich dann fast immer in der Bindesubstanz die bekannten Silbernegative der Saftlücken; wenn diese also nicht auch im Epithel zustande kamen, so konnte das nicht an der Behandlung, sondern nur an der Beschaffenheit des letzteren Objekts liegen.

Niemals erhielt ich nun hierbei ein Präparat, an dem in diesem Epithel die Intercellularlücken hell geblieben wären. Diese waren vielmehr stets[1]) mit feinkörnigen, sehr dichten Silberpräcipitäten von blass- bis dunkelbrauner Farbe erfüllt, wie es Fig. 3 und 4 hier (in Schwarz) zeigen. Die schmäleren Silbergrenzen entsprechen der Einstellung auf die oberflächliche, die breiten der auf die tiefe Lage des hier an den Kiemen zweischichtigen Epithels. Auch die ersteren Silberstreifen liegen nicht etwa bloss an der Oberfläche, sondern auch zwischen den Zellen, wie die Einstellung und namentlich schräge Ansichten es deutlich zeigen. Beide Silberzeichnungen entsprechen, wie man aus dem Vergleich mit Fig. 5 und 6 (lebend) ohne weiteres erkennen wird, der verschiedenen Weite der Lücken in den beiden Zellenschichten, und beweisen deutlich, dass es sich nicht etwa um eine Färbung bezw. Imprägnation peripherer

[1]) Abgesehen natürlich von Fällen, wo die Objekte überhaupt zu dunkel ausfielen, um etwas von den Grenzen der Epithelzellen erkennen zu lassen, oder wo, bei kürzerer Silberdurchtränkung, diese nicht hinreichend eingedrungen war.

Teile der Zellen selbst handelt, sondern um gleichmässige Absetzung der braunen Massen in den Inhalt der Lücken. Die Zellenleiber sind allerdings, wie ich es in Figur 4 nebenbei darstelle, ebenfalls durch braune Körnchen in verschiedenem Grade gefärbt, aber an gelungenen Präparaten in so viel geringerem Grade als der tief dunkle Lückeninhalt, dass die Grenze beider sich scharf abzeichnet. Die gebräunten Lücken sind hie und da in der tiefen Schicht von sehr kleinen, helleren, gelblichen oder blass braunen Fleckchen oder Strichelchen durchsetzt[1]), die wohl auf vereinzelte silberfrei gebliebene Portionen der Intercellularbrücken zu beziehen sein werden, um so mehr, da sie vielfach senkrecht zu den Zellkanten stehen (Fig. 4); dass sie den hellgebliebenen Inhalt repräsentieren könnten, ist bei ihrer Spärlichkeit und Kleinheit im Vergleich mit der Grösse der Lücken ganz ausgeschlossen. Wo man, sehr vereinzelt, einmal einen grösseren hellen Raum in der braunen Füllungsmasse der tiefen Lücken findet, lässt sich dieser auf den hellgebliebenen Kern einer darin befindlichen Wanderzelle beziehen[2]).

Bei den ähnlichen, früher vielfach von anderen an kleinzelligeren Epithelien erzielten Silberfärbungen der tiefen Intercellularlücken, von denen ich oben sprach, und bei den gleichfalls sehr ähnlichen Vergoldungsbildern, die man ja oft erhält, war noch Unsicherheit darüber geblieben, was denn eigentlich durch die Metallimprägnation gedunkelt sei: ob der Niederschlag in den peripheren Teilen der Zellen selbst läge, oder — wie Mitrophanow (7) meinte — auf der Oberfläche der Zellen, oder endlich ob er zwischen sie abgesetzt sei. Man findet bei G. Werner (9, pag. 39 ff.) eine geschichtliche Besprechung der hierauf bezüglichen Litteratur und der verschiedenen Deutungen. Cohn, der mit vollem Grund den Unterschied zwischen der

[1]) In Fig. 4 in demselben hellgrauen Ton gegeben, wie die Zellsubstanz.

[2]) Die Zellkerne, so auch die des Epithels, bleiben bekanntlich bei derartigen Imprägnationen meistens hell.

von ihm nachgewiesenen oberflächlichen, durch Eisenfärbung darstellbaren Zwischensubstanz und den „Silbergrenzen" betont (a. a. O. pag. 328—329), berührt dort kurz auch die obenerwähnte Frage und meint, dass zu ihrer Klärung noch weitere Untersuchungen erforderlich seien. In der Hauptsache dürfte dem durch meine hier mitgeteilten Befunde schon genügt sein. Denn sie zeigen bei den relativ kolossalen Verhältnissen des Salamanderepithels ja hinreichend deutlich, dass es in der That die intercellulär vorhandene Substanz ist, in welcher die dunklen Silberpräcipitate liegen.

Aber diese Substanz reagiert demnach bei der Silberimprägnation nicht so, wie Lymphe in Lymphgefässen oder Saftkanälchen dabei reagieren würde; sie schwärzt sich unter den Bedingungen, unter denen diese Lymphe hell bleibt.

Ungeachtet dieses für mich zunächst etwas enttäuschenden Ergebnisses habe ich mich damals gehütet, den Schluss daraus zu ziehen, dass der Inhalt der Lücken eine feste oder auch nur eine nichtflüssige „Kittsubstanz" sei, sondern ausdrücklich die Möglichkeit festgehalten, dass es Lymphe sein könne[1]). Denn hierfür sprachen recht viele Befunde und Verhältnisse, deren wichtigste ich hier einmal zusammenstellen will:

Erstens und besonders die schon 1876 ausgeführten Injektionen von Key und Retzius (1), bei denen vom Subkutangewebe aus die Intercellularlücken in der Keimschicht der Säugetierhaut gefüllt worden waren. Ferner sprachen in gleichem Sinne das Vorkommen und die Bewegungserscheinungen von Leukocyten in diesen Lücken. Peremeschko ist, so viel ich weiss, der Erste gewesen[2]), der die Anwesenheit von solchen

[1]) Siehe Schluss des unten citierten Auszuges, pag. 17 hier.

[2]) 3, pag. 185. Ich meine damit nicht, dass nicht vorher schon anderweitig Zellen von verästelten oder unregelmässigen Formen in Epithelien gesehen worden wären (Langerhans u. a.), sondern habe den Nachweis ihrer lebendigen Bewegungen und damit ihrer Natur als Wanderzellen im Auge.

1.

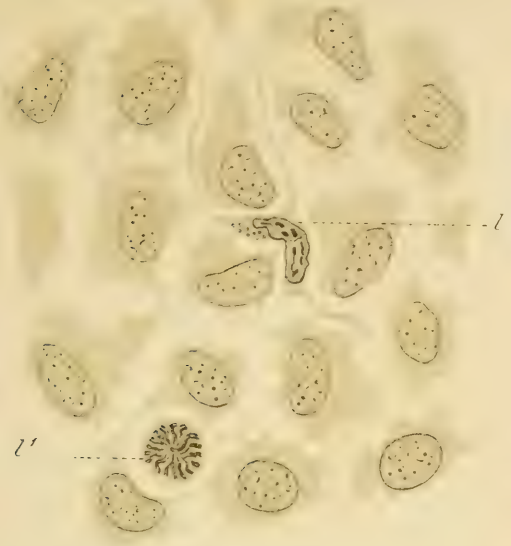

2.

3.

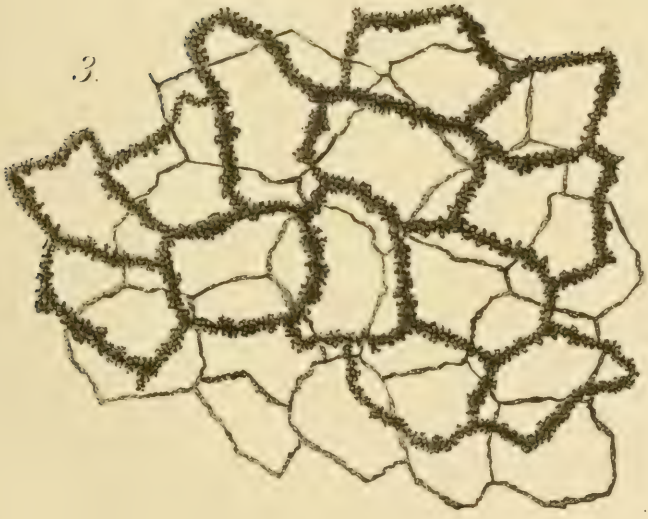

4.

5.

6.

in Räumen zwischen Zellen geschichteter Epithelien, bei der Tritonlarve, bestimmt dargethan hat, indem er dort ihr Kriechen verfolgte und kurz aber sehr getreu beschrieb; er sagt zwar dort, „dass Wesen und Bedeutung dieser Gebilde ihm unbekannt geblieben seien“ und hat sie nicht als Leukocyten angesprochen, es besteht aber kein Zweifel daran, dass ihm solche vorlagen. Pfitzner hat dann diesen Befund kurz bestätigt (4, pag. 498) und ich habe ihm bald darauf die nähere Besprechung zugewendet, die er wohl verdiente (5, pag. 56—57). Es ist zwar die Anwesenheit wandernder Leukocyten in diesen Epithellücken für sich allein noch kein Beweis dafür, dass letztere mit den Lymphbahnen des Bindegewebes in eigentlichem offenem Zusammenhang sind, denn Wanderzellen könnten sich ja auch wohl durchdrängen, wo kein solcher besteht; aber im Verein mit den vorher erwähnten Injektionsergebnissen fällt ihr Vorkommen im Epithel doch sehr ins Gewicht. Dazu hat Pfitzner angegeben (4, pag. 497), dass man beim erwachsenen Salamander an feinen Hautquerschnitten die Lücken zwischen den tiefsten Epithelzellen in direktem Zusammenhang mit Bindegewebsspältchen in der Cutis sehen kann; er äussert zwar selbst, dass ein sicherer Beweis gegen eine Deutung solcher Spältchen als durch Schrumpfung entstandene Kunstprodukte erst durch Injektionen zu geben sein würde, aber solche waren ja, an der Säugetierhaut wenigstens, durch Key und Retzius damals schon mit positivem Erfolg ausgeführt. Von besonderem Interesse für die Kenntnis der Epithellücken war ferner die Arbeit von P. Mitrophanow (7), über deren Verhalten in der Epidermis von Siredon und Triton; denn der Verfasser fand, dass die Lücken, an sich von stellenweise sehr ver-

Peremeschko giebt an der citirten Stelle an, dass ich diese Gebilde vorher (2) schon erwähnt, und als weisse Blutkörperchen gedeutet hätte; dies kann ich mir aber für die im Epithel vorkommenden Wanderzellen nicht zuschreiben, da ich in jener Arbeit denselben noch keine nähere Aufmerksamkeit geschenkt hatte, meine dortigen Beschreibungen sich vielmehr auf die im Bindegewebe und in Gefässen vorhandenen Leukocyten bezogen.

schiedener Weite, sich nach lokaler mechanischer Reizung der Haut beim lebenden Tier dann an dem betroffenen Orte stark erweitert zeigen, indem die Epithelzellen zu verästelten Formen kontrahiert sind (Fig. 2, 3 und 4 bei Mitrophanow). Ich kann hierzu, nach Präparaten, die gleichfalls von 1883 stammen und mir seitdem vielfach zur Demonstration der Epithellücken dienten, einige weitere Belege geben. Während an Kiemenblättern, die in Osmiumsäure oder Osmiumgemischen fixiert wurden, die Lücken entweder nicht weiter als im Leben oder sogar enger sind (Fig. 2 zwischen den meisten der Zellen), findet man sie nach Fixierung mit Chromameisensäure oder Chromessigsäure vielfach durchweg auffallend weit, und die Epithelzellen entsprechend auf „Sternformen" kontrahiert (Fig. 1). Es kann dies offenbar so erklärt werden, dass die letztere Fixierung den Zellen noch Zeit lässt, sich im Absterben zusammenzuziehen, während die erstere zu rasch abtötet, um dies noch geschehen zu lassen[1]). Dass Mitrophanow in der Annahme Recht hatte, es handle sich in seinem Falle wirklich um eine Kontraktion der Epithelzellen, wird auch noch durch folgendes bewährt: Wie bereits Peremeschko angab (3, pag. 185), kann man bei Beobachtung von Leukocyten im lebenden Larvenepithel sehen, dass „während sie kriechen, die Intercellularräume vor ihnen sich erweitern und hinter ihnen ziemlich lange wie breite helle Streifen sichtbar bleiben". Noch viel schärfere derartige Bilder, als sie das lebende Gewebe zeigt, kann man an fixierten Kiemenblättern, am besten durch Osmiumsäure abfangen (Fig. 2 hier), wie ich

[1]) Es kann allerdings sein, dass hierzu in diesem Fall noch etwas Anderes kommt: dass nämlich die Masse in den Lücken unter dem Einfluss des Chrom-Ameisensäuregemisches zuerst eine Gerinnung, dann unter längerer Einwirkung des Reagens eine Quellung erfährt, durch welche die Zellen dort, wo sie nicht durch Brücken zusammengehalten sind, noch stärker von einander gedrängt werden. Ich weiss nicht sicher zu sagen, ob dies mitspielt, will aber auf die Möglichkeit hiermit hinweisen. — Bei Anwendung osmiumhaltiger Säuregemische tritt wie oben gesagt, solche Erweiterung der Lücken nicht ein.

solche zu Hunderten vor mir gehabt habe. Wo man an einer Stelle die Lücken auffallend weit findet, kann man auch häufig darin einen Leukocyten in Kriechform erkennen, hinter und vor dem gewöhnlich eine besonders starke Erweiterung klafft; man sieht zugleich, dass die Zellen in seiner nächsten Nachbarschaft vielfach keine Intercellularbrücken haben, sondern scharfgeschnittene verdichtete Ränder (in der Fig. 2 dunkel gehalten) und, entsprechend den grösseren Lücken, kleiner sind als ihre Nachbarinnen; es ergiebt sich zugleich, dass die Brücken und Lamellen sich nach längerer Entfernung des Eindringlings wohl durch Wiederausstreckung wieder herstellen müssen, denn an den Orten, wo die Lücken enger und keine Leukocyten in der Nähe sind, findet man sie überall ganz hindurchreichend vor. Auch sieht man die vorgeschobenen schmalen und spitzen, meist sehr langen Pseudopodien der Wanderzelle nicht selten ganz deutlich durch die Mitte der intercellulären Lamellen hindurchgebohrt, während hinter dem dickeren Hauptkörper die erweiterte Lücke offen liegt (Fig. 1, in der Mitte). Ich schliesse hier noch an, dass die oft in den Lücken befindlichen runden Zellen, die ich in meiner früheren Beschreibung erwähnte[1]) und deren Bedeutung mir damals noch nicht sicher war, grossenteils gewiss als Leukocyten betrachtet werden können, welche entweder bei unverändertem Kern auf runde Formen kontrahiert sind, oder (Fig. 1, l^1 hier) in Mitose stehen; Fälle letzterer Art hatte ich damals noch vermisst, habe sie aber seitdem reichlich gefunden. Eine solche Zelle ist dann von einer freien, oft sehr breiten Lücke umgeben. Auch Epithelzellen, die in Metaphasen der Teilung stehen und dabei zeitweilig gerundete Formen angenommen haben („Systole"), können ähnliche Bilder gewähren (5, Taf. IIa Fig. 19 und 20), hier sind aber dann die Zellbrücken erhalten.

[1]) 5, pag. 57, Fig. B, c auf pag. 54.

Schon nach den hier zusammengestellten Beobachtungen musste die Annahme, dass es sich in den Lücken um eine irgendwie feste oder zähe „Kittsubstanz" handeln könne, als widerlegt gelten, denn eine solche könnte nicht durch Injektionen aus dem Wege gedrängt werden oder Wanderzellen Gelegenheit zu lebhaftem Kriechen bieten. In diesem Sinne habe ich mich schon 1882 (5) ausgesprochen und die Wahrscheinlichkeit, dass der Inhalt der Lücken Lymphe sei, hervorgehoben, auch ein Jahr darauf nach meinen Versilberungserfahrungen, obwohl diese keinen positiven Anhalt dafür geben, an der Möglichkeit dieser Auffassung festgehalten. Ein wirklicher Beweis aber dafür, dass der Inhalt tropfbar flüssige Lymphe ist, liegt nach allem, was ich sehen kann, auch jetzt noch nicht vor. Sowohl die Injektionsergebnisse, als die Befunde Mitrophanows nach mechanischer Reizung, als die Bewegungserscheinungen der Wanderzellen wären auch erklärlich, wenn man sich als Inhalt der Lücken irgendwelche weiche viskose, oder auch nahezu flüssige Masse dächte, welche nicht Lymphe im physiologischen Sinne des Wortes [1]) zu sein brauchte, sondern eine besondere, stabilere Zwischensubstanz des Epithels sein könnte. Auch eine solche Substanz könnte durch Einspritzungen und Kriechzellen verdrängt werden, und könnte dahin nachfliessen, wo durch Kontraktion von Zellen die Lücken erweitert werden. Auch die interessante Entdeckung Cohns, dass die Ausfüllungsmasse der Lücken nicht einheitlich ist, dass vielmehr diese an der Oberfläche durch Streifen einer Substanz verlegt sind, die ganz anders reagiert als der übrige Inhalt, beseitigt jene Möglichkeit nicht. Cohn spricht sich dahin aus (S. 309 a. a. O.), dass die Intercellularräume, weil sie an stark überfärbten Eisenhämatoxylin-

1) Denn darunter verstehen wir doch eine Substanz, die im Leben tropfbar flüssig ist, aus Bluttranssudaten und hinzukommenden Abgabestoffen der Gewebsteile besteht und fortwährend, bald langsamer bald rascher, in Abfluss und Erneuerung begriffen ist.

präparaten stets völlig ungefärbt bleiben, keinesfalls von einer besonderen Kittsubstanz erfüllt sein könnten; denn von einer solchen müsse man doch verlangen, dass sie eine dichtere zähe Masse sei, und diese müsse sich in irgend einer Weise stärker färben lassen; da dies nicht der Fall sei, könne er nur annehmen, dass die intercellularen Spalträume eine aus dem Lymphgefässsystem stammenden Ernährungsflüssigkeit führen". Dieser Schluss lässt sich wohl nicht zwingend nennen. Dass die Substanz in den Lücken nicht eine dichtere zähe Masse sein kann, ist gewiss und ja schon durch die früheren, oben besprochenen Erfahrungen erwiesen; aber es würde mit den Befunden Cohns auch nicht im Widerspruch stehen, wenn sie eine weiche oder auch flüssige, von Lymphe aber dennoch verschiedene Masse wäre.

Dies ist auch durch die Untersuchung A. Henles (8) nicht ausgeschlossen, der das Epithel der Säugetierhaut mit einer Lösung von Olivenöl in Alkohol-Äther durchtränkt und dann mittelst Osmiumsäurebehandlung die Ölmasse in den Intercellularräumen geschwärzt erhalten hat. Das ist wiederum ein sehr guter Beleg dafür, dass keine feste oder dichte Masse in diesen Räumen sein kann, aber es liegt darin noch kein Beweis, dass dieselben Lymphe enthalten. Denn auch vorausgesetzt, dass eine von solcher verschiedene weiche Masse darin wäre, so kann diese durch die alkoholisch-ätherische Lösung zur Schrumpfung gebracht sein, und diese Lösung würde dann natürlich die entstandenen Schrumpfungslücken ausfüllen, da sie ja nach A. Henles Beschreibung sogar stellenweise in die Zellkerne eingedrungen war.

Ich resumiere: Die Wahrscheinlichkeit, dass der Inhalt der Lücken Lymphe ist, war seit der hierfür grundlegenden Untersuchung von Key und Retzius gegeben und durch die nachfolgenden verstärkt worden; fast alle seitherigen Bearbeiter des Gegenstandes haben dies entweder — wie ich selbst — für das

Nächstliegende gehalten, oder haben es geradezu angenommen. Aber ein vollgültiger Beweis dafür, dass es so ist, steht bis jetzt noch aus.

Machen wir trotzdem die Annahme, dass die Lücken Lymphe führen, so scheinen mir nun meine Versilberungsergebnisse in physiologischer Hinsicht der Berücksichtigung wert. Denn sie zeigen, dass diese Epithellymphe dann anders reagiert, als wir gewohnt sind, Lymphe im Bereiche der Bindesubstanzen unter gleichen Bedingungen reagieren zu sehen, dass also erstere von letzterer chemisch verschieden sein muss. Die Bedingungen an den grosszelligen Salamanderepithelien einerseits, und z. B. am Hornhautbindegewebe oder am Centrum tendineum andererseits, sind für das Zustandekommen von Silbernegativen in sofern ganz die gleichen, als die Lücken im ersteren Fall reichlich ebensoviel, ja mehr Raum und Inhalt bieten als im letzteren; trotzdem werden sie im ersteren Fall von Metallniederschlägen durchsetzt, im letzteren bleiben sie davon frei. Ob dieser Reaktionsunterschied lediglich so erklärt werden kann, dass — entsprechend der Meinung Kultschizkys über die Silberfärbung von Zellenzwischenräumen[1]) — der Inhalt derselben besonders reich an Chloriden wäre, will ich hier nicht erörtern; es könnte sich ja auch um kompliziertere chemische Vorgänge handeln.

Jedenfalls, wenn wir mit Key und Retzius annehmen wollen, dass die Epithellücken „als ein intercelluläres Saftbahnensystem mit demjenigen der Haut zusammenhängen und (beim Säugetier) sich vermittelst der Knäueldrüsengänge an der Oberfläche der Haut öffnen“ (a. a. O. pag. 107), dass also mit anderen

[1]) Speziell in Bezug auf die glatte Muskulatur. Kultschizky äussert in dieser Hinsicht (Biolog. Centralblatt Bd. 7, 1887, pag. 573) „es handle sich bei der Silberreduktion zwischen den Zellen nur um die Bildung von Chlorsilber und eine unter der Lichteinwirkung folgende Reduktion des Silbers zu einem amorphen Pulver.“

Worten ein centrifugaler Lymphstrom dauernd in offenen Wegen durch das Epithel zieht, so haben wir auch anzunehmen, dass diese Lymphe mit dem Eintritt in das Epithel ihre Beschaffenheit ändert, indem sie aus dem Stoffwechsel der Zellen in der Keimschicht Bestandteile aufnimmt, welche sie als Bindegewebslymphe noch nicht enthielt.

Es giebt ja auch anderweitige Hinweise darauf, dass Flüssigkeiten, die von Epithelien oder unter Mitbeteiligung von solchen abgesondert werden, anders zusammengesetzt sind als der Inhalt der Lymphgefässe und der serösen Höhlen. Die Besonderheiten, die der Humor aqueus der Augenkammern in dieser Hinsicht zeigt, sind von Nicati[1]) darauf bezogen worden, dass diese Flüssigkeit grösstenteils aus den epitheltragenden Ciliarfortsätzen abgeschieden wird, und man kann dies thun, auch wenn man nicht gerade mit Nicati die Processus ciliares deswegen als einen „Drüsenapparat" ansehen will. Die Endolympha des Labyrinthes muss sich von der Perilympha wesentlich chemisch unterscheiden; ich verdanke meinem Kollegen Grafen v. Spee den auf seine Gehörorganpräparate begründeten Hinweis, dass die letztere bei der Fixierung durch Reagentien sich im wesentlichen wie Lymphe in Gefässen verhält und insbesondere netzige Gerinnsel bildet, die erstere nicht. Auch die Besonderheiten in der Zusammensetzung der Cerebrospinalflüssigkeit, die ja grossenteils von epithelialen Flächen ausgeschieden wird, können hier in Betracht kommen. Ein etwas eigenartiger Fall liegt bei dem Liquor der Ovarialfollikel vor, der ja auch eine in Epithelräume abgesetzte Flüssigkeit ist, aber bei vielen sauren Fixierungen starke netzförmige Gerinnungen bildet. Aber diese Flüssigkeit entsteht nicht nur unter Beimischung von Transsudaten aus den Blutgefässen der Theca, sondern zugleich auch auf Grund einer eigentümlichen Unter-

[1]) Recueil d'Opthalmologie 1889, pag. 331 u. a. a. O.

gangsart von Epithelzellen[1]) und kann deswegen nicht einfach Epithellymphe genannt werden.

Was den Ausdruck „Kittsubstanz" betrifft, so gestehe ich, dass ich schon seit den ersten der hier citierten Arbeiten möglichst vermieden habe, ihn in dem meistens gebräuchlichen Sinne zu benutzen, und zwar für die Bindesubstanzen ebensowohl als für die Epithelien. Denn in beiden Fällen wird durch ihn die falsche Vorstellung begünstigt, dass es sich immer um eine Masse von erheblicher Festigkeit handele, was doch weder für den Inhalt der tieferen Epithellücken, noch auch allgemein für die Zwischensubstanz der collagenen Fibrillen in den Bindegewebsbündeln gelten kann[2]). Es wäre gewiss das beste, den Namen Kittsubstanz für solche Fälle zu reservieren, wo, wie es jetzt Cohn für oberflächliche Epithelschichten nachgewiesen hat, wirklich eine Masse von dichter Konsistenz zwischen den Zellen vorhanden ist.

Die den Gegenstand betreffende Stelle von 1883 in Nr. 6 des Litt.-Verz. lautet: „Vortragender verfolgt die Frage, ob die genannten Lücken, die jetzt als allgemeines Vorkommnis in den tiefen Schichten der Epidermis gelten dürfen, Lymphe enthalten oder nicht. Erstens wird jetzt von manchen (so Unna) angenommen, und würde für die Verhältnisse der Lymphcirkulation der Haut und manche praktische Fragen von grosser Bedeutung sein; es ist aber bis jetzt noch nicht sicher erwiesen, ob die in den Lücken enthaltene helle Substanz wirklich Lymphe, oder überhaupt tropfbar-flüssig ist. Key und Retzius haben durch Stichinjektionen von der Cutis aus Injektionsmasse in die Lücken getrieben; aber es könnte hier auch eine festweiche Substanz aus denselben verdrängt worden sein. F. suchte die Entscheidung auf dem Wege der Silberimprägnation zu gewinnen. Bei dieser bleiben bekanntlich, bei negativer Wirkung, gefüllte Lymphgefässe und Saftkanälchen hell auf dunklem Grunde. F. arbeitete an den Kiemenepithelien der Salamanderlarve, wo die Intercellularlücken sehr weit sind; vorausgesetzt dass es Lymphbahnen sind,

[1]) Arch. f. mikr. Anat., Bd. 24, 1885, pag. 378 ff. und: Arch. f. Anat. u. Entwickl., Anat. Abt. 1885, pag. 221 ff.

[2]) Dass es sich in letzterem Fall um eine weichere Masse handelt, zeigen u. a. die Quellungserscheinungen der Bindegewebsbündel (s. Archiv f. mikr. Anat., Bd. 12, pag. 415 ff., Taf. 18).

sollte man erwarten, dass sie bei negativer Versilberung hell bleiben würden. Zu seiner eigenen Überraschung ist es F. bei vielen Versuchen aber bisher noch nie gelungen, ein solches negatives Silberbild an diesen Objekten zu erzielen. Immer, und zwar bei verschiedenen Arten und Dauern der Silberreduktion, zeigten sich die Intercellularlücken mit dunklen Silberniederschlägen angefüllt, es war also die Wirkung vorhanden, wie sie bei der gewöhnlichen Epithelgrenzen-Versilberung vorliegt. Demnach hat sich bisher kein Nachweis dafür ergeben, dass der Inhalt der Lücken Lymphe ist oder wie Lymphe reagiert. Der Vortragende will trotzdem nicht in Abrede stellen, dass dies möglich ist, da die Epithellymphe vielleicht anders beschaffen sein kann, als die Lymphe anderer Gewebe.“

Kiel, März 1895.

Litteratur.

Leydigs frühere Angaben über epitheliale Intercellularlücken siehe oben pag. 4.

1. Key, Axel und Retzius, Gustaf, Zur Kenntnis der Saftbahnen in der Haut des Menschen. Nordisk Med. Arkiv, VIII. Bd., Nr. 5, 1876, und in: G. Retzius, Biologische Untersuchungen, 1881, pag. 105.
2. Flemming, W., Beiträge zur Kenntnis der Zelle etc. Arch. f. mikr. Anat., XVI. Bd., 1878 (Band-Datum 79).
3. Peremeschko, Über die Teilung der tierischen Zellen, II (Forts.). Arch. für mikr. Anat., XVII. Bd., 1879 (Band-Datum 80).
4. Pfitzner, W., Die Epidermis der Amphibien. Morphol. Jahrbuch, VI. Bd., 1880.
5. Flemming, W., Bemerkungen über Intercellularbrücken und -Lücken. In: Zellsubstanz, Kern und Zellteilung, Leipzig 1882, pag. 52 ff.
6. Derselbe, Über den Inhalt der Intercellularlücken in geschichteten Epithelien. Vortrag im physiol. Verein zu Kiel, Sitzung vom 15. Februar, Auszug publiziert in: Mitteilungen für den Verein Schlesw.-Holst. Ärzte, Heft 10, Stück 2, 1883.
7. Mitrophanow, P., Über Intercellularlücken und Intercellularbrücken im Epithel. Zeitschr. f. wissensch. Zool., XLI. Bd., pag. 302, 1884 (Band-Datum 85).
8. Henle, A., Das plasmatische Kanalsystem im Stratum mucosum. Nachrichten der Kön. Ges. d. Wissenschaften in Göttingen, Jahrg. 1887, Nr. 14.
9. Werner, Guido, Zur Histologie der glatten Muskulatur. Dissert., Jurjew 1894.
10. Cohn, Theodor, Über Intercellularlücken und Kittsubstanz. Anatomische Hefte, V. Bd., H. 2, 1895, pag. 293.

(Sonstige Litteratur siehe in den Arbeiten von Werner und Cohn.)

Tafelerklärung.

Figur 1—5 vom Kiemenblattepithel der Salamanderlarve; Figur 6 von der Flosse; mit Ausnahme von Fig. 4, welche mit starker Öllinse gezeichnet ist, sind alle mit Zeiss D, Oc. III, eing. Tubus in Arbeitstischhöhe gegeben.

Fig. 1. Einstellung auf tiefe Lage des zweischichtigen Epithels. Fixierung mit Chromameisensäure, Färbung mit Hämatoxylin. Die Intercellularlücken (hell) sehr weit, die Zellenkörper auf zackige Formen kontrahiert. In der Mitte eine Wanderzelle in den Lücken mit lang ausgestreckten Fortsätzen. Hinten eine solche zu Kugelform kontrahiert, in Mitose. S. Text pag. 10, 11.

Fig. 2. Fixierung mit Osmiumsäure von 2 p. c., ebenfalls die tiefe Epithelschicht, deren Lücken, wie bei dieser Behandlung oft, etwas enger als im Leben (vergl. Fig. 5). Hinten eine Wanderzelle in den Lücken, die dort, wo diese passiert ist, sehr erweitert sind; die benachbarten Zellen, an deren Rändern dies geschehen ist, haben verdichtete stärker lichtbrechende Ränder (dunkel gezeichnet). Text pag. 10, 11.

Fig. 3. Silberimprägnation auf etwa 15 Min. im Dunkeln, Reduktion am Licht. Lückeninhalt dunkelbraun versilbert (schwarz gezeichnet), die Grenzen der oberfl. Schicht schmal, die der tiefen dick. Zellen und Kerne nicht angegeben. Text pag. 6, 7, 8.

Fig. 4. Eine Zelle eines Präparats wie Fig. 3, mit der umgebenden Intercellularlücke, stark vergrössert. Leib der Zelle um den (hellgebliebenen) Kern, sowie die spärlichen nicht dunkel versilberten Teile von Zellbrücken innerhalb der Lücke grau gegeben, blassbraun zu denken. Text pag. 7.

Fig. 5 und 6, zum Vergleich, vom frischen Epithel, aus Nr. 5 des Litt.-Verz. S. 54 reproduziert:

Fig. 5. Die grau punktiert gestrichelten Felder sind nicht die Zellen, sondern die optischen Schnitte der Intercellularlücken bei Einstellung auf die Grenze zwischen oberflächlicher und tiefer Epithelschicht, auf welche bei Fig. 6 der Pfeil weist; zeigt, dass die Brücken hier nur zum Teil Fädchenform, grossenteils Lamellenform haben. Die breiten Lücken der tiefen Schicht und die schmalen der oberflächlichen sind bei tieferer bezw. höherer Einstellung eingezeichnet.

Fig. 6. Querschnitt am frischen Objekt aufgenommen, zur Erläuterung der vorigen Figur, zeigt zugleich den Schluss der oberflächlichen Lücken am Cutikularsaum.

Aus dem Anatomischen Institut in Halle.

ÜBER EPITHELKNOSPEN IN DER REGIO OLFACTORIA DER SÄUGER.

VON

J. DISSE

IN HALLE A. S.

Mit 6 Figuren auf Tafel II.

Im Jahre 1851 beschrieb Leydig (1) bei Fischen becherförmige Organe, die am Kopfe im Epithel des Integuments ihren Sitz haben, aus länglichen Epithelzellen zusammengesetzt sind, und wahrscheinlich Endorgane sensibler Nerven darstellen. Franz Eilhard Schulze (2) fand ganz gleiche Organe auch in der Mundhöhle der Fische und wies nach, dass sie hier den Zweigen des Nerv. glossopharyngeus entsprechend angeordnet sind; aus ihrem Bau schien ihm zu folgen, dass „die becherförmigen Organe eher für die Perzeption chemischer als mechanischer Einwirkungen geeignet seien". Auch bei Amphibien fand F. E. Schulze becherförmige Organe; und Leydig konstatierte ihr Vorkommen auch bei Reptilien. Allgemeines Interesse gewannen die becherförmigen Organe, als sie durch Schwalbe (3) und Lovén (4) im Epithel der Papillae vallatae auf der Zunge von Säugern entdeckt wurden, es stellte sich eine Beziehung dieser Organe zu den Endigungen des Nerv. glossopharyngeus heraus, und sie traten damit in den Dienst des Geschmackssinnes. Nicht nur die Verbreitung, sondern auch die Zusammensetzung dieser „becherförmigen Organe" oder „Epithelknospen", und ganz besonders ihre Beziehungen zu den sensiblen Nerven sind vielfach und eingehend untersucht worden; vorwiegend sind die Untersuchungen an den Epithelknospen der Zunge angestellt, und es hat sich darüber eine ziemlich umfangreiche Reihe von Arbeiten angesammelt. Es ist weder unsere Aufgabe, noch liegt es in unserer Absicht, eine genaue Übersicht des Inhalts aller

Untersuchungen hier zu geben; wir wollen die Litteratur nur so weit heranziehen, als notwendig ist für die Beurteilung der wesentlichen Eigenschaften einer Epithelknospe, ihres Aufbaus und ihres Verhaltens zu den Nervenendigungen. Die Litteratur bis zum Jahre 1880 findet sich vollständig in dem Werk von F. Merkel (5); die neueren Arbeiten sind zusammengestellt durch Hermann (6), G. Retzius (7, 8) und v. Lenhossék (9).

Leydig (1) hatte festgestellt, dass die becherförmigen Organe aus langen, die ganze Dicke des Epithels durchsetzenden Cylinderzellen zusammengesetzt sind; deshalb heben sie sich in dem geschichteten Plattenepithel des Integuments gut hervor. Er hielt die Organe für hohle Gebilde, und nannte sie deshalb „Becher". F. E. Schulze (2) erkannte, dass die genannten Organe solide sind; er entdeckte ihre Zusammensetzung aus zweierlei Zellarten. Zwischen den langen Cylinderzellen finden sich spindelförmige Zellen vor, die einen peripheren, glatten, und einen centralen, varikösen Fortsatz besitzen; sie gleichen ganz den von Max Schultze entdeckten Riechzellen. Auf dem peripheren Fortsatz dieser spindelförmigen Zellen fand F. E. Schulze (10) späterhin starre Härchen aufsitzend, die etwa 0,002 mm lang sind. Sie sind leicht konisch, endigen zugespitzt, und ragen frei über den freien Pol der Epithelknospe heraus. Diese spindelförmigen, auf dem peripheren Fortsatz ein Härchen tragenden Zellen sind die „Sinneszellen" der Knospen. Die Knospe baut sich derart aus den beiden erwähnten Zellformen auf, dass die spindelförmigen Sinneszellen vorwiegend die Mitte, die cylindrischen „Deckzellen" vorwiegend die Peripherie einnehmen; jede Cylinderzelle ist vermittelst mehrerer, dünner basaler Fortsätze an die Unterlage des Epithels befestigt.

Eine Zusammensetzung aus zwei verschiedenen Arten von Zellen fanden Lovén sowohl als Schwalbe bei den Knospen im Epithel der Papillae vallatae, auf der Zunge der Säugetiere. Lovén (4) giebt an, dass die „Geschmacksknospen" „aus wenig-

stens zwei verschiedenen Arten von Elementen bestehen, nämlich teils aus modifizierten Epithelzellen, teils aus eigentümlichen, stäbchenförmigen Organen, welche aller Wahrscheinlichkeit nach als Nervenendgebilde aufzufassen sind". Auch Schwalbe (3) fand die zwei Arten von Zellen vor; er machte noch auf mehrere, in allgemeiner Beziehung wichtige Punkte aufmerksam.

Die Knospen durchsetzen die ganze Dicke des Epithels; sie bleiben bei Behandlung mit Osmiumsäure hell, während das umgebende Epithel dunkel wird; auf ihre oberste Spitze zu führt ein kurzer Gang, der mit einer rundlichen Öffnung zwischen den Zellen der obersten Lage des Epithels beginnt. Aus der Spitze der Knospe ragt ein Bündel feiner Stifte heraus; Schwalbe hielt dafür, dass diese Stifte den Deckzellen der Knospe, nicht den Sinneszellen, aufsitzen. Es hob Schwalbe ausdrücklich hervor, dass die Knospen solide Organe seien; nur schlug er den Namen „Schmeckbecher" vor, um die Übereinstimmung derselben mit den „becherförmigen Organen" von Leydig auszudrücken.

Man lernte in der Folgezeit noch bestimmte Eigentümlichkeiten der Sinneszellen in den Knospen kennen, wodurch deren Auffindung erleichtert wird. Werden Knospen mit Goldchlorid behandelt, so färben sich die Sinneszellen rötlich, während die ihnen aufsitzenden Stiftchen schwarz werden; in Osmiumsäure färbt sich das Stiftchen braun, die Sinneszelle bleibt etwas heller (F. Merkel, 5). Auch durch Färbungen kann man die Sinneszellen und ihre Stiftchen zur Ansicht bringen; Saffranin färbt die Stiftchen rot, Hämatoxylin bewirkt, nach Beizen in Kal. bichrom. eine schwarze Färbung.

Die Form der Knospen ist bei verschiedenen Klassen eine wechselnde, oft kommen auch bei einem Individuum verschiedene Formen von Knospen vor. Leydig (11) fand bei Fischen cylindrische, kegelförmige, kugelige Knospen; v. Lenhossék (12) beschreibt bei der Barbe elliptische und flaschenförmige Knospen. Immer

aber finden wir, dass eine Epithelknospe 1. solide ist, 2. nur aus Epithelzellen besteht, 3. die ganze Dicke des Epithels durchsetzt, 4. aus zweierlei Zellarten sich aufbaut, 5. gewöhnlich einer Kutispapille aufsitzt, 6. durch einen kurzen Kanal zugänglich ist, den Engelmann (13) als „Porus" bezeichnet.

Wenn man den Versuch macht, eine Knospe durch Maceration zu isolieren, so bleibt sie länger mit der Unterlage in Verbindung als das umgebende Epithel; ihre Zellen sind auch fester miteinander verbunden, als die Epithelzellen, und die isolierte Knospe ist noch an ihrer Form zu erkennen (v. Wyss, 14).

Besonders genau sind von den Beobachtern die Zellformen in den Knospen beschrieben; es ist nicht zu verwundern, dass nicht nur die Benennungen für die Zellen, sondern auch die Beschreibung derselben vielfach von einander abweichen. F. E. Schulze bezeichnete die Zellen als „Cylinderzellen" und als „Spindelzellen"; Lovén, ebenso Schwalbe, nannten die Cylinder „Deckzellen" und hielten nur diese für Epithelien, während sie die zweite Zellart als nervöse Gebilde auffassten. Von späteren Beobachtern ist für diese Zellen vielfach der Name „Neuroepithelien" gebraucht worden; die Neuroepithelzelle kommt im Integument der Wirbeltiere nach Merkel (5) als birnförmige oder als stäbchenförmige Zelle vor, trägt einen Kutikularaufsatz in Form eines Härchens, steht einzeln (Amphioxus) oder in besonderen, knospenförmigen Organen zu mehreren beisammen, und sie ist überall mit einer Nervenfaser organisch verbunden. Bei den Amnioten kommen nur stäbchenförmige Neuroepithelien vor; aber die Form der Stäbchenzellen ist nicht bei verschiedenen Species dieselbe, sondern variiert etwas, wenn auch der Charakter der „stäbchenförmigen" Zelle dabei gewahrt bleibt.

Für die Neuroepithelien in den Knospen der Papillae vallatae auf der Kaninchenzunge hat Hermann (6) neuerdings eine genaue Beschreibung gegeben. Er bezeichnet sie als stäbchen-

förmig, schreibt aber, im Gegensatz zu früheren Beobachtern, jeder Stäbchenzelle ein langes Haar zu. Dieses ist in seiner ganzen Länge schwer zu erkennen, weil sich in Saffranin, Gentianaviolett oder Hämatoxylin nur die Basis färbt, und die ungefärbte Spitze leicht übersehen werden kann. Die Neuroepithelzellen liegen in der Achse der Knospen dicht beisammen; „sie drängen sich mit ihren Kernen in der unteren Hälfte der Knospe zwischen die Stützelemente hinein"; aber auch in der Peripherie der Knospen liegen Neuroepithelzellen, aber vereinzelt.

Die eigentlichen Epithelzellen der Knospen, die Hermann „Stützzellen" nennt, sind den Neuroepithelien ähnlicher, als bisher angegeben wurde; sie haben Pyramiden- oder Spindelform, so dass sie von der Kante gesehen, wie Stäbchen erscheinen können, und tragen soweit sie die Mantelschicht der Knospe bilden eine Art von Saum, der im Profil wie ein kurzer, konischer Kutikularaufsatz erscheint, bei Flächenansicht dagegen die Breite der Zelle ganz einnimmt, und durch Einkerbungen in viele, dicht aneinander gereihte Stäbchen oder Zähnchen zerfällt. Nur der lange Kutikularaufsatz also charakterisiert die Neuroepithelzellen; eine niedrige Cuticula kommt auch manchen Stützzellen zu.

Nach der Darstellung Hermanns würde das, was frühere Beobachter als „peripheren Fortsatz" der Sinneszellen oder Neuroepithelzellen bezeichnet haben, ohne Grenze in den kernhaltigen Abschnitt der Zelle übergehen; das Härchen würde dem schmalen Leib der Zelle aufsitzen. Nach den Untersuchungen, die v. Lenhossék (9) neuerdings veröffentlicht hat, käme aber den „Sinneszellen" wie im Anschluss an F. E. Schulze v. Lenhossék diese Gebilde wieder bezeichnet, ein vom Zellenleibe abgegrenzter peripherer Fortsatz zu. Es imprägnieren sich die Sinneszellen der Knospen mit dichromsaurem Silber, wenn man die Zunge nach der Methode von Golgi behandelt; man erkennt also die Zellformen an den ganz schwarzen Gebilden sehr gut, und kann feststellen, dass der Kern im basalen Drittel

der Zellen liegt, und dass der kernhaltige Abschnitt der Zelle am breitesten ist. Der lange periphere Fortsatz erscheint meistens kegelförmig, er ist in seiner Form durch die umgebenden Zellen beeinflusst, und erscheint an einigen Stellen komprimiert, an anderen verbreitert. Eine Ansicht von der schmäleren Seite zeigt ihn deutlich varikös. Der basale Abschnitt der Sinneszellen ist ziemlich kurz, schmaler als der kernhaltige Zellleib.

Das Verhalten der Knospen, insbesondere ihrer Sinneszellen zu den Nerven hat von jeher das hervorragende Interesse der Beobachter beansprucht; die Lehre von der Endigung der sensiblen Nervenfasern stützte sich stets auch auf Befunde, die an Knospen gemacht waren, und die Deutung dieser Befunde wurde von Anfang an beeinflusst durch die Entdeckung von F. E. Schulze, dass die „Sinneszellen" in den Knospen der Fische den von Max Schultze so genau untersuchten und geschilderten Riechzellen der Form nach sehr ähnlich seien. Max Schultze (15) hatte es in hohem Grade wahrscheinlich gemacht, dass jede Riechzelle mit einer Faser des Nerv. olfactorius zusammenhängt; er fasste die Riechzellen als Epithelien auf, die das direkte Ende einer Nervenfaser bilden. Es lag nun nahe, für die Sinneszellen der Knospen gleichfalls einen direkten Zusammenhang mit Nervenfasern zu vermuten, und vornehmlich Schwalbe (3) und Lovén (4) haben sich viele Mühe gegeben, die Richtigkeit dieser Vermutung zu erweisen. Sie fanden, dass Nervenfasern in die Geschmacksknospen eintreten, aber der Nachweis ihrer Endigung bot grosse Schwierigkeiten. Lovén konnte für die Geschmackszellen „den Zusammenhang mit Nerven nicht ganz unzweideutig konstatieren"; auch Schwalbe „war nicht so glücklich, die Verbindung von Sinneszellen und Nerven zu beobachten". So lange man sich auf den Versuch beschränken musste, durch Maceration eine Nervenfaser im Zusammenhang mit einer Sinneszelle zu isolieren, erhielt man nur

negative Resultate; die Färbung der Nerven durch Goldchlorid erlaubte zwar, das Eintreten von Nerven in die Knospen zu konstatieren, aber gab keine eindeutigen Befunde über die Endigung derselben.

Die Untersuchungsmethoden auf Nervenenden waren eben unzulänglich. Erst die Verwendung des Methylenblaus für die Färbung der Nerven am lebenden Objekt durch Ehrlich (16) und die Imprägnierung der Nerven durch dichromsaures Silber nach der Methode von Golgi haben es ermöglicht, die wirklichen Nervenendigungen mit voller Klarheit zur Anschauung zu bringen; wir verdanken diesen Methoden auch den Nachweis der Nervenendigung in den Epithelknospen und Einsicht in das prinzipielle Verhalten der sensiblen Nerven bei ihrer Endigung. Für unsere Zwecke reicht es aus, die Resultate mitzuteilen, die mit Hilfe der genannten Methoden von G. Retzius (7, 8, 17) und M. von Lenhossék (9, 12) erzielt worden sind.

Retzius untersuchte die Art der Nervenendigung in den Knospen an den Papillae vallatae der Katzenzunge und an der Papilla foliata der Zunge des Kaninchens; während bei diesen Objekten sowohl eine Färbung mit Methylenblau als auch mit dichromsaurem Silber erreicht wurde, konnten die Knospen in der Mundhöhle und im Integument bei Amphibien und Fischen nur nach der Methode von Golgi imprägniert werden. An den Geschmacksknospen der Säuger sieht man aus einem dichten Geflecht zahlreicher subepithelialer Nervenzweige viele Fasern in das Epithel eintreten; „ein Teil dieser Fasern steigt direkt in die Basen der Geschmacksknospen, ein anderer, nicht unbedeutender Teil derselben tritt in die zwischen ihnen befindlichen Epithelpartien hinein". Sowohl innerhalb der Knospen selbst, als in dem zwischen ihnen gelegenen Epithel endigen die Nerven nach mehrfacher Teilung frei; die Nervenenden liegen in den Knospen überall, sowohl in der Nähe des Porus, als auch nahe der Basis der Knospen. Ein Zusammenhang der Sinneszellen

mit Nervenfasern besteht nicht; die Sinneszellen sind keineswegs Endzellen der Nervenfasern, sondern sie „stellen eine Art echter Epithelzellen dar, welche vielleicht, ungefähr wie die Haarzellen des Gehörorgans, die Rolle sekundärer Sinneszellen spielen."

In die Knospen im Integument der Amphibienlarven treten sehr wenig Nervenfasern hinein und endigen frei zwischen den Zellen; in den Knospen der Mundhöhle mehrerer Teleostier-Gattungen, Gobius, Gasterosteus, Anguilla, Salmo und bei Cyclostomen fand Retzius gar keine Nervenfasern vor. Jede Knospe wurde von einem Geflecht feiner, sich verästelnder Nervenfasern umgeben, die sämtlich frei endigten. Nervenfreie Knospen fand v. Lenhossék auch bei der Barbe und für die Papilla foliata der Kaninchenzunge konnte er die Angaben von Retzius völlig bestätigen.

Die Sinneszellen der Epithelknospen stehen also niemals in direktem Zusammenhang mit Nervenfasern; die Nerven endigen frei in der Nachbarschaft, auch in direkter Berührung mit den Sinneszellen. Der Reichtum der Knospen an Nervenfasern wechselt; es giebt Knospen, die sehr reich an Nerven sind (Zunge der Säuger), neben Knospen, die wenige Nervenfasern aufweisen (Integument der Amphibienlarven). Endlich kommen bei Teleostiern und bei Cyclostomen Knospen vor, die gänzlich der Nerven entbehren. Für die Funktion dieser Gebilde scheint es also ausreichend zu sein, wenn in unmittelbarer Nähe derselben sich freie Nervenendigungen finden.

Wenn nun auch die „Sinneszellen" der Knospen keine nervösen Zellen sind, so müssen wir ihnen doch die Fähigkeit zuschreiben, Reize aufzunehmen und auf die in ihrer Umgebung endigenden Nervenfasern zu übertragen; die ganzen Knospen stellen Aufnahmeapparate für adäquate Reize der in ihnen oder in ihrer Umgebung endigenden Nerven vor. Den Sinneszellen aber müssen wir, nicht ihrer Funktion, sondern ihres morphologischen Verhaltens wegen, die Riechzellen gegenüber stellen;

diese sind wirkliche, periphere Ganglienzellen, die sich nicht zu einem Ganglion vereinigt haben, sondern einzeln im Epithel des Integuments liegen geblieben sind. Van Gehuchten (18) hat vor einigen Jahren schon diesen „nervösen Charakter" der Riechzellen energisch betont.

Bei den Säugern sind bisher Epithelknospen nur im Bereich der Mund- und Rachenhöhle gefunden worden; sie stehen auf der Zunge, an der vorderen Fläche des weichen Gaumens, auf der Epiglottis und den Plicae ary-epiglotticae. Überall findet sich um die Knospen herum ein geschichtetes Plattenepithel vor, in dem nur die Zellen der oberflächlichsten Lagen verhornen, während die Oberfläche beständig feucht erhalten wird; vielfach münden in unmittelbarer Nähe der Knospen Drüsen auf die Oberfläche der Schleimhaut. Die Nervenzweige, die an die Knospen und an das umgebende Epithel herantreten, gehören dem dritten Aste des N. trigeminus und dem N. glossopharyngeus an. Gegen das geschichtete Epithel der Umgebung grenzen sich die Knospen überall gut ab.

Kürzlich habe ich (19) über das Vorkommen von Epithelknospen in der Regio olfactoria einiger Säuger berichtet; ich fand eine weitgehende Übereinstimmung zwischen diesen Knospen und denen in der Mundhöhle, und war auch geneigt, eine freie Nervenendigung innerhalb der Knospen anzunehmen. Da ich nun über diesen wichtigsten Punkt Klarheit erhalten habe, so will ich in folgendem eine genauere Beschreibung der Knospen in der Regio olfactoria beim Kalbe geben; ich halte eine eingehende Schilderung der Verhältnisse bei einer Spezies für die Vorbedingung für eine vergleichende Untersuchung und hoffe, dass ich eine solche werde folgen lassen können.

Beim Kalbe liegt die Regio olfactoria, die durch ihre gelbbraune Färbung in frischem Zustande deutlich hervortritt, auf der medialen Wand des Siebbeinlabyrinths und auf dem ihm

gegenüberliegenden Bezirk der Nasenscheidewand. Die Schleimhaut verläuft an der Nasenscheidewand ganz glatt und eben; an der lateralen Wand der Nasenhöhle, dem Siebbein, liegt sie dem Knochen genau an und geht in die Furchen hinein, die das Siebbein in Muscheln abteilen. Diese Furchen stehen nahezu senkrecht auf der Ebene der Siebplatte und laufen dem Boden der Nasenhöhle annähernd parallel, das vordere Ende jeder Furche nähert sich aber dem harten Gaumen etwas. Gewöhnlich sind drei derartige Furchen vorhanden, durch welche die mediale Wand des Siebbeinlabyrinthes (oder die laterale Wand der Nasenhöhle) in vier Muscheln getrennt wird. Wir können die Muscheln vom Dach der Nasenhöhle anfangend als erste, zweite, dritte und vierte Muschel bezeichnen; die erste und zweite Muschel sind gross, die dritte und die vierte Muschel sind viel kleiner. Da die Furchen nicht bis an die Siebplatte sich erstrecken, so liegt dieser zunächst ein Streifen von Knochensubstanz an, der die hinteren Enden der Muscheln mit einander verbindet.

Dieser Streifen und der ihm zunächst liegende hintere Abschnitt einer jeden Muschel wird von der eigentlichen Riechschleimhaut bedeckt; auch die Furchen zwischen den Muscheln werden von ihr ausgekleidet. Die Knospen finden sich einmal im Riechepithel selbst, ferner werden sie in der näheren Umgebung des Riechepithels gefunden. Hauptsächlich kommen die Knospen innerhalb des Riechepithels auf der dritten und der vierten Siebbeinmuschel vor und sie stehen besonders dicht am hinteren, angewachsenen Ende derselben. Sie werden auf der medialen Fläche der Muscheln und in der Furche zwischen der dritten und vierten Muschel angetroffen. Besonders zahlreich fand ich die Knospen in den Wänden einer Schleimhautfalte die von vorn nach hinten ziehend über die dritte Muschel wegläuft. Am Septum stehen die Knospen im Riechepithel spärlich. Die Epithelknospen im Riechepithel selbst sind gross und von kugeliger Form; dagegen kommen im flimmernden Cylinder-

epithel, das die vordere Hälfte der dritten Muschel überzieht, kleinere Knospen von Kolbenform vor.

Es ist notwendig, dass die Riechschleimhaut möglichst frisch, im Zusammenhang mit ihrer Unterlage fixiert wird; ich habe mich dazu mit bestem Erfolg der Flemmingschen Lösung bedient und die Präparate mindestens 24 Stunden darin belassen.

Nach der Fixierung wird die Schleimhaut vorsichtig von ihrer Unterlage abgezogen, ausgewaschen, in Alkohol von steigender Konzentration gehärtet und nach Einbettung in Celloidin geschnitten. Da die Epithelknospen heller bleiben als ihre Umgebung, sieht man dieselben schon ohne Färbung; es ist aber von Vorteil, die Schnitte in Saffranin oder in Hämatoxylin zu färben. Vorwiegend habe ich ein Verfahren der Hämatoxylinfärbung benutzt, das Benda vor einigen Jahren mündlich Herrn Professor Merkel mitgeteilt hat und das seitdem im anatomischen Institut zu Göttingen vielfach angewandt wird. Schnitte beliebig gehärteter Präparate werden wenigstens zwei Stunden lang in eine Mischung von 1 Vol. Liquor ferri sulfurici oxydati und 2 Vol. destillierten Wassers gebracht, in Wasser abgespült und auf längere Zeit, 15 Minuten bis eine Stunde, in folgende Hämatoxylinlösung gebracht: 1 g Hämatoxylin, 10 ccm Alkohol absolut., 90 ccm destilliertes Wasser, 1 ccm einer konzentrierten Lösung von Lithion carbon. Nach Abspülen in Wasser differenziert man die Schnitte in 30%iger Lösung von Essigsäure, dann folgt Auswaschen in Wasser, entwässern und Einschliessen in Balsam. Es färben sich nicht nur die Kerne, sondern auch bestimmte Protoplasmastrukturen; die peripheren Fortsätze der Sinneszellen in den Knospen werden ganz dunkelblau, die Stiftchen schwarz, während die peripheren Fortsätze der Riechzellen ebenso wie deren Protoplasma einen grauen Ton bekommen.

Zur Herstellung von Isolationspräparaten verwendete ich Müllersche oder auch Pacinische Flüssigkeit. Diese darf

nur 24 Stunden einwirken, in Müllerscher Lösung lässt man die Schleimhaut drei Tage liegen.

Zur Darstellung der Zellen und besonders der Nerven in den Epithelknospen ist eine zwei- bis dreimalige Wiederholung der Behandlung nach Golgi erforderlich. Ich habe die Mischung von Kal. bichrom. und Osmiumsäure alle 24 Stunden gewechselt; die ganze Imprägnation vollzog sich im Dunkeln und ausserdem in braunen Gläsern. Will man die Bildung von Silberniederschlägen im Epithel verhindern, so kann man die freie Fläche der Schleimhaut, nachdem das Stück drei Tage in der Mischung von Kali bichrom. und Osmiumsäure gelegen hat, mit einer Lage von Leim überstreichen; jedenfalls aber muss die Schleimhaut, bevor das Stück in die Silberlösung kommt, von ihrer Unterlage abgezogen werden, um das Eindringen der Silberlösung möglichst zu erleichtern. Man darf, nach Beendigung der Imprägnation, die Schleimhautstücke ohne Schaden in der Silberlösung mehrere Tage liegen lassen; dann kommen sie auf zwölf Stunden im Dunkeln in Alkohol absolut., ebensolange in dicke Celloidinlösung, und können dann zwischen zwei Celloidinplatten gelegt und geschnitten werden. Eine Schnittdicke von 30 bis 50 μ genügt.

Die Schnitte wurden nach der Methode von Kallius (20) mit Hydrochinon reduziert, entwässert und in Balsam unter dem Deckglas aufbewahrt; sie haben sich bis jetzt, zum Teil länger als 18 Monate, vortrefflich gehalten.

I. Die grossen Knospen im Riechepithel.

Durchmustert man dünne Schnitte durch das Riechepithel, die ohne Färbung in Balsam eingeschlossen sind, so erscheint an manchen Stellen die gleichmässig dicke, bräunlich gefärbte Epithellage durch rundliche hellere Partieen unterbrochen. Diesen, die wie helle Flecke erscheinen, entspricht eine Einsenkung der Oberfläche des Epithels, die im Durchschnitt wie eine enge

Furche erscheint; die Zellen sind gegen diese Furche mit ihren freien Enden geneigt (Fig. 1 Furche). Im Gegensatz zu den benachbarten Zellen erscheinen sie nicht gerade, sondern über die Fläche gebogen, und sie bilden konzentrisch angeordnete Schichten, die man auf der Fig. 1 deutlich erkennt. Auf diese Weise entsteht eine kugelige Masse, die gegen das umgebende Epithel sich abgrenzt. Sie springt etwas über die untere Grenze des Epithels, gegen die Propria hin, vor, und drückt sich gewissermassen in ihre Unterlage ein; ihre Grenze wird hier durch eine scharfe, auch bei starker Vergrösserung einfach erscheinende Linie gebildet, während seitlich die Zellmasse weniger scharf begrenzt erscheint. Es ist mehr die hellere Färbung, welche die Zellmasse vom anstossenden Riechepithel zu unterscheiden erlaubt; denn die Grenze zwischen Riechepithel und der kugeligen Zellmasse wird durch leicht gebogene Zellen gebildet, die allmählich in die senkrecht zur Unterlage verlaufenden Riechzellenschichten übergehen. (Fig. 1, Riechepithel.)

Während der Mantel der beschriebenen, hellen Epithelmasse aus deutlich begrenzten, langen Zellen besteht, die der Furche zunächst homogen erscheinen, und in regelmässigen Lagen angeordnet sind, konzentrische Schichten bildend, wird das Centrum von ganz hellen Zellen eingenommen, deren Kerne gross und kugelig sind, und unregelmässig in Gruppen beisammen liegen. Die Gruppen sind durch hellere Zwischenräume getrennt (Fig. 1). Um manche Kerne herum sieht man Zellgrenzen angedeutet, um andere wieder nicht; über die Kerne hinweg, und auch zwischen ihnen verlaufen hie und da dunkle, stark lichtbrechende Streifen, die sämtlich auf die erwähnte Furche hin gerichtet sind. Es sind in Wirklichkeit fadenförmige Gebilde, wie Wechsel der Einstellung zu erkennen erlaubt. Manchmal kann man die dunklen Streifen mit ihren Enden in die Grube hineinragen sehen; dasselbe sieht wie ein kurzes Stäbchen oder Stiftchen aus.

Im benachbarten Riechepithel sieht man derartige Streifen

nicht; die peripheren Fortsätze der Riechzellen, denen die Streifen noch am meisten gleichen, sind viel weniger gefärbt, mehr hell und nicht so scharf begrenzt. Nur da, wo eine Anzahl von Zellen konzentrisch um eine enge Furche herum angeordnet erscheint, sieht man im Epithel die geschilderten Streifen, sonst nicht.

Innerhalb der Propria liegen, neben längs- und quergetroffenen Drüsenschläuchen, zahlreiche Nervenbündel (Fig. 1).

Was für eine Art von epithelialen Bildungen haben wir in den kugeligen Massen koncentrisch angeordneter Zellen vor uns? Sind es Zellenlagen, die wegen einer Faltung der Schleimhaut anders gestellt erscheinen als ihre Nachbarzellen, sind die Epithelzellen um Drüsenmündungen herum besonders angeordnet, oder sind es Epithelknospen? Man kann an Schnittreihen feststellen, dass die Furchen im Epithel, denen die besondere Anordnung der Zellen entspricht, sich über eine Anzahl aufeinanderfolgender Schnitte ausdehnen, und dass die Furche etwas schräg gegen die Propria gestellt ist, so dass ein schräger Durchschnitt des Epithels die Furche fast der Länge nach trifft und sie ganz geschlossen erscheinen lässt (Fig. 1). Die obere Öffnung der Furche ist kein Kreis, sondern ein länglicher Schlitz, die ganze Einsenkung hat die Form eines Trichters, dessen Achse schräg zur Oberfläche des Epithels gerichtet ist. Faltungen der Schleimhaut liegen also nicht vor, sondern bestimmt geformte grubige Einsenkungen. Bestände nun das Epithel im Bereiche der Einsenkung gleichfalls aus Riechzellen, wie das Epithel in der Umgebung der Grube, so würde es sich nicht durch seine Färbung besonders hervorheben. Das Riechepithel wird in Osmiumgemischen bräunlich, und das Protoplasma der Riechzellen selbst ist oft wie ein dunkler Mantel um den Kern herum sichtbar; die Kerne im Riechepithel stehen in regelmässigen Reihen nebeneinander. Im Bereiche der Gruben wird nicht nur das Epithel heller; es ändert sich auch die Anordnung der Kerne, und das umgebende Protoplasma erscheint nicht dunkel, sondern ganz

hell. Ausserdem treten die nach der Grube zu konvergierenden welligen, dunklen Fäden auf. Es folgt schon aus dem Aussehen, dass das besonders angeordnete Epithel nicht aus Riechzellen und Stützzellen besteht.

Es wäre nun möglich, dass die trichterförmigen Grübchen in ihrem Grunde den Ausführungsgang einer Drüse aufnehmen, und dass in dessen Umgebung die Epithelzellen zu konzentrischen Lagen sich ordneten. Man kann sich auf Durchschnitten überzeugen, dass sehr oft unmittelbar neben den Grübchen Drüsengänge in das Epithel eintreten und auf der Oberfläche der Schleimhaut ausmünden; man sieht aber im Epithel den Drüsenausführungsgang gerade gegen die Oberfläche hin verlaufen, und erkennt, dass seine Wand aus langen, abgeplatteten hellen Zellen besteht. Die Ausführungsgänge der Drüsen liegen den konzentrisch gebauten Zellmassen aussen an, sie münden nicht in die Gruben selbst, sondern neben ihnen. Keineswegs darf man die Gruben für die erweiterten Enden der Drüsenausführungsgänge halten.

Es muss also untersucht werden, ob es sich nicht um Epithelknospen handelt, die in die Riechschleimhaut eingelassen sind, und im Grunde kleiner, grubenförmiger Einsenkungen der Oberfläche liegen. Haben wir wirklich Knospen vor uns, so werden wir den Nachweis zu führen haben, dass in ihnen zwei Zellarten vorhanden sind, Stützzellen und Sinneszellen, dass die Sinneszellen einen kutikularen Aufsatz in Form eines Stiftchens tragen, dass die Stiftchen in eine Öffnung am oberen Pol der Knospe, den Porus, hineinragen, und dass Nerven frei innerhalb oder wenigstens in unmittelbarer Umgebung der Knospen endigen.

1. Die Zellen in den Epithelknospen.

Wo Epithelknospen in geschichtetem Pflasterepithel gelegen sind, wie es in der Mund- und Rachenhöhle der Säuger der

Fall ist, kommt man durch Maceration des knospentragenden Epithels rasch über die Zellform in den Knospen ins klare. Man kann die isolierten Elemente der Knospen durch ihre Form von den Epithelzellen unterscheiden; man kann auch die Knospen im Ganzen isolieren und durch Druck in ihre Zellen zerlegen. Das fällt weg, wenn Knospen in einem aus Cylinderzellen bestehenden Epithel vorkommen, und besonders, wenn sie im Riechepithel liegen. In diesem haben wir zwei Zellarten, und schon dem ersten Beobachter der Sinneszellen in den Knospen ist die Ähnlichkeit aufgefallen, die diese mit den Riechzellen haben. Will man die Zellformen in den Knospen der Riechschleimhaut studieren, so kommt man durch Maceration der Riechschleimhaut nicht zum Ziel, weil man den isolierten Zellen nicht ansehen kann, ob sie Riechzellen und Stützzellen, oder ob sie Sinneszellen und Deckzellen sind. Beiderlei Elemente sehen sich zu sehr ähnlich. Wir müssen zunächst versuchen, wieviel über die Zellformen in den Knospen an Schnittpräparaten festzustellen ist, und wir können durch Färbung oder Imprägnation mit dichromsaurem Silber die Zellen an ihrem Standort selbst deutlich zu machen unternehmen.

a) Deckzellen.

Es ist schon bei der Schilderung eines Durchschnittes durch die Riechschleimhaut hervorgehoben, dass die Peripherie der Knospen durch der Fläche nach gebogene Zellen gebildet wird, die sich zu konzentrisch angeordneten Lagen vereinigen. Jede dieser Zellen lässt einen peripheren und einen centralen Abschnitt unterscheiden, zwischen denen der Kern der Zelle liegt. Der periphere Zellabschnitt reicht von der Grube im Epithel bis zum Kern; er erscheint homogen, ist überall gleich breit, gut gegen die Nachbarzellen abgegrenzt, von glatten Rändern eingefasst. Von der Fläche gesehen, ist der periphere Zellabschnitt polygonal, etwa wie eine Darmepithelzelle. Ein Besatz von Flimmerhärchen kommt diesen Zellen nicht zu. Während

dünne Durchschnitte den peripheren Zellabschnitt und den Kern gut zur Ansicht bringen, entzieht sich der centrale Zellabschnitt der Wahrnehmung.

Wenn man die Nerven der Epithelknospen nach der Methode von Golgi zu färben versucht, erhält man auch oft innerhalb der Knospen gefärbte Zellen, und es sind sowohl Stützzellen, als Sinneszellen hie und da durch Schwarzfärbung kenntlich gemacht. Mir ist es gelungen, in einzelnen Knospen durch das genannte Verfahren einzelne Zellen der peripheren Lagen zu imprägnieren, und ich gebe in Fig. 2a die Abbildung von drei Zellen aus diesen Lagen, von denen zwei von der Fläche, die dritte halb im Profil erscheint. Der Kern und die beiden, durch ihn getrennten Abschnitte sind deutlich zu unterscheiden; der periphere Abschnitt ist etwas schmaler als der Kern, aber von regelmässigem Umriss, während der centrale Abschnitt einem langen, etwas welligen Bande gleicht. Der centrale Fortsatz endigt wie abgerissen, und die Basis setzt sich in einige kurze Zacken fort. Auch in der Nähe des basalen Endes gehen hie und da kurze seitliche Ausläufer ab, als fasere sich die Zelle am Basalende auf. Zuweilen erscheint der periphere Zellabschnitt gegen den centralen torquiert, und man sieht den einen im Profil, den anderen von der Fläche. Diese Zellform müssen wir als „Stützzelle“ oder als „Deckzelle“ bezeichnen; jede Deckzelle ist so lang wie das Epithel dick ist, und reicht von dem Grübchen, das auf die Knospe hinführt, bis auf die Propria, ist dabei der Fläche nach gebogen, da sie ein Stück der Oberfläche einer Kugel bildet.

Den Kern der Deckzelle stellt man am besten durch Färbung dar; er ist elliptisch, und färbt sich in Hämatoxylin ganz dunkel, wobei keinerlei Kernkörperchen und keine chromatischen Fäden sichtbar werden. Der ganze Kern erscheint wie ein dunkler Fleck. Abgesehen davon, dass sie keinen Flimmer-

besatz tragen, gleichen die Deckzellen der Knospen den Stützzellen im Riechepithel.

b) Sinneszellen.

Hat man die Riechschleimhaut in Osmiumsäure oder im Flemmingschen Gemisch fixiert, so zeigen schon ungefärbte Schnitte im Innern der Knospen einzelne Haufen heller, grosser, stets rund erscheinender Kerne, um welche herum oftmals feine Zellgrenzen erscheinen. Durch ihre Grösse, ihre Kugelform, und durch den Besitz von meistens zwei runden, stark glänzenden Kernkörperchen unterscheiden sich diese Kerne hinlänglich von denen der Deckzellen; es gelingt zuweilen, in einem Schnitt ein Stück des Zellenleibes wahrzunehmen, dem ein derartiger grosser Kern angehört.

Im Grunde und in den Seitenwänden der Gruben, die zu den Knospen hinziehen, sind schon oben dunkle, glänzende Stiftchen beschrieben worden, die den dunklen Streifen, die die Knospen hie und da durchsetzen, aufsitzen. An ganz günstigen Schnitten erkennt man, dass diese Streifen Fortsätze der hellen, grosskernigen Zellen in den Knospen sind (Fig. 3). An zwei Zellen der Fig. 3 sieht man die stiftförmigen Enden der Streifen in die Grube hineinragen; eine der centralen Zellen ist vom Kern ab bis zur Oberfläche des Epithels vom Schnitt getroffen, und dieser Abschnitt der Zelle erscheint wie ein dunkler Streifen, der die Knospe durchsetzt. An einer andern Zelle derselben Knospe ist der helle, den Kern umgebende Zellabschnitt deutlich, und es läuft derselbe in einen dunklen, dünnen Fortsatz aus, der nach der Grube zu gerichtet ist, aber nicht mit seiner ganzen Länge in den Schnitt fällt (Fig. 3 Sinneszelle). Es kommt also den centralen Zellen der Knospen ein heller Protoplasmaleib und ein dünner peripherer Fortsatz zu, der mit einem Stiftchen endet.

An Durchschnitten durch Knospen, die mit Hämatoxylin

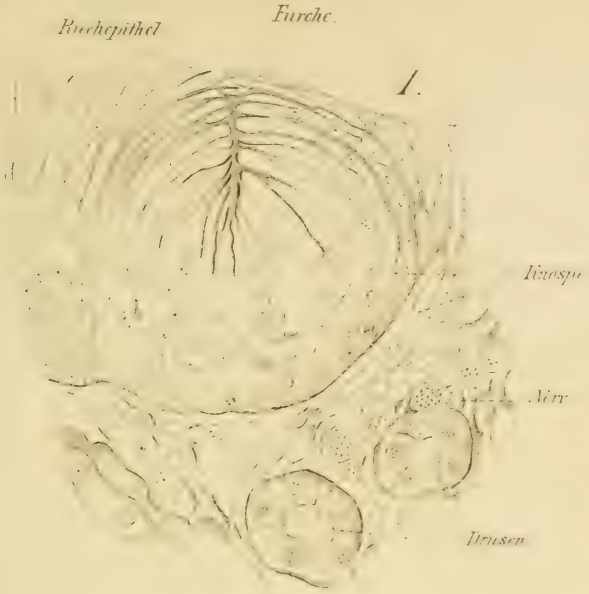

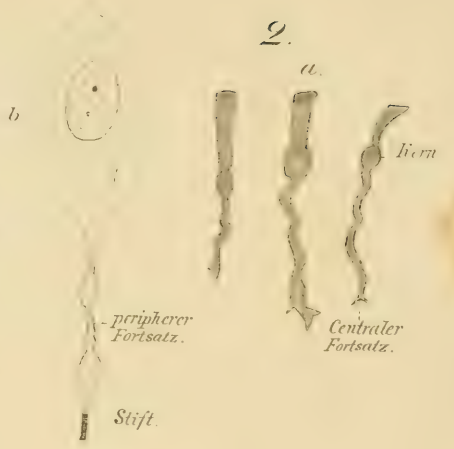

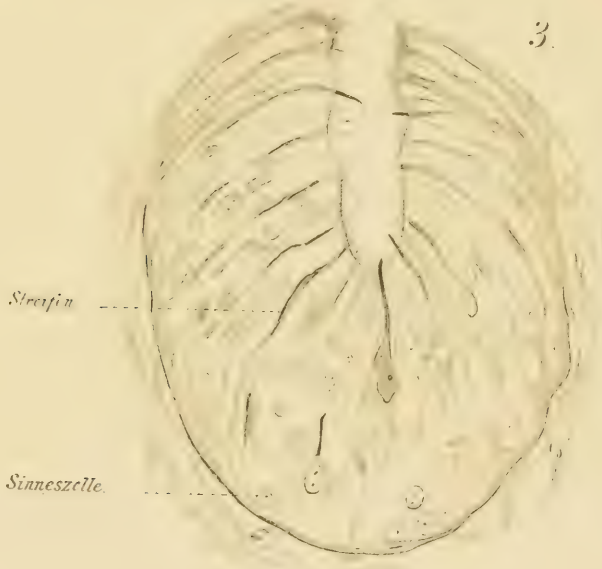

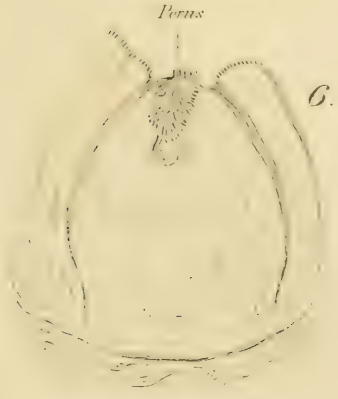

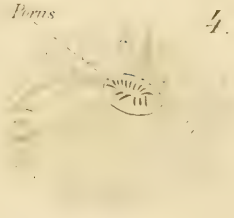

Verlag v. J. F. Bergmann, Wiesbaden.

gefärbt sind, ist der kernhaltige, helle Zellabschnitt und der periphere Fortsatz gut zu sehen (Fig. 2 b). Der kuglige Kern hat mehrere Kernkörperchen und ein ganz zartes Netz chromatischer Fäden, von dem nur die Netzknoten deutlich sind; der Kern sieht auch nach der Färbung hell aus. Der Zellenleib ist birnförmig, (Fig. 2 b, Fig. 3 Sinneszelle) und ganz hell; mit starken Vergrösserungen kann man ein weitmaschiges Netz feiner, körnig erscheinender Stränge erkennen, die das Protoplasma durchziehen. Der periphere Zellfortsatz ist ziemlich dünn, dabei von ungleichem Durchmesser, indem Varikositäten mit eingeschnürten Stellen abwechseln, und verläuft wellig, so dass man selten einen Fortsatz im Schnitt von Anfang bis zu Ende verfolgen kann. Dieser periphere Fortsatz wird in Hämatoxylin dunkelblau, das Stiftchen, mit dem er endet, erscheint schwarz gefärbt; wegen des welligen Verlaufes sieht man die Stiftchen oft scheinbar frei im Grunde und an der Seitenwand der Grübchen liegen. Die peripheren Fortsätze der Riechzellen lassen sich in Hämatoxylin nicht blau färben, wenn man nach der Vorschrift von Benda verfährt; das ist ein wertvolles Kennzeichen, was den Unterschied zwischen den Riechzellen und den centralen Zellen der Knospen erweist.

Ob einer derartigen Zelle auch ein centraler Fortsatz zukommt, kann an Schnittpräparaten nicht ausgemacht werden; aber an Knospen, die sich nach dreitägiger Maceration in Müllerscher Lösung isolieren liessen, und dann durch Druck in Zellen zerlegt werden konnten, ist es mir gelungen, einen dünnen, kurzen, centralen Fortsatz an den birnförmigen Knospenzellen zu sehen. Hingegen hat mich die Imprägnation nach Golgi im Stich gelassen; während die Riechzellen in grosser Anzahl gefärbt wurden, habe ich niemals eine imprägnierte Centralzelle in einer Knospe gesehen.

Wir dürfen wohl behaupten, dass die centralen Zellen der Epithelknospen in der Riechschleimhaut die wesentlichen Charak-

tere der Sinneszellen besitzen, die aus den Knospen der Mundhöhle z. B. stammen; ein Zelleib mit zwei Fortsätzen, deren peripherer einen stiftförmigen, kutikularen Aufsatz trägt. Der Aufsatz färbt sich besonders intensiv in Hämatoxylin, Saffranin, und bräunt sich in Osmium. Ob auf dem Stiftchen ein längeres, ungefärbtes Haar aufsitzt, wie es Hermann für die Sinneszellen der Geschmacksknospen angegeben hat, konnte ich nicht feststellen. Es ist leicht möglich, dass Härchen vorhanden sind und durch Einwirkung der Reagentien schwinden.

Wenn nun auch die Sinneszellen in den Knospen Ähnlichkeit mit Riechzellen haben, so kann man sie doch an gefärbten und an Golgi-Präparaten von den Riechzellen unterscheiden. Einmal haben sie einen hellen Protoplasmaleib, während der der Riechzellen dunkel wird; dann färbt sich bei den Sinneszellen der periphere Fortsatz und das Stiftchen, bei den Riechzellen aber nicht; endlich imprägnieren sich die Riechzellen leicht nach Golgi, die Sinneszellen der Knospen aber nicht.

Der Zusammenhang der Zellen, die zu einer Knospe verbunden sind, ist sehr fest, viel fester als die Verbindung einer Knospe mit dem umgebenden Epithel. Es kommt oft genug vor, dass bei geringer Schnittdicke (weniger als 0,01 mm) das Epithel beim Schneiden teilweise sich von der Unterlage löst; dabei findet man dann die Knospen selbst ganz intakt, von umgebendem Epithel isoliert und in Verbindung mit der Propria. An solchen Präparaten sieht man recht deutlich die Vertiefung der Propria, in der die Knospe sitzt. Bei Maceration der Riechschleimhaut bleiben die Knospen noch zusammen, wenn die Riechzellen sich bereits isolieren; es gelingt aber sehr selten, derartige Knospen so schonend weiter zu zerlegen, dass die Sinneszellen mit erhaltener Form zur Ansicht kommen. Meistens erhält man nur Bruchstücke.

Die grossen Knospen der Riechschleimhaut charakterisieren sich durch die Masse der Deckzellen; es bilden diese viele kon-

zentrische Lagen und deshalb erreicht eine Knospe wohl einen Durchmesser von 0,14 mm. Weniger zahlreich sind die Lagen der Deckzellen an Knospen, die nicht auf der freien Fläche der Muscheln, sondern in Furchen zwischen ihnen stehen. Das Riechepithel geht auch in diese Furchen hinein und die Stützzellen desselben tragen hier Flimmerhaare. An den Seitenwänden und im Grunde der Furchen stehen ebenfalls Knospen, deren eine in Fig. 3 abgebildet ist. Auf jede Knospe führt ein Grübchen, das bei der abgebildeten Knospe weniger eng erscheint, als man es gewöhnlich antrifft. Die Sinneszellen machen die Hauptmasse der Knospe aus und die Stützzellen zeigen einen Flimmerbesatz. Aber die Stiftchen auf den Fortsätzen der Sinneszellen sind viel stärker als die Flimmerhärchen und können nicht mit diesen verwechselt werden. Auf einigen Stiftchen scheinen lange Haare erhalten zu sein; ich habe dieselben in Fig. 3 abgebildet, enthalte mich aber einer bestimmten Deutung des Befundes. Die Grenze dieser Knospe gegen die Propria scheint durch eine Lage platter Zellen gebildet zu werden.

2. Untersuchung der Knospen an Flächenschnitten des Epithels. Porus der Knospen.

Es ist durchaus nicht leicht, an Flächenschnitten der Riechschleimhaut die Epithelknospen zu erkennen. Nur da, wo diese aus Cylinderzellen bestehenden Organe im Plattenepithel gelegen sind, grenzen sie sich allseitig gut ab und treten auch auf Querschnitten deutlich hervor; im Cylinderepithel kennzeichnen sich die Knospen nicht mehr durch die besondere Form ihrer Zellen, sondern nur durch deren Anordnung. Diese ist nur in der Nähe des oberen Poles der Knospe, im Grunde der Grübchen klar zu erkennen, da die Zellen gegen den oberen Pol der Knospe konvergieren. In der Mitte der Knospe, ihrem Äquator entsprechend, sind die Zellen parallel gestellt, wie im umgebenden Epithel und es fehlt ein Merkmal, das die Knospenzellen von der Umgebung

zu unterscheiden erlaubt. Flächenschnitte, die den oberen Pol der Knospe enthalten, zeigen deutlich einen Porus (Fig. 4). Derselbe entspricht dem blinden Grunde des Grübchens, das auf die Knospe hin oder richtiger in die Knospe hinein führt; die Zellen der Knospe sind wie Radien um die central gelegene Öffnung angeordnet und erscheinen, ihres gebogenen Verlaufes wegen, bei der Ansicht von oben kürzer, als sie in Wirklichkeit sind. Im Porus selbst sieht man eine Anzahl stark glänzender, dunkler Stiftchen, viel stärker als Flimmerhaare und ziemlich regelmässig gestellt; es sind dies die Stiftchen auf den Sinneszellen (Fig. 4).

Beim Wechseln der Einstellung sieht man, dass diese Stiftchen mit ihren unteren Enden divergieren; sie ragen eben von den Seiten her in den Porus der Knospe hinein, wie das ja auch die Dickendurchschnitte erkennen lassen. Immer aber ist die Flächenansicht einer Knospe vom oberen Pol her charakterisiert durch die ausserordentlich regelmässige Stellung der Deckzellen um den centralen Porus herum; dem zufälligen Querschnitt durch eine Furche der Schleimhaut fehlt eben die regelmässige Anordnung der Epithelzellen um einen gemeinsamen Mittelpunkt.

Am meisten instruktiv ist die Ansicht einer Knospe schräg von oben her, wie in Fig. 4; man erhält solche Bilder öfters, da die Riechschleimhaut, die eine Muschel überzieht, eine gekrümmte Fläche darstellt und deshalb ein Flächenschnitt niemals genau parallel der Oberfläche verläuft. Die unteren Abschnitte der Knospen, in denen die Sinneszellen gruppenweise bei einander stehen, sind auf Querschnitten nicht gegen ihre Umgebung abgegrenzt, weil eine besondere Gruppierung der Zellen fehlt. Man erkennt aber die Sinneszellen selbst an Querschnitten und kann sie von Riechzellen unterscheiden. Die Sinneszellen haben ein auch in Osmiumsäure hell bleibendes Protoplasma, während die Riechzellen in diesem Reagenz dunkel werden und deutlich grau erscheinen; da das Protoplasma einer

Sinneszelle an Masse das einer Riechzelle bedeutend übertrifft, so kann eine Sinneszelle noch auf dem Querschnitt erkannt werden, wenn ihr Kern nicht in den Schnitt fällt. Die Sinneszelle erscheint dann wie ein helles, vier- oder fünfseitiges Feld, das zwischen kernhaltigen Zellen liegt. Vor einer Verwechselung solcher Gruppen von Sinneszellen mit Schleimzellen, die hie und da in der Riechschleimhaut vorkommen, schützt eine Färbung der Schnitte mit Hämatoxylin; die Schleimzellen färben sich dabei, die Sinneszellen nicht.

Flächenschnitte der Riechschleimhaut bestätigen also die an Durchschnitten gewonnene Auffassung, dass in der Riechschleimhaut Epithelknospen vorhanden sind, trotz der Schwierigkeiten, die der Nachweis von Knospen innerhalb cylindrischen Epithels hat. Aber mit voller Sicherheit kann die Knospennatur der fraglichen Organe erst durch die Untersuchung der Nervenendigung in ihnen erwiesen werden. Handelt es sich nur um protoplasmareiche, besonders gruppierte Riechzellen, so müssen aus diesen Nervenfasern herauswachsen, wie allerorten in der Riechschleimhaut; sind es aber Sinneszellen, die in den Knospen liegen, so müssen wir eine freie Endigung der Nerven nachweisen können, entweder innerhalb der Knospen selbst oder doch wenigstens in ihrer nächsten Umgebung.

3. Die Endigung der Nerven in den Knospen der Riechschleimhaut.

Da die Dicke der Riechschleimhaut und die leichte Zerstörbarkeit ihrer Elemente bei Säugern die Untersuchung der Nervenenden durch Methylenblau sehr erschwert, habe ich die Methode von Golgi ausschliesslich angewandt. Es verhält sich nun das Epithel der Riechschleimhaut gegenüber dieser Methode ganz anders als ein gewöhnliches Epithel. Die Zellen des Epithels der Zunge z. B. färben sich so gut wie niemals; nur die Epithelzellen in den Knospen imprägnieren sich und auch dann

nur in wenigen Exemplaren. Die Riechzellen sind nun keine Epithelzellen, sondern sie sind wirkliche nervöse Zellen, Ganglienzellen, aus denen die Fasern des N. olfactorius entspringen, und die Nervenzellen färben sich nach der Methode von Golgi zuerst und in grosser Anzahl. Seltener findet man in der Riechschleimhaut die Stützzellen imprägniert. Sehr selten sind die Knospen der Färbung durch das Silbersalz zugänglich, und schon daraus kann man entnehmen, dass sie keine wirklichen nervösen Elemente, keine Riechzellen enthalten. Will man überhaupt eine Imprägnation einzelner Knospen erreichen, so muss man die Behandlung nach Golgi zwei- bis dreimal wiederholen, und man findet im günstigsten Falle neben reichlich gefärbten Riechzellen einzelne Epithelknospen, in denen Zellen oder Nervenfasern geschwärzt sind. Es hat den Anschein, als ob in die Knospen selbst die Reagentien schwerer eindringen, als in das umgebende Riechepithel; die Deckzellen der Knospen findet man hie und da imprägniert, die Sinneszellen höchst selten und dann nicht vollständig gefärbt und ebenfalls sind sehr selten Färbungen der Nerven, die an die Knospen herantreten. Indessen ist es mir gelungen, an einer grösseren Anzahl von Knospen Nerven gefärbt zu erhalten und ihre Endigungsweise zu erkennen; ich kann als sicher hinstellen, dass die Nervenfasern, die in die grossen Knospen innerhalb des Riechepithels eintreten, sich in ihnen einigemale teilen und mit kleinen Knöpfchen frei zwischen den Sinneszellen endigen.

Die Endigungen, die ich beobachtete, lagen alle im basalen Abschnitt der Knospen, die letzten, feinsten Zweige der Nervenäste waren sehr kurz (Fig. 5). Einigemale sah ich ein aus zahlreichen feinen Stämmchen gebildetes nervöses Geflecht die Basis einer Knospe umfassend in der Propria liegen; es waren aber nur einige Nervenfasern, die aus diesem Geflecht in die Knospe selbst eintraten. Bei den meisten Knospen war ein derartiges Geflecht nicht wahrzunehmen, was aber auf unvollständiger Im-

prägnation beruhen kann. In der unmittelbaren Umgebung der Knospen sieht man gleichfalls Nervenfasern im Epithel frei endigen; diese verlaufen im Epithel aufwärts, nach der freien Oberfläche zu, teilen sich dann und endigen zwischen den Zellen des Riechepithels, nahe deren freiem Ende.

Auf die Basis einer Knospe zu laufen immer mehrere Bündel feiner Nervenfasern, die innerhalb der Propria die tubulösen Drüsen begleiten und mit ihnen zum Epithel gelangen. Jedes Bündel besteht aus mehreren Nervenfasern; nach dem Eintritt in die Knospe trennen sich die einzelnen Fasern von einander und biegen dabei gegen ihre ursprüngliche Richtung unter verschiedenen Winkeln um (Fig. 5). Einzelne Fasern ziehen nach dem Centrum der Knospen, andere verlaufen parallel der Oberfläche des Organs, alle Fasern zeigen einen welligen Verlauf und es ist nicht immer leicht, die abgehenden Zweige durch die Dicke des Schnittes hindurch zu verfolgen. Es gehören günstige Objekte dazu, zu konstatieren, dass jede Faser sich in mehrere kleinere Zweige auflöst, deren jeder mit einem Knöpfchen endigt. In Fig. 5 ist die Endigung von drei Fasern dargestellt; eine vierte konnte nicht bis zum Ende verfolgt werden. Die Endteilung stellt mit der Faser ein sehr einfaches Endbäumchen vor. Wenn man annehmen sollte, dass die Fasern nicht bis zu ihrem wirklichen Ende hin imprägniert seien und dass das Ende ein scheinbares wäre, so folgt aus den Präparaten mit voller Sicherheit, dass die einzelnen Nervenfasern sich innerhalb der Knospen teilen; die Teilung erlaubt, diese Nerven mit Sicherheit von den Fasern des Nervus olfactorius, also den centralen Fortsätzen der Riechzellen, zu unterscheiden, da man an diesen innerhalb des Epithels niemals Teilungen wahrnimmt. Fasern nervöser Natur, die sich innerhalb des Riechepithels verästeln, gehören den Riechnerven nicht an; sie müssen in der Bahn des Nervus trigeminus verlaufen, bevor sie in die Riechschleimhaut eintreten.

Nun kommen überdies an einzelnen Nervenfasern, die sich innerhalb der Knospen geteilt haben, Knöpfchen am freien Ende der Teilungsäste zur Beobachtung und dieses knopfförmige Ende wird so vielfach an den Endverzweigungen sensibler Nerven gefunden, dass es schwerlich als ein zufällig entstandenes Produkt der Imprägnation aufgefasst werden kann. Wir sind berechtigt, da, wo wir einen Zweig einer Nervenfaser mit einem Knöpfchen aufhören sehen, dieses Knöpfchen für das wirkliche Ende des Zweiges zu halten und diejenigen Fasern, die ich innerhalb der Epithelknospen der Riechschleimhaut bis zu einem Knöpfchen hin gefärbt fand, fasse ich als freie Nervenenden in den Knospen auf.

Die Zahl der Nerven, die in die Knospen der Riechschleimhaut eintreten, ist sehr gering; viel geringer, als z. B. in den Knospen auf der Kaninchenzunge. Ich habe die Nervenzweige und ihre Verästlungen niemals auch nur entfernt so reichhaltig in den Knospen der Regio olfactoria gesehen, als v. Lenhossék sie in den Knospen der Papilla foliata fand. Ob wirklich die Knospen der Riechschleimhaut soviel ärmer an Nerven sind, als die Geschmacksknospen, oder ob die Nervenarmut nur eine scheinbare ist, weil sich die Nerven viel seltener imprägnieren, kann ich zur Zeit nicht entscheiden. Dass es neben nervenreichen, auch nervenarme Knospen giebt, ist bekannt, und es ist oben erwähnt, dass die Knospen im Integument der Amphibienlarven wenig Nerven besitzen. Bei Fischen kommen sogar nervenfreie Endknospen vor.

Mögen nun die Knospen der Riechschleimhaut arm an Nervenfasern sein, oder mögen sie viel Nerven besitzen: für ihre Beurteilung ist von Wichtigkeit, wie sich die darstellbaren Nerven zu den Sinneszellen verhalten. Und wir haben gesehen, dass die Nervenfasern keinerlei Zusammenhang mit den Zellen in den Knospen haben. Es sind die Knospen der Riechschleimhaut, auch nach dem Verhalten ihrer Nerven, wirkliche Epithelknospen.

Bei der Ausdehnung, die meine nach der Methode von Golgi

angestellten Untersuchungen genommen haben, kann ich behaupten, dass in den Knospen der Riechschleimhaut keine Riechzellen liegen. An Schleimhautstücken, in denen die Riechzellen in grosser Menge gefärbt waren, und wo sie in unmittelbarer Nähe der Knospen selbst deutlich hervortraten, hätten sie sich wenigstens ab und zu auch innerhalb der Knospen imprägnieren müssen, wenn wirklich hier Riechzellen vorkämen. Aber die Knospen haben nie eine Andeutung davon gegeben, als kämen Riechzellen in ihnen vor. Sie bleiben bei Imprägnation nach Golgi sehr hell, und fallen in der von gefärbten Zellen durchsetzten Umgebung sofort auf. Das zuführende Grübchen ist fast immer von einem Niederschlag ausgefüllt, und es ist mir nie gelungen, ein Stiftchen einer Sinneszelle gefärbt zu sehen. Von den Sinneszellen selbst habe ich einigemale unvollständige Imprägnationen bekommen; man sah den kernhaltigen Zellenleib und den peripheren, varikösen Fortsatz, konnte aber keine Andeutung eines centralen Fortsatzes entdecken. Wenn sich eine Riechzelle schwärzt, so ist der centrale Fortsatz stets deutlich imprägniert.

Die mitgeteilten Untersuchungen haben folgendes ergeben:

Die Untersuchung der Riechschleimhaut an Durchschnitten und an Flächenschnitten, die Darstellung der Zellformen, die Imprägnation nach Golgi bestätigen die Auffassung, dass die Massen besonders angeordneter Zellen im Riechepithel wirkliche Epithelknospen sind. Diese Knospen liegen im Grunde einer Grube, die die Form eines flachen Trichters hat, sie bestehen aus Deckzellen und aus Sinneszellen, sind durch einen Porus zugänglich der im Grunde des Trichters liegt, und die stiftförmigen Aufsätze der Sinneszellen enthält. Die Nerven endigen innerhalb der Knospen frei.

Von den Riechzellen unterscheiden sich die Sinneszellen der Knospen durch den grösseren Gehalt an Protoplasma, durch das Verhalten dieses Protoplasma gegen Osmiumsäure, durch den

stärkeren, wellig verlaufenden peripheren Fortsatz, der ein Siftchen trägt, und durch das Verhalten dieses peripheren Fortsatzes gegenüber Färbemitteln. Die Riechzellen färben sich nach Golg sehr leicht, die Sinneszellen äusserst schwierig.

Die Knospen in der Riechschleimhaut stellen epitheliale Organe vor, welche die freien Enden sensibler Nerven umgeben.

II. Die kleinen Knospen in der Umgebung des Riechepithels.

Die grossen Knospen im Riechepithel selbst sind nicht die einzigen Organe dieser Art, die in der Nasenhöhle vorkommen. Schon eingangs wurde erwähnt, dass in dem flimmernden Cylinderepithel, von dem das Riechepithel umgeben wird, eine kleinere Form von Knospen gefunden wird. Diese Knospen stehen auf der dritten und auf der vierten Siebbeinmuschel, besonders zahlreich sind sie auf dem vorderen Abschnitt der dritten Muschel. Sie erscheinen auf Durchschnitten des Epithels, nach Fixierung in Osmiumsäure oder im Flemmingschen Gemisch, heller wie das umgebende Epithel, sind von ovalem Umriss, breiter am basalen als am freien Pol, und grenzen sich hinlänglich gegen das benachbarte Epithel ab (Fig. 6). Am freien Pol findet sich ein Grübchen, in das lange, stark glänzende dicke Härchen hineinragen; es ist der Porus der Knospe (Fig. 6). Nahe der Basis der Knospe liegen grosse, helle, runde Kerne in mehrfacher Lage übereinander; sie werden durch ganz helle Substanz voneinander getrennt. Die seitliche Begrenzung dieser Knospen erscheint wie ein Spalt, etwa vergleichbar dem „cirkumgemmalen Raum", den v. Lenhossék (9) an den Knospen der Zunge annimmt.

Die grossen, hellen, runden Kerne gehören den Sinneszellen dieser Knospen an, und die Härchen, die den Porus der Knospe ausfüllen, sitzen den Sinneszellen auf. Die Deckzellen sind in äusserst geringer Anzahl vorhanden; sie haben, gleich den cylindrischen Flimmerzellen der Umgebung, elliptische Kerne.

Eine Darstellung der Nerven in diesen Knospen ist mir nicht gelungen, aber nach dem Aussehen halte ich mich für berechtigt, diese Organe gleichfalls für Epithelknospen zu erklären. Von den grossen Knospen in der Riechschleimhaut unterscheiden sich die kleinen Formen durch die geringe Anzahl der Deckzellen; die Deckzellen bilden an den Knospen im Riechepithel zahlreiche konzentrische Schichten, und machen die Hauptmasse der Knospe aus, während sie bei den kleineren Knospen nur eine dünne Hülle bilden.

Zur Beurteilung der Bedeutung, die den Knospen der Riechschleimhaut zukommt, und der Funktion, die ihnen obliegt, müssen wir davon ausgehen, dass die Knospen lediglich epitheliale Gebilde sind. Die Zellen in den Knospen sind besonders ausgebildete Epithelzellen; sie haben keinen direkten Zusammenhang mit Nervenfasern, sondern stehen mit den Nervenenden in Kontakt. Wenn die Sinneszellen die Aufgabe haben, Reize aufzunehmen und sie auf die Nervenenden zu übertragen, so gehören sie nur funktionell, nicht aber morphologisch zum Nervensystem.

Keineswegs ist die Annahme gestattet, dass die Sinneszellen in den Knospen den Ganglienzellen nahe stehen, und dass sie eventuell zu Ganglienzellen werden könnten. Die Zellen, von denen die Ganglienzellen abstammen, liegen zwar mit denjenigen Zellen, aus welchen die Epithelien des Integuments hervorgehen, räumlich im oberen Keimblatt beisammen; aber sie trennen sich von diesen, wenn das Nervenrohr und die Ganglienleisten sich bilden, und dann schlagen die Epithelzellen sowohl wie die nervösen Zellen ihren besonderen Entwickelungsgang ein. Innerhalb einer jeden Gewebsart werden die Zellen noch mehr ausgebildet in der Eigenart des betreffenden Gewebes; ein Übergang in einen anderen Gewebstypus ist dann aber ausgeschlossen. So kann aus einer Epithelzelle wohl eine besonders gebaute Epithelzelle, eine Sinneszelle z. B. hervorgehen; aber sie kann

nicht zu einer nervösen Zelle werden. Ebensowenig wandelt sich eine Ganglienzelle in eine Epithelzelle um.

Die Auswanderung der nervösen Zellen aus dem Epithel des Integuments unterbleibt im Bereich der Riechgruben. Dieser Umstand berechtigt aber nicht dazu, die Riechzellen für modifizierte und weiter entwickelte Epithelzellen zu erklären. Die Riechzellen sind Ganglienzellen und charakterisieren sich als solche dadurch, dass sie einen nervösen Fortsatz, einen wahren Achsencylinder ausschicken, der im Bulbus olfactorius endigt.

Wir müssen darum eine Auffassung bekämpfen, die vor Jahren aufgestellt ist und die annimmt, dass die Riechzellen weiter entwickelte Sinneszellen seien; das Riechepithel sei zurückzuführen auf epitheliale Knospen, die im Bereich der Nasenhöhle vorkommen, ihre Sinneszellen zu Riechzellen umbilden, und schliesslich zu einem eigentümlichen Epithel zusammenfliessen. Auf Grund dieser Auffassung würde man die beschriebenen Knospen im Riechepithel für Bildungsstätten neuer Riechzellen halten dürfen, und darin ihre Aufgabe sehen, dem Riechepithel neue Elemente zuzuführen. Zu der erwähnten Theorie, dass das Riechepithel aus konfluierten Knospen entstanden zu denken sei, kam J. Blaue (21) auf Grund sorgfältiger Untersuchungen der Riechschleimhaut bei Fischen und Amphibien. Bei vielen Gattungen von Teleostiern, (Belone, Gadus, Exocoetus, Trigla) liegen die Riechzellen in knospenförmigen Gebilden beisammen, den „Geruchsknospen", die durch indifferentes Epithel von einander getrennt sind; in jede Knospe tritt ein Ast des Riechnerven hinein. Blaue machte die Annahme, die Riechzellen seien den Sinneszellen der anderswo vorkommenden Knospen gleichwertig; sie seien in den Dienst des Nervus olfactorius getreten, und für Perzeption adäquater Reize für diesen Nerven angepasst. Die „Riechknospe" wäre nur eine besonders differenzierte Varietät einer Epithelknospe ähnlich

einer Geschmacksknospe; wie diese habe sie einen „Funktionswechsel" durchgemacht. Wo sich nun, wie bei den Amnioten und vielen Amphibien, keine isolierten Geruchsknospen mehr auffinden lassen, sei ein Zusammenfliessen der einzelnen Knospen zu einem zusammenhängenden Epithel anzunehmen.

In der Zeit, als Blaue seine Untersuchungen anstellte, war gegen seine Voraussetzung von der epithelialen Natur der Riechzellen wenig einzuwenden; jedermann hielt die Riechzellen für Epithelien, und fand bei der grossen Ähnlichkeit, die sie mit den Sinneszellen der Knospen des Integuments haben, einen Übergang von Sinneszellen in Riechzellen verständlich. Der Nerv. olfactorius hielt man für ganz und gar ähnlich dem Nerv. acusticus oder der sensiblen Wurzel des Nerv. trigeminus, oder eines Rückenmarksnerven. Für die sensiblen Nervenfasern aber nahm man einen Ursprung im Centralorgan selbst an und hielt dafür, dass die Enden der sensiblen Nerven in einem Epithel vielfach mit besonders geformten Epithelzellen direkt zusammenhängen.

Dass diese Voraussetzungen sämtlich unzutreffend sind, ist erst durch die Untersuchungen der letzten Jahre erwiesen worden. Es wurde gefunden, dass die sensiblen Nerven aus den Zellen der Ganglien hervorwachsen, und frei sowohl im Centralorgan, als auch an der Peripherie endigen; es wurde der Nachweis erbracht, dass die Riechzellen diejenigen Ganglienzellen sind, aus denen die Fasern des Nerv. olfactorius entspringen. Endlich wurde erkannt, dass zwischen hoch differenzierten Epithelzellen, den Sinneszellen, und zwischen Ganglienzellen ein durchgreifender Unterschied besteht. Es kann also die Möglichkeit, dass eine sinneszellenhaltige Epithelknospe zu einer riechzellenhaltigen Knospe sich umbilde, nicht zugegeben werden.

Wohl aber bleibt die Möglichkeit bestehen, dass diejenigen Ganglienzellen, die im Epithel der Riechgruben liegen, zu Gruppen zusammentreten und im Verein mit epithelialen Stützzellen knos-

penförmige Organe bilden, aus deren jedem dann ein Bündel des Riechnerven hervorwächst. Die thatsächlichen Befunde von Blaue will ich durchaus nicht angreifen, aber seinen Folgerungen daraus kann ich nicht beitreten, da ich die Voraussetzungen, von denen Blaue ausgeht, für hinfällig halte. Sehr deutlich hat sich jüngst auch G. Retzius (22) gegen die Schlüsse ausgesprochen, die Blaue aus seinen Untersuchungen gezogen hat. Er sagt: „Es erweist sich die Blauesche Theorie über die sogenannten Geruchsknospen als vom Grunde aus verfrüht und irrig. Sie lehnt sich nämlich an die bisherige Auffassung vom Bau der Endknospen der Mundschleimhaut und der Haut an. Nachdem aber von Zimmermann, v. Lenhossék und mir übereinstimmend dargelegt worden ist, dass die Endknospen der Mundschleimhaut und der Haut, und von mir, dass die Geschmacksknospen der höheren Tiere nach einem vollständig verschiedenen Sinnesorgan-Typus eingerichtet sind, so ist es klar, dass diese Organe mit der Riechschleimhaut morphologisch nichts gemein haben können. Die Riechschleimhaut enthält in sich selbst in Gestalt von Riechzellen die Sinnesnervenzellen; die Endknospen und die Geschmacksknospen enthalten keine Sinnesnervenzellen, höchstens „sekundäre Sinneszellen", indem in diesen letzteren Organen die Sinnesnerven mit freien Enden intercellulär endigen."

Es haben also die Knospen in der Regio olfactoria nichts mit dem Riechepithel zu thun; die Sinneszellen dieser Knospen sind keine Riechzellen und können auch nicht zu Riechzellen werden.

Was haben nun die Knospen in der Riechschleimhaut für eine Funktion? Denn eine bestimmte Aufgabe muss man so gut entwickelten Organen doch zuschreiben.

Ein Versuch, diese Frage direkt auf Grund von Experimenten zu beantworten, ist deshalb so gut wie ausgeschlossen, weil es nicht angeht, die Knospen zu reizen, ohne dass das um-

gebende Riechepithel gleichfalls erregt würde und umgekehrt. Nun wissen wir, dass hauptsächlich gasförmige Stoffe erregend auf die Riechschleimhaut wirken; andere Reize, besonders durch fein verteilte feste Körper, sind bei der Lage der Riechschleimhaut nicht ganz ausgeschlossen, können aber wohl nur selten eintreten. Alle Reize, die die Riechschleimhaut treffen, können auch auf deren Knospen einwirken; es wäre möglich, dass durch die Knospen eine bestimmte Qualität von Empfindungen vermittelt würde, die wir als „Geruchsempfindungen" mit aufführen, obwohl sie nicht von Reizung der Riechzellen herrühren.

Dass die Nase vielfach bei der Perzeption von „Geschmacksempfindungen" mitwirkt, ist bekannt; es giebt auch bestimmte Geschmacksqualitäten, die wir durch das Geruchsorgan bestimmen und riechbaren Gegenständen zuschreiben. So die Geschmacksqualitäten „sauer" und „süss". Sie können sowohl durch Vermittelung der Zunge, als durch Vermittelung des Geruchsorganes hervorgerufen werden und wir haben in beiden Fällen dieselbe Empfindung. Die Geschmacksempfindungen von der Mundhöhle aus werden nun durch Epithelknospen vermittelt; darauf gründe ich die Annahme, dass die ganz ähnlich gebauten Knospen in der Nasenhöhle gleichfalls im Dienste des Geschmackssinnes stehen und dass sie die Geschmacksempfindungen von der Nase aus erregen, speziell die „sauren" und die „süssen".

In welchen Bahnen verlaufen nun die Nerven, die in den Epithelknospen der Riechschleimhaut endigen? Es können Fasern sein, die im Ganglion Gasseri entspringen und im zweiten Trigeminusast liegen; sie können aber auch aus dem hauptsächlichen Geschmacksnerven, dem Nervus glossopharyngeus, kommen, aus den Zellen des Ganglion petrosum entspringen und vom Nervus tympanicus aus (der Jacobsonschen Anastomose) in den Nervus petrosus superficialis major übertreten und mit diesem zum Ganglion nasale (sphenopalatinum) und durch dasselbe hindurch zur Nasenschleimhaut ziehen. Dass aus dem

Ganglion geniculi Fasern in den Nervus petrosus superficialis major eintreten, scheint nach den Beobachtungen von v. Lenhossék (23) ausgeschlossen.

Auf anatomischem Wege aber dürfte die Herkunft der Nervenfasern, die zu den Knospen im Riechepithel gelangen, wohl schwerlich zu ermitteln sein.

Nur Paulsen (24) hat das Vorkommen von knospenförmigen Organen im Riechepithel von Säugern erwähnt, ohne eine Beschreibung zu geben. Er sagt: „Ferner fiel mir im Riechepithel an Osmiumpräparaten des Pferdes, Schweines und Meerschweines auf, dass an einzelnen Stellen die Elemente desselben derartig angeordnet sind, dass knospenförmige Gebilde entstehen. Ob diese Knospen zu den Geruchsknospen, die Blaue als Endapparate des Geruchsnerven bei einer Anzahl von Fischen und Amphibien auffand, in irgend welcher Beziehung stehen, kann ich nicht entscheiden und will nur auf derartige, in die Augen fallende Anordnung des Riechepithels hingewiesen haben."

Ich selbst habe Knospen ausser beim Kalbe auch noch bei der Ratte und beim Kaninchen gefunden; mit der vorstehenden Schilderung der Befunde bei einer Spezies halte ich die Untersuchung durchaus nicht für abgeschlossen, sondern sehe sie als eine Grundlage für ein vergleichendes Studium der Knospen in der Riechschleimhaut an. Ich hoffe, die Untersuchung weiterzuführen und sie auf alle Wirbeltierklassen auszudehnen; erst dadurch werden wir in den Stand gesetzt, die Bedeutung der fraglichen Organe beurteilen zu können.

Litteratur.

1. Leydig, F., Über die Haut einiger Süsswasserfische. Zeitschrift für wissenschaftliche Zoologie, III. Bd., 1851.
2. Schulze, Franz Eilhard, Über die becherförmigen Organe der Fische. Zeitschrift für wissenschaftliche Zoologie, XII. Bd., 1863.
3. Schwalbe, G., Über die Geschmacksorgane der Säugetiere und des Menschen. Archiv für mikroskopische Anatomie, IV. Bd. 1868.
4. Lovén, Chr., Beiträge zur Kenntnis vom Bau der Geschmackswärzchen der Zunge. Archiv für mikroskopische Anatomie, IV. Bd., 1868.
5. Merkel, F., Die Endigungen der sensiblen Nerven in der Haut der Wirbeltiere. Rostock 1880.
6. Hermann, F., Studien über den feineren Bau der Geschmacksorgane. Münchener Sitzungsberichte 1888, pag. 277—318.
7. Retzius, G., Die Nervenendigungen in den Geschmacksorganen der Säugetiere und Amphibien. Biologische Untersuchungen, Neue Folge, IV. Bd., 1892.
8. Retzius, G., Die Nervenendigungen in den Endknospen, resp. Nervenhügeln der Fische und Amphibien. Biologische Untersuchungen, Neue Folge, IV. Bd., 1892.
9. v. Lenhossék, Die Geschmacksknospen in den blattförmigen Papillen der Kaninchenzunge. Verhandlungen der Physikalisch-medizinischen Gesellschaft in Würzburg, Neue Folge, XXVII. Bd., Nr. 5, 1893.
10. Schulze, Franz Eilhard, Über Epithel- und Drüsenzellen. Archiv für mikroskopische Anatomie, III. Bd., 1867.
11. Leydig, Neue Beiträge zur Kenntnis der Hautdecke der Fische. Festschrift der naturforschenden Gesellschaft zu Halle, 1879.
12. v. Lenhossék, Die Endknospen der Barbe und des Aales. Beiträge zur Histologie des Nervensystems und der Sinnesapparate, 1894.
13. Engelmann, Th. W., Die Geschmacksorgane. Strickers Handbuch der Lehre von den Geweben, II. Bd.
14. v. Wyss, Die becherförmigen Organe der Zunge. Archiv für mikroskopische Anatomie, VI. Bd., 1870.

15. Schultze, Max, Untersuchungen über den Bau der Nasenschleimhaut. Abhandlungen der naturforschenden Gesellschaft zu Halle, VII. Bd., 1862.
16. Ehrlich, Über die Methylenblaureaktion der lebenden Nervensubstanz. Deutsche medizinische Wochenschrift, 1886.
17. Retzius, G., Über Geschmacksknospen bei Petromyzon. Biologische Untersuchungen, Neue Folge, V. Bd., 1893.
18. van Gehuchten, Le bulbe olfactif chez quelques mammifères. La Cellule, Tome VII, 1891.
19. Disse, J., Über Epithelknospen in der Regio olfactoria der Säuger. Nachrichten der Gesellschaft der Wissenschaften zu Göttingen, 1894, Nr. 1.
20. Kallius, E., Ein einfaches Verfahren, um Golgische Präparate für die Dauer zu fixieren. Anatomische Hefte, II. Bd., pag. 271, 1893.
21. Blaue, J., Untersuchungen über den Bau der Nasenschleimhaut bei Fischen und Amphibien, namentlich über Endknospen als Endapparate des Nervus olfactorius. Archiv für Anatomie und Entwickelungsgeschichte, 1884.
22. Retzius, G., Zur Kenntnis der Nervenendigungen in der Riechschleimhaut. Biologische Untersuchungen, Neue Folge, IV. Bd., pag. 62—64, 1892.
23. v. Lenhossék, Das Ganglion geniculi nervi facialis und seine Verbindungen. Beiträge zur Histologie des Nervensystems und der Sinnesorgane. Wiesbaden 1894.
24 Paulsen, Untersuchungen über die Drüsen der Nasenschleimhaut. Archiv f. mikr. Anatomie, XXVI. Bd., 1886.

Erklärung der Abbildungen auf Tafel II.

Fig. 1. Grosse Knospe im Riechepithel des Kalbes. $\frac{350}{1}$. Erklärung im Text. Der Schnitt ist etwas schräg geführt.

Fig. 2. Einzelne Zellen aus grossen Knospen im Riechepithel. a drei Deckzellen, mit dichromsaurem Silber imprägniert. $\frac{350}{1}$. b eine Sinneszelle mit Zellenleib peripherem Fortsatz und Stift, $\frac{1000}{1}$.

Fig. 3. Knospe aus einer Furche im Riechepithel; einige Sinneszellen der Länge nach getroffen. Achsenschnitt. $\frac{500}{1}$.

Fig. 4. Flächenschnitt der Riechschleimhaut; Ansicht einer Knospe von oben Porus. $\frac{350}{1}$.

Fig. 5. Knospe der Riechschleimhaut, nach Golgi behandelt, mit zutretenden Nerven und deren freier Endigung innerhalb der Knospe. $\frac{300}{1}$.

Fig. 6. Kleine Knospe aus der Umgebung des Riechepithels. $\frac{350}{1}$.

Aus dem Anatomischen Institut zu Giessen.

DAS
ELASTISCHE GEWEBE DES HERZENS.

von

Dr. med. LUDWIG SEIPP.

Mit 12 Figuren auf Tafel III/IV.

Gelegentlich im anatomischen Institut angestellter Versuche über die Brauchbarkeit der Orceintinktion zum Nachweise der topographischen Anordnung des elastischen Gewebes in verschiedenen Organen gab mir Herr Professor Dr. Bonnet die Anregung, diese Methode zur Untersuchung des elastischen Gewebes im Kreislaufsapparate zu prüfen. Die guten Präparate, welche ich erhielt, ermutigten mich zu einer systematischen Untersuchung über Menge und Anordnung des elastischen Gewebes vor allem im Herzen, um mittelst dieses geradezu als Reagens auf elastisches Gewebe verwendbaren Farbstoffs ältere Angaben auf ihre Richtigkeit zu prüfen und möglicherweise zu ergänzen und zu erweitern.

Eine gleich systematische Durcharbeitung der Blutgefässe hätte, wie sich bald zeigte, wegen der ausserordentlich variablen Verhältnisse in Menge und Anordnung der elastischen Elemente in den einzelnen Arterien und Venen das Mass der mir zur Fertigstellung dieser Arbeit zur Verfügung stehenden Zeit weit überschritten. Ich muss mich also auf einige allgemeine Notizen und die Vorlage einiger nach meinen Präparaten hergestellter Abbildungen beschränken, welche die ausserordentliche Variabilität im Bau der einzelnen Blutgefässe inbezug auf das elastische Gewebe in Quer- und Längsschnitten zur Genüge illustrieren und die Vorzüglichkeit der Orceintinktion zur klaren Darstellung des elastischen Elements in den Blutgefässen beweisen werden.

Untersuchungsmethoden zum Nachweise elastischen Gewebes.

Die Untersuchungsmethoden zum Nachweise des elastischen Gewebes in den verschiedenen Organen waren bis vor verhältnismässig kurzer Zeit ebensowenig zahlreich als einfach. Mit dem regeren Interesse, welches sich in neuerer Zeit dem Studium des elastischen Gewebes zugewandt hat, sind auch eine Menge neuer Methoden ausgebildet worden, deren vollständige Zusammenstellung inanbetracht der in vielen Zeitschriften zerstreuten Aufsätze vielleicht nicht unerwünscht sein dürfte.

Meist begnügte man sich früher mit der alten klassischen Methode des Zusatzes von Säuren oder Alkalien. Einem zerzupften Stückchen des betreffenden Organes wurde etwas verdünnte Essigsäure oder Kalilauge in verschiedenen Konzentrationen zugesetzt, um damit Menge, Anordnung und Kaliber der elastischen Fasern in einem Organ zu erschliessen, oder man fertigte wohl auch bis vor Kurzem Querschnitte von getrockneten Organen an, die man dann in derselben Weise behandelte (1).

In allerneuester Zeit erst macerierte man zur Darstellung elastischer Fasernetze, elastischer Häute und gefensterter Membranen die betreffenden Arterienstücke in einer Mischung von gleichen Teilen einer konzentrierten wässerigen Zuckerlösung und 3% Essigsäure mehrere Tage lang und zerzupfte und betrachtete dann das Präparat in Wasser oder Glycerin (2).

Die künstliche Verdauungsmethode mit Pepsin, nach Kühne's (3) Angabe von Andrejevicz zur Darstellung elastischer Fasern im gelockerten Bindegewebe benutzt, wurde bald von mehreren Seiten und von verschiedenen Gesichtspunkten aus zur Untersuchung des elastischen Gewebes angewandt. So von Stirling (4) zum Nachweis der Anordnung des elastischen Gewebes in der Hundehaut; von His, wie Pfeuffer (9) angiebt von Kühne und Ewald (5), Ewald (6), Burg (7), Schwalbe (8) Unna (10), Mall (11) und Kuskow (12).

Diese Arbeiten förderten zwar manches interessante und neue bezüglich der Struktur und Herkunft, sowie der chemischen Reaktion des elastischen Gewebes gegen künstliche Verdauung mit Pepsin, Trypsin, Pepsinoxalsäure, sowie gegen Kochen und diverse Säuren, Alkalien, Fäulnis u. a. m. zu Tage, gaben aber über die topographische Anordnung elastischer Elemente in Organen mit Ausnahme der Stirlingschen Arbeit keinen genügenden Aufschluss.

Alle diese Methoden verändern oder zerstören selbstverständlich das gegenseitige Verhältnis der ein Organ aufbauenden Elemente mehr oder weniger vollständig. Es lag also nahe, nach Mitteln zu suchen, die neben guter Erhaltung der übrigen Gewebe auch die elastischen Elemente scharf darzustellen erlaubten.

So hatte schon früher O. Hertwig (13) bei seinen Studien über die Entwickelung des elastischen Gewebes durch Behandlung seines Objektes, des elastischen Knorpels, mit Osmiumsäure sein Ziel zu erreichen gesucht, während L. Gerlach (14) irrtümlicherweise mit der Anwendung von Goldchlorid das erste Auftreten der elastischen Fasern im Knorpel nachweisen zu können glaubte, mit einer Methode, deren Wertlosigkeit und Unzuverlässigkeit zu diesem Zweck Heller (27) genügend klargestellt hat.

Den besten Erfolg bezüglich des Nachweises der elastischen Elemente in den Organen hatten aber die Tinktionsmethoden, speziell die Tinktionsmethoden mit Anilinfarben, denen wir ja auch nach so vielen anderen Richtungen hin die wertvollsten Aufschlüsse verdanken, und die bezüglich vieler histologischer Fragen geradezu den Wert von Reagentien bekommen haben.

Weniger präcise Resultate giebt die von Ranvier a. a. O. S. 319 empfohlene Pikrokarminfärbung, welche die elastischen Fasern gelb im roten Bindegewebe zeigt.

Die erste Anwendung von Anilinfarben zur Färbung elastischer Elemente hat wohl v. Ebner (15), (16) anfangs der siebziger Jahre gemacht. Er zeigte, dass Anilinrot (Fuchsin) die elastischen Fasern der Gefässe färbt. Renaut (17) benützte zum Färben des elastischen Gewebes Purpurin, Schäfer (18) Magentablau. Die Färbung nach Baltzer (19) mit Eosinkalilauge liefert zwar sehr schöne Bilder, zerstört aber ausser den elastischen Fasern alle anderen Gewebe und verändert auch die Form und Lageverhältnisse des elastischen Gewebes. Ferner zerfallen die Schnitte nach der Behandlung mit Kalilauge sehr leicht. Ein weiterer Nachteil besteht darin, dass die mit dieser Methode hergestellten Präparate gewöhnlich schon nach einem Monat undeutlich werden.

Unna's (20) Methode giebt gleichfalls sehr gute Bilder und zwar ohne Zerstörung der nicht elastischen Gewebe, aber die Differenzierung der elastischen Fasern erfordert grössere Übung und die ganze Prozedur ist etwas umständlich, ein Nachteil, der auch der Lustgartenschen (21) Färbung elastischen Gewebes mit Viktoriablau anhaftet, die, nebenbei bemerkt, sehr unsichere Resultate zu geben scheint.

Manchot (22) färbt seine Schnitte eine halbe Stunde lang in einer konzentrierten wässerigen Fuchsinlösung, spült in Wasser ab und überträgt sie dann in eine mit gewöhnlicher Schwefelsäure angesäuerte Zuckerlösung von Glycerinkonsistenz (2—3 Tropfen H_2SO_4 auf 10 ccm Zuckerlösung). In der Zuckerlösung entfärben sich alle Gewebe mit Ausnahme des elastischen, das somit scharf und klar bis in die feinsten Fasern hervortritt, nach Manchot namentlich dann, wenn die Schnitte längere Zeit, bis zu 12 Stunden und mehr, in der sauren Zuckerlösung verblieben waren. Die Präparate werden in nicht angesäuerter Zuckerlösung unter das Deckglas gebracht. In Celloidin eingebettete Präparate müssen nach Manchot von Celloidin befreit werden, weil in diesem das Fuchsin sehr fest haftet. Da die mit dieser Methode hergestellten Präparate nach einiger Zeit keine

scharfen Bilder mehr geben, sondern nur noch bei schwachen Vergrösserungen zum Studium der topographischen Verhältnisse brauchbar sein sollen und oft schon nach einigen Stunden abblassen, modifizierte Zwingmann (23) das Manchotsche Verfahren, indem er dickere Schnitte stundenlang bis zu einem halben Tag, dünnere dagegen von 5—15 μ mindestens über Nacht, sogar bis zu zwei und mehr Tagen in einer wässerigen Lösung von Fuchsin überfärbte, die etwa eine Messerspitze voll des von Hesterberg in Berlin bezogenen Fuchsins auf ca. 30 ccm Aqua destillata enthält und öfters geschüttelt sowie nach einigen Stunden filtriert werden muss. Die gefärbten Schnitte werden in Wasser abgespült und dann in eine angesäuerte und filtrierte Zuckerlösung (2 Tropfen H_2SO_4 auf 5 ccm Zuckerlösung) übertragen, die 20—30 gm pulverisierten Rohrzucker auf 20 ccm aqua destillata enthält. Die Dauer des Verweilens der Schnitte richtet sich nach der jeweiligen Dicke des Präparates. Dickere Schnitte von 30 und mehr μ blieben 1—4, solche von 10 μ 1/4—1 oder 2 Stunden in der Lösung. Da es sich aber nicht genau bestimmen lässt, ob in jedem Falle in 1/4 Stunde die Präparate genügend entfärbt sind, so ist es angezeigt, mehrere Schnitte zu gleicher Zeit in die angesäuerte Zuckerlösung zu übertragen. Längere Entfärbung wird widerraten. Hierauf kommen die zwischen feinem Fliesspapier vollständig von der sauren Zuckerlösung befreiten Schnitte zur Entwässerung hintereinander in 3 oder 4 mit Alcoh. absol. gefüllte Schälchen. In jedem derselben verweilen dünnere Schnitte 5—8, dickere 10—15 Sekunden und geben noch Farbstoff ab, der aber hauptsächlich dem Celloidin, dem noch nicht entfärbten Bindegewebe und den glatten Muskeln entzogen wird. Aus dem Alcoh. absol. werden die Schnitte dann weiter in Xylol übertragen, wo sie sich entweder von selbst oder mit geringer Nachhilfe glatt ausbreiten. Das Einschliessen erfolgt in Xylolkanadabalsam.

Die Färbung der vollkommen dauerhaften Präparate soll noch schärfer als bei den Manchotschen Präparaten sein. Safraninfärbungen in verschiedenen Modifikationen nach vorheriger Fixierung in Alkohol, Osmiumsäure oder Chromsäure werden zum Nachweise elastischen Gewebes von Martinotti (24), Griesbach (25), Ferria (26), Heller (27), Acconci (28), Dührssen (29), Gallenga (30), Carbonelli (31) und Mibelli (32) verwendet.

Auch O. Schultze und Stöhr sollen nach einer Notiz v. Kölliker's (33) Safraninfärbungen nach vorheriger Fixierung der Objekte in Flemmingscher Lösung zur Darstellung elastischer Fasern selbständig und unabhängig von einander benützt haben. Ihre Methode ist aber meines Wissens nicht publiziert worden.

Der Erfolg aller dieser Safraninfärbungen ist von der Anwendung geeigneten Safranins abhängig und somit ein sehr wechselnder.

Köppen (34) färbte elastische Fasern in sehr dünnen, nicht über 7 m dicken Schnitten, die auf 24 Stunden und mehr in absolutem Alkohol gelegen hatten, in einem Gemisch von 5 Teilen konzentrierter alkoholischer Lösung von Krystallviolett (Hexamethyl-Pararosanilin), 5 Teilen acid. carbol. und 100 Teilen Aqua destillata. Nach Färbung kommen die Schnitte für 2 Minuten in Jodjodkalilösung (1 : 2,0 : 300,0) und werden hierauf für 5 Minuten in einer 10% wässerigen Kochsalzlösung hin- und herbewegt. Dann Entfärbung in Alcoh. absol. bis das Haupt- und Zwischengewebe in seinem ursprünglichen oder leicht gelblichen Ton zum Vorschein kommt. Aufhellung in Thereban, Einschluss in Xylolbalsam. Durch längeres Verweilen in Alkohol werden die elastischen Fasern wieder entfärbt.

Burci (35) benutzte zu gleichen Zwecken Aurantia, mit weniger Erfolg Safranin.

Hansen (36) kontrolierte seine mit Safraninfärbung erhaltenen Untersuchungsresultate das elastische Gewebe in der Haut vom Hunde, Menschen und Kaninchen betreffend mit der von Heller benutzten Färbungsmethode mit Alaunkarmin — Dahlia-Alaunkarmin. Die lebenswarmen Objekte werden in Flemmingscher Lösung fixiert und in Alkohol nachgehärtet. Hierauf 24stündige Totalfärbung in Alaunkarmin, Auswässern etc. und Paraffineinbettung. Die möglichst feinen Schnitte kommen für etwa 86 Stunden in eine Lösung von Dahlia oder Methylviolett 0,2; Aq. dest. und Alkohol 95% aa 10,0. M. S. A. Acid. nitric. 2,0 Aq. dest. 18,0; Alkohol 95% 10,0. Hierauf Wasser Alkohol und Nachfärbung für ca. 13 Stunden in Alaunkarmin. Erfolg: elastische Fasern blau, Kerne blassrot, Grundsubstanz fast ungefärbt.

Schon Virchow hatte in seiner Cellularpathologie ebenso wie später Yunge (37) bemerkt, dass sich bei der Argyrie die elastischen Fasern überraschend leicht schwärzen. Die chemische Affinität elastischer Elemente zu Silbernitratlösungen wurde denn auch von v. Recklinghausen (38) und Adler (39) betont. Gleichwohl hatten Blaschko (40) und Lewin (41) mit der Höllensteinmethode keinen befriedigenden Erfolg bei der Untersuchung der elastischen Fasern der Haut.

Mit einigen Modifikationen wurde die Imprägnierung der elastischen Fasern durch eine Silbernitratlösung später von Carlo Martinotti (42) zur Untersuchung der Haut, Muskeln, Eingeweide etc. benutzt.

Organstücke im Durchmesser von 2—3 cm werden auf 24 Stunden in eine 2% Lösung von arseniger Säure (für Periost, Muskelinsertionen am Knochen besser in eine 4% Lösung und Anwendung einer Temperatur von 50°) gelegt. Dann für 5—15 Minuten in Müllersche Flüssigkeit und darauf für 1—2 Tage jedes Stück einzeln in ein Glycerinsilbergemisch

gebracht, das aus 2 g Silbernitrat gelöst in 3 ccm destilliertem Wasser und 15—20 ccm reinsten Glycerins von 30° besteht.

Die Präparate werden dann gewaschen und in mehrmals erneutem Alkohol gehärtet. Die Schnitte werden in eine Lösung von Kaliumchlorür (0,75 pro mille) getaucht, entwässert und in Kanadabalsam eingeschlossen.

Derselben Methode bedienten sich G. Martinotti (43).

Ebenfalls eine Metallimprägnation ersann Tartuferi (44) und zeigte, dass in der Hornhaut nach längerem Verweilen (ca. 3 Tage) in einer unterschwefligsauren Natronlösung (15,0 : 100,0 Wasser) und Nachbehandlung mit Chlorsilber eine Menge feinster elastischer Fasern zum Vorschein kommen, welche meist parallel den Bindegewebsbündeln verlaufen.

Durch Bildung eines Metallackes, nämlich des Hämatoxylineisenlackes versuchte zuerst Herxheimer (45) die Darstellung der elastischen Fasern. Die, am besten in Müllerscher Flüssigkeit, gehärteten Präparate müssen zuerst mit der Farbstofflösung (1 ccm Hämatoxylin, 20 ccm Alkohol. absol. 20 ccm Lithion carb. in kaltgesättigter Lösung) auf 3 – 5 Minuten in Berührung kommen und werden dann in ein Schälchen mit der offizinellen Eisenchloridlösung auf 5—11 Sekunden gebracht, in welcher die Lackbildung, alsbald aber auch die Entfärbung vor sich geht. Hierauf Abspülung in Wasser; Alkohol; Nelkenöl oder Xylol und Einschluss in Xylolkanadabalsam.

Sind die Präparate gelungen, so erscheinen die elastischen Fasern blauschwarz bis tiefschwarz im hellgrauen oder ins bläuliche spielenden Bindegewebe. Längere Entfärbung birgt die Gefahr des Undeutlichwerdens der feinsten Fäserchen in sich. Der Autor empfiehlt sein Verfahren auch zum Nachweis der elastischen Fasern in den Blutgefässen und in den Knochen.

Eisenchloridentfärbung nach vorheriger Tinktion in Anilinwasser — Gentianaviolett — soll ebenfalls sehr gute Bilder geben. Die Schnitte sind in Glycerinleim einzuschliessen.

Trotz des vom Autor ihr gespendeten Lobes scheint die Lackmethode keinen rechten Anklang bei den Histologen gefunden zu haben, denn von einer weiteren Anwendung derselben von anderer Seite ist uns nichts bekannt.

Wolters (46) beizte zum Nachweise elastischer Fasern möglichst dünne Schnitte auf 24 Stunden in Vanadium chloratum von 10% 2 Teile, Alumen aceticum 8% Teile; hierauf Abspülung in Wasser und Tinktion in Kultschitzkyscher Hämatoxylinlösung auf 24 Stunden im Wärmeschrank. Die Differenzierung erfolgt in Weigerts Boraxblutlaugensalzlösung oder nach kurzem Eintauchen in Wasser. Die Kontrolle der Entfärbung geschieht unter dem Mikroskop. Bei guter Differenzierung erscheinen die Fasern schwarz auf gelbem Grunde.

M. Heidenhain (47) bemerkt, dass auch in seiner Eisenbeize die elastischen Fasern z. B. von Arterienhäuten intensiv gefärbt erscheinen.

Alle diese, wie man sieht, zum Teil recht komplizierten, zeitraubenden und bezüglich ihres Erfolges oft durchaus nicht sicheren Methoden werden an Einfachheit und Sicherheit durch die Taenzersche Orceintinktion weit übertroffen.

Unna (45) hat sich durch Publikation dieser Methode zweifellos ein Verdienst um die mikroskopische Technik erworben, umsomehr, als diese Tinktion Einfachheit mit gutem Erfolge verbindet. Es handelt sich um eine Überfärbung der in Alkohol oder in Müllerscher Flüssigkeit gehärteten Organe mit einer sauren Orceinlösung und nachträgliche Entfärbung bis zu scharfer Differenzierung der braunrot oder dunkelrot gefärbten elastischen Elemente mit einer Salzsäurelösung. Daneben können die übrigen Gewebe noch mit Karmin, Hämatoxylin etc. nachgefärbt und so eine vollkommene Darstellung aller ein Organ neben den elastischen Elementen aufbauenden Gewebe in tadelloser Klarheit und Schönheit gegeben werden. Zwei Methoden waren bisher im Gebrauch. Einmal die „verbesserte Taenzersche

Methode", deren Prinzip das einer durch Säuren abgeschwächten Farblösung ist. Das Orcein färbt hierbei nur in einer gemischt wässerigen spirituösen Lösung. Es kommt also neben dem Säuregrad auch auf das Verhältnis der Säure zu dem gemischten Lösungsmittel an. Sollten sich Bindegewebe und Protoplasma im Verhältnisse zum elastischen Gewebe zu stark färben, so ist ein stärkerer Säurezusatz nötig. Für jedes neu zu färbende Material muss die Säuremenge erst ausprobiert werden, was am besten in der Weise geschieht, dass man sich eine neutrale Orceinlösung herstellt wie folgt:

I. Orcein (Grübler) 0,1 g
Spiritus 95% 20,0 „
Aq. dest. 5,0 „
M. D. im Tropfglase.

II. Eine Säuremischung:
Acid. muriat. concentr. 0,1 g
Spiritus 95% 20,0 „
Aq. dest. 5,0 „
M. D. im Tropfglase.

Man giesst nun in 6—10 Uhrschälchen je 10 Tropfen der Farblösung und dazu, von einem Schälchen zum andern steigend um 1 Tropfen, je 5—10—14 Tropfen der Säuremischung. In jedes Uhrgläschen kommen 1—2 Schnitte und bleiben gut zugedeckt 12 Stunden in demselben. Hierauf werden die Schnitte einzeln in einem Tropfen Glycerin untersucht, und es wird das beste Mischungsverhältnis der in Bezug auf Wasser und Spiritus vollkommen gleichen Lösungen, deren beliebige Mischungen also ebenfalls gleich sein müssen, festgestellt. Ein Zusatz von Glycerin zu den stark verdunstenden spiritushaltigen Säuremischungen verhindert das Auftreten von Niederschlägen.

Unna (49) und Zenthöfer (50) verwandten diese Methoden mit Erfolg zum Studium des elastischen Gewebes der Haut des

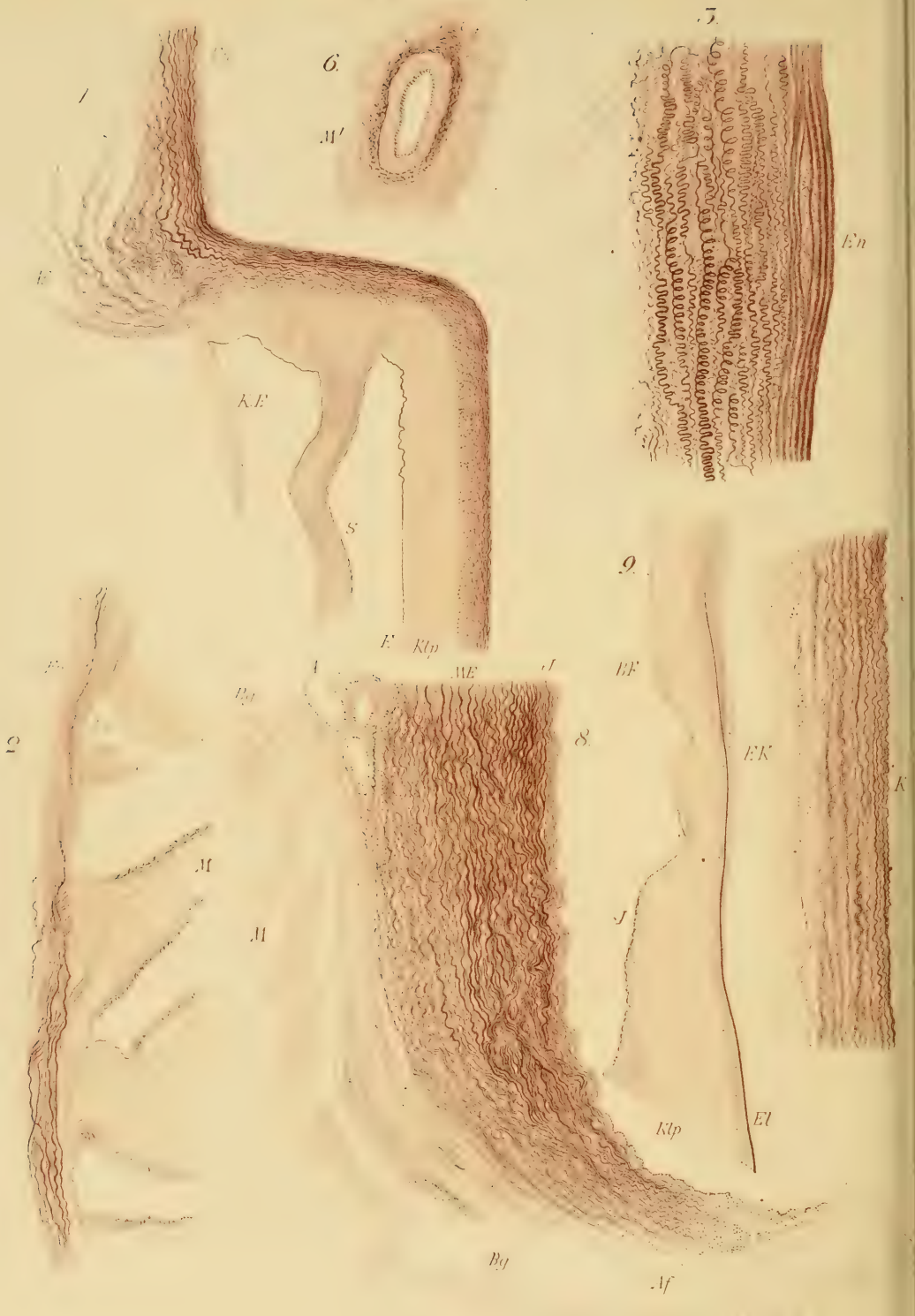
1
6.
M'
3.
En
K.E
S
E
Klp
9.
BF
ME
J
Bg
2
8.
EK
K
M
M
J
Klp
El
Bg
Af
M'

4.
11.
7
10.
12
M
En
ME
A
M
L
En
En

Erwachsenen, ebenso Sederholm (51), Behrens (52) und Sechi (53). Zur Darstellung der elastischen Fasern in der Iris benutzte sie Baiardi (54). Die elastischen Fasern im Nagelbett färbte so Sperino (55).

Alle diese Autoren waren mit der Orceinwirkung zufrieden und rühmen sie als den anderen Methoden zum gleichen Zweck überlegen; doch unterlag die Methode allmählich einigen Modifikationen.

So hält Zenthöfer (50) die oben angegebene Mischung von Unna (48) für weniger gut als eine etwas früher von demselben Autor angegebene Formel:

Orcein	0,5 g
Alc. absol.	40,0 „
Aq. dest.	20,0 „
Acid. hydrochlor.	20 Tropfen.

In dieser Mischung bleiben die Schnitte einen halben Tag oder länger und werden dann in dem von Unna angegebenen Säuregemisch

Acid. muriat, conc.	0,1 g
Alkoh. 95%	20,1 „
Aq. dest.	5,1 „

entfärbt.

Durch Mangel sonst zu fürchtender Niederschläge und tiefbraunrote oder schwarze Färbung der elastischen Fasern im absolut farblosen Untergrund genügt diese Methode den höchstgespannten Anforderungen. Für Doppelfärbung wird Boraxkarmin, die der Orceinfärbung voranzugehen hat, empfohlen.

Behrens (52) dagegen wandte das eben geschilderte, von Unna modifizierte Taenzersche Verfahren mit den zwei Lösungen an, das er seinerseits insofern modificirte, als er zuerst die Farblösung für sich benützte und dann in der Säuremischung differenzirte, indem er unter dem Mikroskop die in der Säurelösung

liegenden Schnitte bei der Entfärbung kontrollierte. Entwässerung in Alk. absol.; Nelkenöl, Kanadabalsam.

Zur Doppelfärbung wird Delafield'sches Haematoxylin empfohlen.

Da Celloidin nachteilig auf die Färbung einwirkte, so wurde Paraffineinbettung der Hautstücke vorgezogen.

Wir haben für unsere Zwecke sowohl die Taenzer-Unna'sche als auch die von Zenthöfer und Behrens empfohlene Art der Tinktion angewandt und haben bald mit der einen, bald mit der anderen bessere Resultate erzielt. Erstes Erfordernis zur klaren Darstellung des elastischen Gewebes ist genügend lange Färbung nicht unter 24 Stunden, zweitens genaue Kontrolle der Differenzierung unter dem Mikroskop und sofortiges Abbrechen der Säurewirkung, sobald die elastischen Fasern in der gewünschten Schärfe hervortreten. Man bekommt auch bei genügender Übung oft noch recht wechselnde Bilder, insofern die Färbung des elastischen Gewebes einmal braunrot oder schwarzrot im farblosen Grundgewebe gelingt, während sie das anderemal mehr burgunderrot mit gleichzeitiger Kernfärbung der übrigen Gewebe hervortritt, ohne dass man hierfür mit Sicherheit die Gründe angeben kann.

Die nachstehende Untersuchung ist nur an Präparaten vorgenommen worden, die das elastische Gewebe in tadelloser Schärfe zeigten. Um gleichzeitig einen genügenden Einblick in das Verhalten der anderen neben den elastischen Elementen in Frage kommenden Gewebe zu bekommen, haben wir mehrfach auch Doppelfärbungen namentlich durch Nachfärben mit Hämatoxylin angewandt und so nach jeder Richtung hin brauchbare Resultate erhalten.

Dem möglichen Einwurfe, dass Orcein ausser den elastischen Elementen auch noch andere Gewebselemente färbe, lässt sich leicht dadurch begegnen, dass man dasselbe Organ, von welchem die Orceinpräparate stammen, mit dem alten souveränen Rea-

gens auf elastische Fasern untersucht, nämlich mit 35% Kalilauge. Wir haben dies mehrfach gethan und können mit Sicherheit dafür einstehen, dass in unseren Präparaten nur elastisches Gewebe durch Orcein gefärbt vorliegt. Man kann sich sogar vielfach überzeugen, dass in Orceinpräperaten mitunter nicht alle elastischen Fasern gefärbt sind, insofern, als die feinsten Fäserchen beim Ausziehen den Farbstoff eher abgeben, als die gröberen und zu dickeren Bündeln gruppierten. Ständige Kontrole sowie die Betrachtung verschieden dicker Schnitte schützt hier allein vor naheliegenden Irrtümern.

I. Die elastischen Elemente des Herzens.

Um sicher zu sein, ein normales Organ zu untersuchen, wurde das Herz eines kräftigen, ausgetragenen aber während der Geburt asphyktisch zu Grunde gegangenen männlichen Kindes benützt, ein Objekt, dessen Untersuchung auch deswegen interessant erschien, weil über die Verhältnisse des elastischen Gewebes im Herzen kleiner Kinder meines Wissens eine systematische Untersuchung bislang nicht vorliegt. Die Ausbildung und Anordnung elastischen Gewebes in einem Organ kann nur vom Gesichtspunkte der funktionellen Anpassung aus richtig erfasst und verstanden werden. Von diesem Standpunkt aus erscheint es aber auch sicher, dass das Herz des Heranwachsenden und Erwachsenen infolge geänderter und gesteigerter Ansprüche an dasselbe je nach Beruf etc. auch innerhalb normaler Grenzen nicht unwesentliche Abweichungen vom Herzen des Neugeborenen zeigen wird, sowohl in manchen anderen Punkten als auch bezüglich der Masse und Anordnung des elastischen Gewebes. Einige gelegentliche Beobachtungen an Herzen von Erwachsenen sollen später angeführt werden.

Es wurden folgende Schnitte angefertigt:[1])

1. Transversalschnitte durch den rechten Vorhof im Gebiete der Musculi pectinati.
2. Transversalschnitte durch das rechte Herzohr.
3. Transversalschnitte durch den rechten Ventrikel.
4. Senkrechte Schnitte (parallel der Längsachse des Herzens) durch den rechten Vorhof in der Umgebung des Atrioventrikularringes, durch den Ring selbst mit dem Klappensegel und dem angrenzenden Teil des rechten Ventrikels.
5. Längsschnitte durch den Conus arteriosus und Bulbus der A. pulmonalis mit Semilunarklappen.
6. Transversalschnitte durch das linke Herzohr.
7. Längs- und Querschnitte durch die linke Kammerwand.
8. Querschnitte nahe der Herzspitze.
9. Senkrechte Schnitte durch den linken Atrioventrikularring nebst Klappensegel sowie die angrenzenden Teile der Vorhofs- und Kammerwand.
10. Längsschnitte durch den Conus arteriosus und Bulbus Aortae nebst Klappen und Pars membranacea des Ventrikelseptums.
11. Senkrechte Schnitte durch die Eintrittsstellen der Hohlvenen in den rechten Vorhof.

Nr. 5 und 10 wurden auch vom Erwachsenen angefertigt.

Die Angaben der Autoren über Vorkommen, Menge und Anordnung des elastischen Gewebes im Perikardium, speziell im

Epikardium des Menschen

sind ebenso kurz wie allgemein gehalten.

„Das Perikard weicht in seinem Bau von anderen serösen Häuten, dem Peritoneum namentlich, nicht ab. Das äussere

1) Die Schnitte sind durch das mit seiner Längsachse senkrecht auf die Herzspitze gestellte Herz, nicht durch das Herz, wie es in situ liegt, angefertigt.

Blatt ist bedeutend dicker und nach aussen mehr fibrös, nach innen bis unter das ein- oder zweischichtige Pflasterepithel mit vielen feinen elastischen Netzen versehen. Sehr zahlreich finden sich diese auch in der inneren dünnen Schichte, die zum Teil mit der Muskulatur sehr innig zusammenhängt, zum Teil, namentlich in den Furchen, durch gewöhnliches Fettgewebe von derselben geschieden ist" sagt v. Kölliker (56), in dessen Handbuch auch die ältere Litteratur über die Histologie des Herzens nachzusehen ist. Dieser Schilderung stimmen die übrigen Autoren zu, indem sie im wesentlichen nur das Vorkommen elastischer Fasern im Epikard zu verzeichnen sich begnügen, ohne weitere Angaben über die Anordnung der elastischen Fasernetze beizubringen, wie Henle (57), Toldt (58), Ranvier (59), Klein (60), Schäfer (61), Stöhr (62), Böhm und Davidoff (63) u. a., während Schweigger-Seydel (64), Schenk (65) u. a. das Vorkommen elastischer Fasern im Epikardium nicht einmal erwähnen.

Abbildungen bezüglich des Verhaltens des Epikards findet man nur bei Klein (60) Fig. 57 S. 92 und Schäfer (61) Fig. 141 S. 132. Jeder, der sich die thatsächlichen Verhältnisse einmal auch nur oberflächlich angesehen hat, wird zugeben, dass diese Abbildungen, im höchsten Grade schematisiert, ein richtiges Bild zu geben nicht imstande sind.

Man kann am Epikard unterscheiden:

1. Die Epithelschicht.
2. Die Fibroelastika.
3. Die diese am Myokardium festheftende Bindegewebsschichte, die jedoch nicht an allen Stellen gleich deutlich von der vorhergehenden als eigene Schichte zu unterscheiden ist.

Die Menge und Anordnung des elastischen Gewebes in der Fibroelastika des Epikards schwankt je nach den verschiedenen Herzabteilungen und selbst auf diesen wieder an verschiedenen

Regionen ausserordentlich. So wird es schwer, diese Verhältnisse kurz und treffend zu beschreiben und bei der Feinheit der Elemente nicht minder schwer, zweckentsprechende Abbildungen zu geben, die bei einer Vergrösserung, welche die elastischen Elemente insgesamt erkennen lässt, viel zu gross würden, in übersichtlicher Grösse gehalten aber wieder nur einen Teil des elastischen Gewebes zeigen können. Im allgemeinen kann man sagen, dass die im Epikardium der Vorhöfe und der Ventrikel vorhandenen mehrfach geschichteten elastischen Fasernetze und die zwischen ihnen gelegenen, meist cirkulär verlaufenden elastischen Fasern und Faserbündel überall da, wo sich subepikardiale Gefässe finden, also vor allem in den Furchen des Herzens, durch elastisches Gewebe von der Gefässadventitia her zum Teil recht beträchtlichen Zuwachs, meist freilich mit gleichzeitiger Auflockerung oder Fetteinlagerung erhalten.

Im speziellen muss betont werden, dass die im Epikardium der Kammern vorhandenen Netze aus feinen elastischen Fasern bestehen, im Epikardium der Vorhöfe aber aus gröberen bis mittelstarken Fasern, zwischen denen vereinzelte oder mehrere in Bündeln gruppierte elastische Fasern regellos in der bindegewebigen Grundlage verlaufen. Letztere überwiegt an den Vorhöfen bei weitem über das elastische Gewebe und kann in den Sulcis des Herzens, ebenfalls aufgelockert, schon ziemlich viel Fettträubchen enthalten.

Auf dem rechten Ventrikel ist die Elastika des Epikards im wesentlichen ebenso dick als auf dem linken Ventrikel. Gegen die grossen arteriellen Gefässe zu, namentlich am Conus arteriosus der Pulmonalis, fällt an den elastischen Elementen des Epikards eine unverkennbare Auflockerung auf. Gleichzeitig werden die Fasern feiner und feiner, verlieren sich aber, ohne einen irgend nennenswerten Zusammenhang mit den elastischen Massen der

arteriellen Gefässadventitia zu gewinnen. Deren Fasern sind viel gröber und stehen in innigstem Zusammenhang mit dem Ursprung des Gefässes, worüber weiter unten mehr gesagt werden soll.

Ebenso macht sich gegen den Sulcus transversus zu eine Auflockerung in der Schichtung der elastischen Elemente mit bedeutendem Zuwachs von elastischen Fasern aus der Adventitia der Koronargefässe bemerkbar. Gleichzeitig werden die Fasern und Faserbündel viel gröber und übertreffen vielfach die des Kammerepikardiums um das drei- bis vierfache an Dicke.

Auf den Vorhöfen selbst wird das Gefüge dann wieder dichter, vielfach mit sehr deutlicher, konzentrisch geschichteter Anordnung der vorwiegend cirkulär verlaufenden Fasernetze. Gegen die Herzohren zu findet dagegen wieder eine Auflockerung der sehr fein gewordenen Fasern und Netze statt.

Am auffallendsten ist die Auflockerung der elastischen Elemente des Epikards an den Mündungsstellen der beiden Hohlvenen. Die auf dem Herzen selbst mehr oder weniger eng geflochtenen und geschichteten elastischen Elemente lösen sich einfach im Gegensatz zu dem am Ursprung der grossen Herzschlagadern geschilderten Verhalten in die lockere und dicke Gefässadventitia auf und gehen direkt in dieselbe über.

Das Verhalten der elastischen Fasern des Epikards zum Myokardium der einzelnen Herzabschnitte soll weiter unten nach der Schilderung des

Endokards

berücksichtigt werden.

Der erste, der meines Wissens das Endokard des menschlichen Herzens genauer histologisch analysiert hat und für alle späteren Beschreibungen massgebend wurde, war Luschka (66).

Ein Hauptergebnis seiner Arbeit war bekanntlich der Nachweis, dass das Endokardium nicht, wie bisher angenommen

worden war, nur der Gefässintima, sondern vielmehr der ganzen, freilich modifizierten Gefässwand entspräche. Zur Begründung dieser Ansicht stützte sich Luschka besonders auf das Verhalten des Endokardiums der Vorhöfe, in welchem er nicht allein alle Eigenschaften der Wandung der Hohladern und der Lungenvenen zu erkennen glaubte, sondern auch durch sorgfältige Ablösung des äusserlich aufgelagerten Herzfleisches sowohl den Zusammenhang fast des ganzen Vorhofendokards mit jenen Gefässen isoliert darzustellen, als auch dessen Kontinuität mit dem inneren Blatte der Atrioventrikularklappen zu beweisen suchte. Endlich betonte er den Gefässgehalt der innersten, die Verbindung mit dem Herzfleische vermittelnden Schichte gegenüber der gefässlosen Intima der Gefässe und betrachtete sie als gleichwertig mit der Gefässadventitia. Das Endokardium ist seiner Angabe nach im linken Atrium so mächtig, dass es sich ähnlich einer dickeren Gefässwandung in beliebig viele Lamellen zerspalten lässt. Wesentlich zarter ist es im rechten Atrium. In beiden Vorhöfen berührt es in den zwischen den Kammmuskeln und Fleischbälkchen gelegenen Lücken fast unmittelbar die Innenfläche des Epikardiums. Ebenfalls sehr dünn ist nach Luschka auch das Ventrikelendokard, doch lassen sich auch hier, obgleich das Endokard auf den ersten Blick nur die durchsichtige Gefässintima zu sein scheint, doch alle den Gefässhäuten entsprechende Schichten nachweisen. Auch die Herzklappen betrachtet Luschka konsequenterweise nicht als Duplikaturen der Intima, sondern als solche des Endokards, das nach seiner Ansicht der ganzen, wenn auch etwas modifizierten, Gefässwand entspricht. Das Myokardium ist dagegen eine Bildung für sich, ein ganz neuer dem Gefässsysteme nur am Herzen zukommender und von aussen aufgelagerter Bestandteil, „der auf die kontraktile Gefässwand wohl physiologisch aber nicht morphologisch zurückgeführt werden kann".

In senkrecht durch die grossen Gefässe und das Herzfleisch

geführten Schnitte sieht man, dass die ganze Wandung der Gefässe sich in die Herzräume fortsetzt, nur verringern sich ihre Elemente teils quantitativ, teils werden sie stärker zusammengedrängt und äusserlich wird ihnen dann quergestreifte Muskulatur aufgelagert. Diesen neu hinzukommenden kontraktilen Elementen entsprechend tritt die mittlere Gefässhaut parallel der Massenzunahme der roten Muskulatur um so mehr zurück. „Man findet bei wesentlich den Gefässhäuten entsprechenden Elementen des Endokardiums nur den andersgewordenen Zwecken äquate Modifikationen derselben".

Luschka (a. a. O. S. 176) nimmt ferner zwischen innerer und mittlerer Gefässhaut keine scharfe Grenze an. Nach ihm sollen die Elemente der Intima ganz allmählich in die der Media übergehen. Doch schliesst er sich der gewöhnlichen Auffassung an, dass die durch Längsfasern gebildete Schicht das wesentliche der sogenannten inneren Gefässhaut zugehörige Element sei. Sie finde sich als oberste, unmittelbar unter dem Epithel gelegene Faserlage auch am Endokard. Doch sollen hier die Fasern ganz isoliert verlaufen und zwar hauptsächlich in der Längsrichtung. Die enge aneinanderliegenden Fasern schildert Luschka als starr, nicht elastisch, ohne Neigung zum Aufrollen oder zur Umbiegung, platt und durchsichtig von unmessbarer Feinheit bis zu 0,001 mm Dicke. Ihre Natur blieb ihm unklar. An manchen Orten hält er sie doch wieder für elastisch, jedenfalls seien sie die oberste Lage des Endokards (unter dem Epithel), welche der Längsfaserschichte der Gefässe oder, wo diese fehlt, den ihr entsprechenden Längsfasern, beziehungsweise der inneren Gefässhaut, gleichkommt.

Ausser dieser oberflächlichen, vor Luschka, wie er angiebt, nur von Arnold richtig geschilderten Faserlage, besteht das Endokardium unter dem Epithel nach allen Autoren aus elastischen, höchst unregelmässig angeordneten Faserlagen, welche von Bindegewebe durchsetzt sind.

Luschka fand nun namentlich am Endokard der Vorhöfe unmittelbar unter der erwähnten Längsfaserschicht eine mit der kontraktilen Haut der Gefässe übereinstimmende Lage aus elastischen Fasern, Netzen und Lamellen, die er mit gefensterten Membranen der mittleren Gefässschicht vergleicht und abbildet. Besonders stark ist die Schichtung dieser gefensterten Membranen im Endokard des linken Vorhofs. Die elastische Schichte im Endokard der Ventrikel ist unmittelbar unter dem Insertionsrande der Klappen so dick, dass man sie in einzelne Lamellen spalten kann, an anderen Stellen aber wieder so dünn, dass sie nicht als selbständige Bildung darstellbar ist. Die Elastika des Ventrikelendokards zeige nur Fasern, nirgends strukturlose durchlöcherte Lamellen. Die Mehrzahl der Fasern ist feiner als die der Vorhöfe und weniger dicht geschichtet. In die Zusammensetzung der elastischen Schichte des Endokardiums, sowohl der Vorhöfe als auch der Kammern, geht immer eine gewisse Menge Bindegewebe ein, wie das auch unverkennbar bei der elastischen Haut der Gefässe der Fall ist. Dieses Bindegewebe reicht aber nur bis zur oben erwähnten Längsfaserschicht. Mit ihm ziehen stets einige Kapillaren in die tiefere Lage des elastischen Fasergerüstes, während die oberste und die Längsfaserschichte gefässlos bleibt. Die das Endokard mit dem Myokard verbindende Bindegewebslage entspricht ganz und gar der Tunica adventitia der Gefässe und lässt sich, wie schon Henle (Allgemeine Anatomie S. 507) angiebt, leicht in den Ventrikeln als zusammenhängende Haut abziehen; sie hängt aber auch mit dem interstitiellen Bindegewebe des Myokards zusammen und ist wie bei Arterien und Venen die hauptsächlichste Trägerin der Nerven und Blutgefässe.

In einer späteren Arbeit verteidigt Luschka (67) seine These, dass das Endokard der ganzen Gefässwand entspräche, gegen verschiedene Opponenten, die diese These wohl bezüglich der in die Vorkammern mündenden grossen Venen nicht aber

bezüglich der grossen Arterien als zulässig betrachteten, und giebt gleichzeitig eine Schilderung der Beziehung der Arterienwände zu den halbmondförmigen Klappen des Herzens, auf die ich weiter unten zurückkommen werde.

Auf Grund seines Nachweises glatter Muskelzellen im Ventrikelendokard sieht auch Schweigger-Seydel (64) im Endokard allein sämtliche Schichten der Gefässwand und betont ebenfalls ausdrücklich, dass das Endokardium mit dem ganzen Gefässe und nicht bloss mit dessen Intima zu identifizieren sei. Doch erfährt diese Anschauung wieder bezüglich der Vorhöfe eine Einschränkung, da deren Endokard zwar von beträchtlicher Dicke und bedeutendem Reichtum an elastischem Gewebe ist, besondere Muskelschichten aber nicht erkennen lässt. Glatte Muskelfasern fänden sich da und dort nur einzeln eingestreut.

Die neueren Autoren sehen seit diesen Arbeiten ziemlich übereinstimmend — eine Ausnahme macht nur Langer-Toldt (58a) — im Endokardium die ganze, freilich mehr oder weniger stark modifizierte Gefässwand, der dann als etwas neues und nur dem Herzen selbst eigentümliches das quergestreifte Myokardium und Epikardium aufgelagert ist. Gewisse Stellen, so namentlich die arteriellen Faserringe, bieten aber, wie schon Kölliker geltend machte, und wie auch mir scheint, für die Luschkasche Auffassung Schwierigkeiten, denn sie unterbrechen ja die Gefässwand oder besser gesagt: der Arterienbulbus entspringt an ihnen ebenso wie das Myokardium. Ein weiteres Eingehen auf diese Frage, die nur durch vergleichend anatomische und entwickelungsgeschichtliche Untersuchungen befriedigend zu beantworten ist, liegt ausserhalb des meiner Arbeit gesteckten Zieles.

Diesen Schilderungen haben alle neueren, schon oben bei der Beschreibung des Epikards citierten Autoren nur das beizufügen gehabt, dass die subepitheliale Faserschicht, deren wahre

Natur Luschka zweifelhaft geblieben war, aus wirklichen elastischen Fasern bestehe.

Abbildungen vom Verhalten des Endokards des Menschen giebt nur Klein (60) (Fig. 57 S. 92 Querschnitt durch den Herzvorhof von einem Kind) und Schäfer (61) (S. 132, Fig. 142, Querschnitt des Endokardiums des rechten Vorhofs). Beide Bilder sind hochgradig schematisiert und stimmen mit meinen Präparaten nicht überein. Bessere Abbildungen von Querschnitten durch das Endokardium finden sich bei Ranvier (59) (Fig. 189, 190, S. 513 und Fig. 191 und 192, S. 514), doch ist in denselben das Verhalten des elastischen Gewebes nicht weiter berücksichtigt.

Ich kann die oben erwähnten Schilderungen bezüglich des Verhaltens der elastischen Elemente auch für das Herz des Neugeborenen im allgemeinen nur bestätigen. In den Ventrikeln bilden sie bei schwacher Vergrösserung einen feinen, die Muskulatur gleichmässig überziehenden und durch die charakteristische Färbung in Orcein sich scharf abhebenden Saum, in dem man bei starker Vergrösserung die Fasern ohne bestimmte Anordnung in allen Richtungen teils schief von der Muskulatur zur Oberfläche und dort umbiegend, teils parallel der Oberfläche verlaufen sieht. Von einer Schichtung in einzelne Lamellen kann hier keine Rede sein, und man kann die ganze Anordnung nur als ein feines, ziemlich dichtes Netzwerk bezeichnen. Das Verhalten des Endokards in der Umgebung der Atrioventrikularringe und der arteriellen Faserringe wird weiter unten bei Besprechung der Herzklappen eingehende Erwähnung finden. Ein Unterschied im Verhalten des subepithelialen elastischen Faserwerks zwischen rechtem und linkem Ventrikel besteht nach meinen Erfahrungen nicht. Am dicksten und reichsten an elastischen Fasern ist der Überzug der Pars membranacea des Ventrikelseptums. Fig. 5.

Äusserst zierliche und feine Fasernetze überziehen die Chordae tendineae und die Papillarmuskeln. Fig. 1. S.

Einen ganz anderen Anblick gewährt das Endokard der Vorhöfe, in denen man die elastischen Fasern in viel dickeren stark gekräuselten Bündeln und Platten und in mehrfach übereinander geschichteten Netzen die Muskulatur überziehen sieht Fig. 3 und 4. Die Dicke der elastischen Schicht des Vorhofs an einzelnen Stellen ist etwa 10 mal und mehr so mächtig als die der Ventrikel. Dass sich, wie viele Autoren angeben, unmittelbar unter dem Epithel, entsprechend der Intima der grossen arteriellen Gefässe ein dichtes Netzwerk feinster elastischer Fasern befindet, welches in eine dünne Lage ausgebreitet und als gesonderte Schicht isoliert werden kann, muss ich auf Grund meiner Präparate für das Endokardium des Neugeborenen bestreiten. Allerdings zeigt sich an vielen Stellen eine etwas dichtere Schichtung elastischer Fasern unter dem Epithel, aber an anderen Stellen tritt auch wieder eine engere Schichtung gegen die Mitte des Endokardquerschnittes auf. Eher kann man zugeben, dass das unmittelbar die Muskulatur überziehende Gewebe ärmer an elastischen Fasern wird. Ganz entsprechend den Angaben von Luschka, Toldt u. a. sind die oberflächlichsten elastischen Fasern etwas feiner, aber sie bilden beim Neugeborenen noch keine besondere Schicht, sondern gehen allmählich ohne jede Grenze in die tieferliegende Faserschicht über. Das ganze elastische Gewebe des Endokards der Vorkammern und Kammern bildet aber beim Neugeborenen kein einheitliches durchweg aus zusammenhängenden Fasern gebildetes Netzwerk, sondern ist vielmehr, wie sich weiter unten zeigen wird, im Bereiche der Klappen in wechselnder Ausdehnung unterbrochen. Die Hauptverlaufsrichtung der Fasern liegt in einer der Herzoberfläche parallelen Ebene. In dieser kreuzen sich die Fasern in allen möglichen Richtungen, ihrerseits wieder durchsetzt von solchen, die aus der Tiefe kommen und an der Herzinnenfläche umbiegen. An manchen Stellen sind parallel verlaufende Faserbündel zu Lamellen an-

geordnet, die dicht über einander liegen und unter sich wieder durch Fasern verbunden sind. Aus ihnen gehen nachträglich die im linken Vorhofe des Erwachsenen besonders stark ausgebildeten gefensterten Membranen hervor. Sie fallen auch schon in Präparaten vom Neugeborenen auf.

An der Oberfläche der Musculi pectinati ist das Netzwerk am mächtigsten, wird zwischen den Muskelbälkchen etwas schwächer, bleibt aber im Vergleich zum Kammerendokard immerhin unverhältnismässig stark.

Auch im Herzohr bestehen, allerdings unter Abnahme der Dicke, dieselben Verhältnisse wie in den Vorhöfen selbst. Nur sind die Fasern noch feiner, und das hier vorhandene Netzwerk derselben gehört zu den feinsten und dichtesten des menschlichen Körpers überhaupt. Ich muss die Behauptung von Retterer und Robin (68), dass in den Herzohren fast konstant die Fasern des Netzwerks breiter, glänzender und dunkler wären, und dass sie verlängerte enge Maschen bildeten an Stelle der kleinen polygonalen des Endokards der Vorhöfe nach meinen Befunden am Herzen des Neugeborenen bestreiten.

Von besonderem Interesse waren mir folgende Fragen:

1. Sind von den im Endokard und Epikard leicht nachweisbaren, massenhaften elastischen Fasern und Fasernetzen elastische Fasern auch in das Myokardium verfolgbar?
2. Wie verhält sich das elastische Gewebe des Endokards am Atrioventrikularringe, wie weit ist es in die Klappensegel und Chordae tendineae zu verfolgen?
3. Endlich wie verhält sich das elastische Gewebe in den arteriellen Faserringen, in den Semilunarklappen und am Ursprung der grossen Arterien in dem Bulbus der Aorta und der Pulmonalis zu den elastischen Elementen des Endokards.

ad 1. Über den ersten Punkt giebt nur Schenk (65) positiven Aufschluss, indem er auf S. 204 seines Grundrisses sagt: „Unter dem Epithel (nämlich des Endokardiums) ist eine Schichte

von einem elastischen Fasernetze, welches auch Bindegewebe enthält. Dieses Gefüge setzt sich auch in die Muskulatur fort.“ Alle anderen mir zugänglichen Autoren erwähnen nichts davon, dass auch das Myokardium elastische Elemente enthalte. Bei Tieren, speziell bei der Ratte, beschreibt auch C. Martinotti (42) (S. 268) elastische Fasern zwischen den Muskelbündeln des Myokards. Die scharfe Färbung der elastischen Elemente in meinen Präparaten zeigte mit aller Sicherheit, dass das eigentliche Myokardium der Ventrikel kein elastisches Gewebe enthält; nur mit der Adventitia der Blutgefässe gelangen je nach deren Kaliber grössere oder geringere Mengen vom Epikard aus zwischen die Bündel des Myokardiums; im eigentlichen interstitiellen Gewebe aber fehlen elastische Elemente vollständig. Das elastische Gewebe in der Gefässadventitia lässt sich in Gestalt feinster elastischer Fasernetze nur bis in die Nähe der feinen Gefässe verfolgen, ohne von hier aus zwischen die Muskelbündel einzudringen. Fig. 6. Ebensowenig sieht man vom Endokard oder Epikard aus irgendwo elastische Fasern zwischen die Muskelfasern gelangen. Die elastischen Elemente des Endo- und Epikardium sind vielmehr durch eine vollkommen scharfe Grenze vom Herzfleische getrennt.

Wesentlich anders gestalten sich die Verhältnisse in den Vorhöfen. In deren Myokardium gelangen nicht nur beträchtliche Mengen elastischer Fasern mit der Gefässadventitia der Herzgefässe hinein und sind teilweise zwischen die Muskelbündel verfolgbar, sondern es verlaufen auch allerorts Fasern und Geflechte mehr oder weniger feiner elastischer Fasern unabhängig von den Blutgefässen zwischen den Muskelbündeln im interstitiellen Bindegewebe, deren Zusammenhang mit den elastischen Fasern des Endokards und namentlich des Epikards durchweg mit Leichtigkeit nachweisbar ist. Fig. 2 und Fig. 7.

Die Dicke der im Myokardium der Vorhöfe vorhandenen elastischen Fasern sinkt vielfach bis zu unmessbarer Feinheit, immer aber sind dieselben durch den charakteristischen braunschwarzen Farbenton aufs deutlichste gefärbt und können nicht mit anderen Elementen verwechselt werden.

Wichtig schien mir auch das Verhalten der elastischen Fasernetze des Endokardiums zu denen des Epikardiums an den zwischen den Kammmuskeln gelegenen muskelfreien Buchten, deren Verschluss bekanntlich nur durch das sich gegenseitig berührende Endo- und Epikardium gebildet wird.

Es zeigte sich, dass die an diesen Stellen ziemlich groben elastischen Elemente beider Häute thatsächlich so innig zusammenhängen, dass eine Scheidung derselben in solche, die dem Endokard und solche, die dem Epikard angehören, schlechtweg unmöglich ist. Fig. 2.

Auch in den Buchten beider Herzohren fand sich dasselbe, jedoch aus viel feineren Fasern bestehende Netzwerk, welches dem Endokardium und Epikardium gemeinsam angehört und vorwiegend den Abschluss bildet.

Das Myokardium der Herzohren aber zeigt sich auffallenderweise ganz ausserordentlich arm an elastischen Fasern und erinnert in dieser Hinsicht mehr an das Verhalten der Herzkammern.

Als besonders reich an groben und feinen elastischen Faserbündeln erweist sich die dem Sulcus circularis zugehörige Region beider Vorhöfe. Hier treten teils von dem aufgelockerten Epikardium, teils aus der Adventitia der grossen und kleinen Koronargefässe und teilweise auch vom Endokardium her eine Menge zum Teil sehr grober, zum Teil aber auch recht feiner elastischer Faserbündel ins Myokardium ein und durchsetzen

es nach allen Richtungen, vorwiegend aber in cirkulärer Richtung.

Weitaus am reichsten an elastischem Gewebe ist aber das Myokardium der Vorhöfe an den Einmündungsstellen der unteren und oberen Hohlvene. Fig. 7. Hier lockern sich die immer derber und zahlreicher werdenden elastischen Elemente des Endo- und Epikards auf, um peripher in die Venenwand überzugehen. Vorher aber bilden sie zwischen den Muskelbündeln ausserordentlich zahlreiche Faserverbindungen, die sich erst in einiger Entfernung von der Mündungstelle der Hohlvenen wieder reduzieren.

ad 2. Bezüglich des Vorkommens und der Anordnung elastischer Fasern in den Atrioventrikularringen sind die Angaben der neueren Autoren ebenfalls sehr spärlich. In den meisten neueren histologischen Lehrbüchern — Kölliker (56), Klein (60), Schäfer (61), Schenk (65), Stöhr (62), Toldt (58), Ranvier (59) u. a. wird der Annulus fibrosus entweder gar nicht oder nur als Ansatzstelle der Herzmuskulatur und der Atrioventrikularklappen erwähnt. Böhm und Davidoff (63), sowie Schweigger — Seydel (64) bemerken, dass er aus dichtem, an feinen elastischen Fasern sehr reichem Bindegewebe bestehe.

Eingehendere Angaben, auch vom Herzen des Neugeborenen, verdanken wir Joseph (69). Seine umständliche Schilderung erklärt die Faserringe irrtümlich für elastisch faserknorpelig, eine Meinung, die wohl mit Recht als überwunden gelten darf. Die elastischen Fasern der Ringe beschreibt er als massenhaft cirkulär und längs verlaufend, doch scheint er manches als elastische Faser betrachtet zu haben, was keine ist. Peripher vom Ringe soll das elastische Gewebe mehr und mehr an Masse abnehmen. Henle, der seine Schilderung auch durch eine gute Abbildung vom Faserringe des Erwachsenen (Fig. 13, § 14) illustriert, sagt (§ 15): „Die Bindegewebsbündel der Faserringe

haben wie die Fasern der innersten Muskelschichten einen vorzugsweise longitudinalen, d. h. der Achse des Herzens parallelen Verlauf; sie biegen grösstenteils in die Atrioventrikularklappe um, zum kleinen Teil setzen sie sich geradezu in die Wand des Atrium fort und treten zu den Muskelfasern desselben wieder in die nämliche Beziehung, in welcher sie zu den Muskelfasern des Ventrikels gestanden haben. Soweit sie zwischen der einen und der anderen Muskulatur frei liegen, sind sie durchflochten von ringförmigen Bindegewebsbündeln, an welche sich Bündel von gleichem Verlaufe anschliessen, die in die Zipfel der Klappe von einem Rand zum anderen ziehen.

In diesem Falle ist also die Muskulatur des Herzens zwischen Atrium und Ventrikel durch einen Streifen fibröser, aus longitudinalen und ringförmigen Bündeln gewebter Substanz unterbrochen, an welcher die Basis der Atrioventrikularklappe haftet."

Im übrigen weist dieser Autor auf die beträchtlichen Schwankungen in der Ausbildung der Ringe hin und bemerkt, dass die Bindegewebslagen, welche die Muskulatur des Atriums und des Ventrikels von einander trennen, oft nicht stärker als die interstitiellen Bindegewebslagen der Muskelschichten des Ventrikels sein können. Diese Form bildet den Übergang zu derjenigen, wo der Faserring und der Zusammenhang des Gewebes der Klappe mit dem Bindegewebe der Horizontalfurche vollständig unterbrochen ist dergestalt, dass die Atrioventrikularklappe aus einem Endokardium hervorgeht, das sich als kontinuierlicher innerer Überzug des Herzens aus dem Atrium in den Ventrikel erstreckt. (a. a. O. Fig. 14 F.)

Mit diesen Schwankungen in der Entwickelung der Atrioventrikularringe wird natürlich auch die mikroskopische Schilderung zu rechnen haben, und durch dieselben werden wohl mancherlei scheinbare Widersprüche in den Beschreibungen verständlich. Der Faserring verstärkt sich durch Bindegewebsbündel, welche einerseits aus dem die Horizontalfurche erfüllenden Fettgewebe

hinzutreten, andererseits aus den Sehnen kurzer Papillarmuskeln stammen, welche in unmittelbarer Nähe der Atrioventrikularöffnung aus der Wand des Ventrikels vorspringen und dicht an der inneren Oberfläche dieser Wand zur Klappe aufsteigen. § 17 heisst es weiter: „Der Zusammenhang des Faserringes mit dem Fettgewebe der Horizontalfurche giebt Anlass, dass derselbe sich an den Schwankungen des Fettgehaltes des Herzens beteiligt. Im allgemeinen steht die Mächtigkeit der Faserringe zu dem Fettreichtum des Herzens im umgekehrten Verhältnis, weil die Fettinfiltration sich, von aussen nach innen fortschreitend, allmählich mehr der inneren Oberfläche des Herzens nähert." Elastische Fasernetze werden von Henle (57) nur in den „Knoten der Atrioventrikularringe" erwähnt, nicht aber in den letzteren selbst.

In meinen Präparaten von Neugeborenen erweist sich der atrioventrikulare Faserring als sehr arm an elastischen Fasern, die meist in cirkulärer Anordnung zwischen den fibrösen Faserbündeln verlaufen und von sehr feinem Kaliber sind. Fig. 1. Sehr deutlich ist dagegen, dass ein Teil der elastischen Netze des linken Vorhofs aus der Tiefe zwischen den Faserbündeln des Annulus fibrosus hervortaucht oder, wenn man es anders ausdrücken will, dass ein Teil der elastischen Fasernetze des Vorhofendokards zwischen den Fibrillenbündeln des Faserringes entspringt, der also neben der Muskulatur der Vorhöfe auch einem Teile der elastischen Elemente des Vorhofendokards als Insertion dient, während ein anderer Teil derselben, wie sich gleich ergeben wird, in die Vorhofsfläche der Atrioventrikularklappen ausstrahlt. Diese mir nicht unwichtig scheinende Thatsache ist von keinem Autor bislang erwähnt.

Über die Atrioventrikularklappen lauten die vorliegenden Angaben eingehender; es unterscheiden alle neueren Autoren übereinstimmend eine Endokardduplikatur, welche die beiden Klappenflächen bis zum freien Rande überkleidet und eine zwi-

schen deren beiden Blättern liegende, plattenartige Fortsetzung der Faserringe, die eigentliche Grundlage der Klappe. Diese Klappenplatte, Klp, Fig. 1, wie ich sie nennen will, ist bekanntlich eine fibröse, im Insertionsgebiet mehr oder weniger muskelhaltige Schicht, welche noch durch die Insertionen der Sehnenfäden an der Klappe Zuwachs erhält. Bezüglich des Verhaltens des elastischen Gewebes aber gehen die Angaben auseinander. Joseph (69) (a. a. O. S. 267) lässt die elastischen Fasern an den Ringen wechselnd weit in die Klappen eintreten, Kölliker (56) (a. a. O. S. 577) schildert das vom Faserring ausgehende mittlere Blatt, die Klappenplatte, von vielen elastischen Fasernetzen durchzogen, an deren Bildung sich auch die Ausstrahlungen der Chordae tendineae wesentlich beteiligen sollen. Diese Schichte verschmelze mit dem Endokardüberzuge gegen den freien Rand der Klappe nahezu in eine einzige aus Bindegewebe und elastischen feinen Netzen gebildete, von Epithel überzogene Lage.

Joseph (69), Henle (57) und Kölliker (56) stimmen darin überein, dass der Endokardbeleg der Seite einer Klappe, die im Leben am meisten gespannt wird, also an der Vorhofsseite, der dickere und an elastischem Gewebe reichere sei im Gegensatz zu dem dünnen Endokardüberzuge an der Kammerfläche der Klappe.

Ähnlich spricht sich auch Ranvier (59) aus (a. a. O. S. 515) und erwähnt ausserdem das Vorkommen elastischer Fasernetze sowohl im Endokardüberzuge als auch in der sehnigen Grundlage der Klappe.

Nach Schweigger-Seydel (64) dagegen soll die Klappenplatte an ihrer freien Fläche ein dünnes Zellhäutchen ohne besondere elastische Grundlage besitzen und es sollen höchstens die elastischen Elemente der Klappenplatte selbst an der Grenze eine geringe Verdickung erfahren.

Die Sehnenfäden besitzen nach den Papillarmuskeln zu eine

äussere elastische Schicht. Diesen elastischen Überzug erwähnen auch Kölliker und Henle.

Toldt (58) beschreibt die elastische und bindegewebige Schichte des Endokardialüberzuges der Klappen als beträchtlich verdünnt und stellenweise gar nicht mehr deutlich erkennbar. Nach Böhm und Davidoff ist die glatte Muskelschicht des Endokardüberzuges an der Vorhofsseite der Klappen stärker ausgebildet, die elastische Lage dagegen auf der Ventrikelseite dicker. Andere Autoren beschränken sich nur auf ganz kurze und zum Teil recht unvollständige Beschreibungen.

Orcein-Präparate ergaben bezüglich des elastischen Gewebes in den Atrioventrikularklappen folgendes:

Nach den Atrioventrikularringen zu nimmt das elastische Gewebe des Vorhofendokards an Dicke allmählich dadurch ab, dass die zwischen den gefensterten Membranen des linken Vorhofs gelegenen cirkulären Fasern nach und nach schwinden, während sich die Membranen dadurch enger schichten und zum Teil sich in Fasern auflösen, die zwischen den Faserbündeln der Annuli fibrosi verschwinden. Dasselbe ist an der weniger dicken und groben Endokardialtapete des rechten Vorhofs der Fall. In beiden Vorhöfen aber findet man dicht am Insertionsrand der Klappensegel nochmals eine Zunahme der elastischen Fasern, die dann feiner und feiner werden und in sehr dichter Schichtung im Endokard über der Vorhofsfläche der Klappe bis etwa in deren Mitte zu verfolgen sind. Fig. 1. Sie präsentieren sich auf Schnitten, welche gleichzeitig durch die Klappen, die Faserringe sowie durch die Vorhofs- und Kammerwand gelegt sind, als eine schon auf den ersten Blick auffallende, sehr ansehnliche Schichte. Wie die Untersuchung mit starker Vergrösserung zeigt, kann diese dicht am Insertionsrand der Klappe deutlich in eine oberflächliche, vorwiegend aus strahlenförmig gegen den freien Klappenrand verlaufenden Fasern und in eine tiefere, aus parallel den Fasern der Atrioventrikularringe angeordneten Faserbündeln bestehende

Lage unterschieden werden. Über diese Stelle hinaus findet dann eine unregelmässige Durchflechtung beider Fasermassen statt. Man sieht auf dem Längsschnitt durch die Klappe überwiegend längsverlaufende Bündel, von spärlicheren und feineren gelockerten Faserbündeln gekreuzt, etwa ähnlich dem Geflechte einer Strohmatte.

Nur die Längsfasern sind bis gegen die Mitte der Klappe als geschlossene Lage zu verfolgen, die sich dann auffasert und in unmessbar feine Fäserchen aufgelockert sich gegen die Klappenoberfläche und die fibröse Klappenplatte allmählich verliert.

Viel dünner ist der Überzug von elastischem Gewebe an der Ventrikelfläche der Klappensegel, Fig. 1 E, der sich zum eben beschriebenen verhält wie 1 : 20 und, abgesehen von der Endokardtapete der Kammerwand, von dem Endokardüberzuge der Chordae tendineae geliefert wird und aus äusserst feinen und zierlichen elastischen Fasernetzen und spiralig verlaufenden Fibrillen besteht, welche dann an der Ventrikelfläche der Klappe zu einer einheitlichen kutikulaähnlichen Lage sich verbinden.

Die ganze zwischen der eigentlichen Endokardduplikatur gelegene fibröse Klappenplatte besitzt weder an den Segeln der Mitralis noch denen der Tricuspidalis eigenes, ihr zukommendes elastisches Gewebe. Nur an einzelnen Stellen, nahe dem Insertionsrand der Klappensegel wird sie von pinselförmigen Ausstrahlungen feinster, dem elastischen Überzug der Chordae tendineae entstammender Fasern, welche sich in den elastischen Netzen der Vorhofsfläche der Klappe verlieren, durchsetzt. Gegen den freien Rand der Klappensegel zu enthält sie einen Teil der feineren Ausstrahlungen der elastischen, den Endokardüberzügen angehörenden Fasern.

Die Ränder der Klappen sind frei von elastischem Gewebe. An denselben sind also die elastischen

Fasern des Kammer- und Vorhofendokards unterbrochen und hängen nicht zusammen.

Es stimmen somit unsere Erfahrungen im wesentlichen mit der von Henle (57) gegebenen Schilderung (Fig. 13 S. 14) überein und auch mit den Bemerkungen von Joseph (69). Es muss weiteren Untersuchungen vorbehalten bleiben, in wie weit die oben angeführten Abweichungen in den Schilderungen der Autoren auf individuelle und Altersverschiedenheiten je nach Befunden an alten und jungen Personen zurückführbar sind, oder ob sie sich vielleicht dadurch erklären, dass der eine Autor nur Stellen nahe dem Insertionsrande der Klappen, der andere solche aus der Mitte oder vom freien Rande oder gar pathologisch veränderte Klappen untersucht hat. Die Atrioventrikular-Klappen von Erwachsenen, welche wir zu untersuchen Gelegenheit hatten, sind viel reicher an elastischem Gewebe als die des Neugeborenen und ihr Verhalten deckte sich im wesentlichen mit der Schilderung v. Köllikers. Jedenfalls enthält die ganze Klappe in allen ihren Teilen reichliches elastisches Gewebe, das wir bis zum freien Rande finden. An der Atrioventrikularklappe des Erwachsenen hängt also die Elastika des Endokards der Kammerfläche mit der Elastika der Vorhofsfläche der Klappe zusammen.

ad 3. Für unsere Kenntnisse der Struktur der arteriellen Faserringe und der Semilunarklappen wurde Luschka (67) in einer zweiten Arbeit massgebend. Seine Schilderung haben spätere Autoren, soweit sie sich über die von Luschka berührten Punkte überhaupt aussprechen, in allen wesentlichen Punkten angenommen. In dieser Arbeit bringt Luschka beim Versuche des Nachweises, dass die arteriellen Faserringe zum grössten Teile aus der arteriellen Gefässwand hervorgehen sollen, wichtige Bemerkungen über den Bau der Semilunarklappen und über das Verhalten des elastischen Gewebes in Ring und Klappen.

Er schildert die Faserringe nach Präparaten von getrockneten, mit Essigsäure behandelten Schnitten, als bestehend aus einem Netzwerk von meist bogenförmig verlaufenden Fasern und Faserbündeln, die sich in feinere Bündel und Fibrillen auflösen, und die er ihrer chemischen Reaktion nach als eine Mittelstufe zwischen elastischem Gewebe und Bindegewebe betrachtet. Dazwischen finden sich Bindegewebszellen und elastische Fasern.

Namentlich die Media der gegen die Faserringe zu dünner werdenden arteriellen Gefässe liefere das Netzwerk des Faserrings. Eine grosse Anzahl der Länge nach verlaufender elastischer Fasern strahle teils frei in das Gewebe des Annulus fibrosus, teils in die Anfänge jener Faserzüge aus.

Der grösste Teil vom Gewebe des arteriellen Faserringes diene zur Insertion von Muskelfasern des Herzfleisches; ein kleiner Teil erstrecke sich aber auch noch zuweilen zwischen die Blätter der halbmondförmigen Klappen und abwärts in den unmittelbar unter dem Ostium arteriosum befindlichen Abschnitt des Endokardiums der Ventrikel.

Bezüglich des elastischen Gewebes der Semilunarklappen erwähnt er eine aus feinsten Fibrillen bestehende Schicht auf der Klappenfläche (a. a. O. S. 547). Einwärts von diesen finden sich breitere, isolierte und zu Netzwerken verschmolzene elastische Fasern in querer und longitudinaler Anordnung als Abkömmlinge der mittleren Arterienhaut und ihrer gefensterten Lamellen. Das Gewebe der beiden elastischen Blätter geht ganz allmählich über in die mittlere Substanz der Klappe, die aus einer Fortsetzung des Faserringes besteht und ausserordentlich reich an elastischen Fasern sein soll, welche vorwiegend in querer, sparsamer in longitudinaler Anordnung verlaufen.

Seit dieser Schilderung fasst man die Semilunarklappen als durch vom Faserringe abgehende fibröse Platten — unsere Klappenplatte — gestützte und verstärkte Duplikaturen des Endokards und der Gefässwand auf. Kölliker (56), Henle (57), Ranvier (59)

u. a., die genauere Angaben über die Struktur der Klappen machen, fügen noch bei, dass die Ventrikelfläche der Klappen einen dickeren und an elastischen Fasern reicheren Endokardüberzug habe als die Bulbusfläche. Nach Henle (57) nimmt die Schichte der elastischen Fasern im Endokardüberzug sogar ungefähr die Hälfte der ganzen Klappe ein, während die andere, mit der inneren Auskleidung der Arterie in Verbindung stehende Schicht ein an elastischen Fasern armes Bindegewebe sei. Dabei wird a. a. O. S. 28 und 35 auf die Fig. 22 S. 29 verwiesen, die einen Durchschnitt der A. pulmonalis und ihrer „Wurzel", so nennt Henle bekanntlich den Faserring, parallel zur Längsachse des Gefässes und senkrecht auf die Klappe giebt, auf die wir noch weiter zurückkommen werden.

Abbildungen von Längsschnitten durch die arteriellen Faserringe mit Arterienbulbus und Klappen geben ferner Luschka (67) von der Aorta (a. a. O. Fig. 1), Joseph (69) (a. a. O. Fig. 12) von der Pulmonalis, Schäfer (61) (a. a. O. Fig. 143 S. 132) und Benda (70) (Taf. XVI Fig. 3), beide von der Aorta und ihren Klappen. Alle übrigen Autoren beschränken sich auf kurze und allgemein gehaltene Notizen.

Von sämtlichen Abbildungen entspricht nur die letzte den thatsächlichen Verhältnissen, berücksichtigt aber nicht das Verhalten der elastischen Elemente. Die älteren, nach getrockneten und mit Essigsäure behandelten Schnitten gegebenen Abbildungen genügen unseren heutigen Ansprüchen nicht mehr. Die Henlesche Abbildung beschreibt den Faserring oder die „Arterienwurzel" als kurzes Rohr, während diese Bildung etwa einen dreiseitigen Ring mit peripherer, arterieller und gegen das Kammermyokard gerichteter Fläche und klappenwärts gerichteter Kante darstellt.

Nach unseren Präparaten konstituieren sich die arteriellen Faserringe Fig. 8 durch die in eine dichte fibröse Lage zusammengefassten Bündel der interstitiellen, zwischen den Myokardbündeln der

Kammer verlaufenden Bindegewebszüge, die gegen den Faserring zu ausserordentlich an Masse zunehmen und sich verdichten. Ausserdem hängen mit dem Faserring Bindegewebsbündel zusammen, die zunächst noch als ziemlich derbe Züge die Koronargefässe umscheiden und dann zum Teil in die Adventitia der grossen arteriellen Stämme, zum Teil in die bindegewebige Grundlage des Kammerendokards übergehen. Der Faserring der Aorta hängt bekanntlich auch teilweise mit der Pars membranacea des Ventrikelseptums zusammen. Von dem Arterienbulbus her wird der Faserring durch spärliches, zwischen den elastischen und muskulösen Elementen des Bulbus vorhandenes Bindegewebe verstärkt. Die arteriellen Faserringe sind also durchaus nicht so schlechtweg der Arterienwand zugehörige Bildungen, wie Luschka will. In wie weit dieselben der Arterienwand zugehörig oder mehr oder weniger selbständige Bildungen sind, wollen wir hier nicht weiter untersuchen. Die Klappenplatte der Valvulae semilunares besteht im Gegensatze zum eigentlichen sehnigen Faserring beim Neugeborenen noch aus zellen- und kernreichem Bindegewebe, in welches der Rand des Faserringes sich auflockernd allmählich übergeht. Der Überzug dieser Platte Fig. 9, deren knötchenartige Verdickungen als Noduli der Klappen bekannt sind, liefert auf der Kammerfläche das Kammerendokard EK, auf der Bulbusfläche zum grössten Teil die Intima der Arterien I. Die arteriellen Faserringe selbst finden wir im Gegensatz zu manchen der angeführten Autoren wie die Atrioventrikularringe auf den ersten Blick sehr arm an elastischen Fasern. Man kann sagen, dass die dem Kammermyokard anliegende Hälfte des Rings überhaupt keine elastischen Fasern enthält. Letztere sind nur auf die an den Arterienbulbus grenzende Region des Ringes beschränkt. Bei starker Vergrösserung aber zeigt sich doch eine beträchtliche Menge, allerdings ausserordentlich feiner elastischer Fasern, und man kann darüber im Zweifel sein, ob man dieselben nicht schon den elastischen Elementen des Arterien-

bulbus zuzurechnen hat, da sie, soweit sie in Gestalt von cirkulär verlaufenden Faserbündeln zur Beobachtung kommen, sich allmählich und ohne jede scharfe Grenze zwischen den elastischen Netzen und Membranen der Arterienwand verlieren.

Etwas reicher an elastischen Fasern als der Pulmonalring erweist sich der Aortaring, von welchem aus auch elastische Faserbündel in den fibrösen Teil der Pars membranacea des Kammerseptums zu verfolgen sind. Hauschka (71), der bekanntlich diese zuerst von Peacock als etwas normales erkannte Stelle näher beschrieb, betrachtete diese muskelfreie Region des Kammerseptums irrtümlicherweise als nur aus den beiden aneinandergelagerten Endokardblättern der Ventrikel bestehend. Da dieselbe aber die Verbindung zwischen den beiden Atrioventrikularringen und dem Aortenring bildet, findet sich zwischen beiden Endokardtapeten der Kammern eine starke, früher von Luschka (67) und Joseph (69) irrtümlicherweise als „elastisch faserknorpelich" beschriebene Platte, die, soweit sich aus meinen Präparaten ersehen lässt, wohl ziemlich reich an elastischen Fasern ist, aber selbstverständlich nur aus fibrösem Gewebe und nicht aus Knorpel besteht.

Als zweifellos zum Arterienbulbus gehörig betrachten wir die radiär in die Faserringe einstrahlenden und sich in ihnen verlierenden Bündel ebenfalls sehr feiner elastischer Fasern Fig. 8, die peripher mit Sicherheit in die Adventitia des Arterienbulbus verfolgt werden können, und die am Faserring der Aorta etwa um die Hälfte stärker sind als an dem der Pulmonalis.

Nicht eine Spur eigener elastischer Fasern enthalten die Klappenplatten an der Pulmonalis, wie ich in Übereinstimmung mit Joseph (69) am Herzen des Neugeborenen im Gegensatz zu den Klappen des Erwachsenen finde. Fig. 9.

Das elastische Gewebe der Semilunarklappen beschränkt sich im wesentlichen nur auf die Kammerfläche derselben und gehört der sie überziehenden Fortsetzung des Kammerendokards allein an.

Das Kammerendokard ist unter dem Aortenring etwas reicher an elastischen Elementen als in dem übrigen Ventrikel. Vor allem finden sich in dieser Gegend auch zahlreiche, cirkulär verlaufende Faserbündel zwischen den mehrfach geschichteten elastischen Netzen. Auf die Klappe selbst geht aber nur eine relativ dünne, haarscharf begrenzte Elastika über, ausser welcher noch eine oberflächliche, dicht unter dem Epithel der Kammerfläche der Klappe gelegene, aus Längsfasern bestehende und eine tiefere Schicht cirkulärer Fasern deutlich unterschieden werden kann.

Gegen die Mitte der Klappe zu lockert sich die Elastika Fig. 9, El, unter allmählicher Abnahme ihrer Dicke auf, und ihre einzelnen Fasern, respektive Faserquerschnitte sind nun, namentlich an der Aortenklappe, bequem zu unterscheiden. Gegen den freien Rand der Klappen zu verlieren sich die pinselartig aufgefaserten elastischen Bündelchen in der Pulmonalis vollkommen. In den Semilunarklappen der Aorta dagegen sammeln sich die Fäserchen wieder etwas und bilden eine lockere, Schichte, die sich noch eine Strecke weit auf die Bulbusfläche der Klappen verfolgen lässt, sich dann aber spurlos durch Auffaserung in ihre einzelnen Fibrillen verliert, ohne mit der der Gefässintima entstammenden Elastika der Aortenklappen überhaupt zusammenzuhängen.

Die Klappenplatte enthält nur sehr wenige von dem Endokard, respektive Intimaüberzug herstammende und in sie ausstrahlende elastische Fäserchen. Die Noduli entbehren jeder Spur von elastischem Gewebe.

Die innerste, epithelbedeckte, gefensterte Membran, welche die Intima des Arterienbulbus beim Neugeborenen bildet, Fig. 8, I, verjüngt sich gegen den Faserring zu, ihre Lücken werden mehr quer gestellt und immer enger. Im Bereiche des Faserringes besteht sie nur mehr aus einzelnen, cirkulär verlaufenden, eng aneinander liegenden, quergeschnittenen Fasern, die an den Pul-

monalklappen überhaupt nicht auf die eigentliche Klappe übertreten, an den Aortenklappen aber, vermischt mit neu auftretenden, longitudinal verlaufenden, sehr feinen Fäserchen bis in die Nähe des freien Randes zu verfolgen sind, ohne jedoch mit den elastischen Elementen des Kammerendokards zusammenzuhängen. Beide sind vielmehr an den Aortenklappen durch eine nur schmale, keine elastischen Fasern enthaltende Zone auf der Bulbusfläche der Klappe von einander getrennt. An den Pulmonalklappen vergrössert sich diese von elastischen Elementen freie Zone zur ganzen Bulbusfläche der Klappen.

Die Semilunarklappen des erwachsenen Individuums zeigen nicht unbedeutende Abweichungen von den beim Neugeborenen geschilderten Verhältnissen. Abgesehen von der Grössenzunahme der Klappen und des arteriellen Faserringes ist in beiden eine ganz bedeutende Zunahme der elastischen Elemente zu verzeichnen. Luschka (67) spricht von einer sich leicht zusammenrollenden Längsfaserhaut, die in gleicher Dicke und Anordnung am äusseren und inneren Blatte der Klappe vorkommen soll. Einwärts von ihr fänden sich breitere isolierte und zu Netzwerken verschmolzene elastische Fasern in querer und longitudinaler Richtung, die seiner Meinung nach Abkömmlinge der mittleren Arterienhaut sind. Zwischen diesen träfe man auch da und dort Fragmente einer glashellen oder gefensterten Membran. Das Gewebe der beiden elastischen Blätter gehe ganz allmählich in die Fortsetzung des Faserrings, also in unsere „Klappenplatte“ über. Diese bestehe aus spiralig von elastischen Fasern umwickelten fibrösen Zellstoffbündeln. Meine Präparate stimmen nicht ganz mit der Luschkaschen Schilderung.

Die cirkulären elastischen Fasern im arteriellen Ringe reichen in gleicher Anordnung auch noch ein Stück weit als ziemlich geschlossene Lage in das Insertionsgebiet der Klappenplatte hinein, die selbst aus groben, sich durchflechtenden fibrösen

Bündeln besteht, welche von sehr feinen, vorwiegend der Anordnung dieser Bündel folgenden, elastischen Fasernetzen umsponnen sind Fig. 10, Klp. Der Verlauf der fibrösen Bündel wird etwa von der Mitte der Klappen, von der sogenannten Klappenleiste ab, jenseits der sich die Klappe bedeutend gegen den freien Rand hin verdünnt, mehr und mehr cirkulär, indem an Stelle der Längsbündel immer neue transversale Bündel auftreten. Damit ändert sich auch die Verlaufsrichtung dieser umspinnenden elastischen Fasern, die vorwiegend der Längsachse der Bündel in ihrem Verlaufe folgen. Ihre Dicke und ihre Menge nimmt gegen den freien Rand beträchtlich zu, während das fibröse Gewebe sich reduziert. Am zahlreichsten und fast ausschliesslich in transversalem Verlaufe findet man elastische Fasern im Nodulus des freien Klappenrandes, wie dies Böhm und v. Davidoff (63) richtig bemerken.

Das Verhalten der elastischen Elemente im Überzuge der Klappenplatte ist verschieden auf der Bulbusfläche und Kammerfläche der Semilunarklappen. An der Bulbusfläche, Bf, ist eine eigene Platte oder Schichte nicht vorhanden. Äusserst feine elastische Fasern bilden ein sehr lockeres, mehrfach geschichtetes subepitheliales Netzwerk, das ohne scharfe Grenzen mit den elastischen Fasern der Klappenplatte zusammenhängt und mit dem Längendurchmesser seiner Maschen vorwiegend transversal angeordnet ist. Erst von der Mitte der Klappen ab gegen den freien Klappenrand zu wird das Gefüge dichter, der Faserquerschnitt gröber, und die ganze Schichte geht ohne scharfe Grenze in das elastische Gefüge des Nodulus über.

Der an elastischen Elementen weitaus reichste Teil ist der die Kammerfläche, Fig. 10, EK, der Klappen bekleidende Überzug. Statt der beim Neugeborenen beschriebenen dünnen, kutikulaähnlichen Elastika an dieser Seite findet sich eine dicke, etwa $^1/_4$ des ganzen Klappenquerschnittes ausmachende, fast nur aus elastischen Fasern und gefensterten

Membranen bestehende Schichte, welche sich aus den vom Kammerendokard her in sie einstrahlenden elastischen Elementen aufbaut. In ihren oberflächlichen Lagen fällt bis etwa gegen die Klappenleiste zu der fast ausschliessliche Längsverlauf der diese Platten aufbauenden gegen den freien Klappenrand zu ausstrahlenden Bündel auf, die immer feiner werden und sich, nachdem sie etwa die Klappenmitte erreicht haben, ebenso auffasern, wie dies oben beim Neugeborenen beschrieben wurde. Nachdem schon zwischen den einzelnen Längsfaserlagen querverlaufende und gegen die Klappenplatte zu immer stärker werdende elastische Faserbündel aufgetreten sind, folgt dann dicht an der Klappenplatte ein lockerer Filz elastischer Elemente, der sich mehr gegen die Mitte der Klappe zu in mattenartig sich durchflechtende Längs- und Querbündel ordnet. Von der Mitte der Klappe an treten nur cirkulär verlaufende nicht mehr geflechtartig verbundene elastische Fasern auf, die sich gegen den freien Rand der Klappe zu derart häufen, dass sie zusammen mindestens die Hälfte des ganzen Nodulus ausmachen. Am freien Rande des Nodulus gehen die zuerst neben einander verlaufenden elastischen Elemente der konvexen Klappenfläche ohne scharfe Grenze in die elastischen Netze der Bulbusfläche über. An den Semilunarklappen des Erwachsenen hängen also im Gegensatze zu denen des Neugeborenen die elastischen Elemente des Klappenüberzugs unter sich selbst und mit der Klappenplatte zusammen. Somit hängt dann auch indirekt durch Vermittlung der Klappen die Elastika des Kammerendokards mit der Elastika des Arterienursprunges zusammen.

Es zeigt sich auch an den Semilunarklappen wie an den Atrioventrikularklappen die schon von Joseph (a. a. O. S. 247) und nach ihm von vielen späteren Autoren betonte Thatsache, dass die beim Klappenschluss stärkerer Dehnung ausgesetzte

konvexe Klappenfläche weitaus reichlicher mit elastischen Fasern ausgestattet ist als die konkave Fläche, wenngleich beim Neugeborenen nicht in dem hohen Grade, wie dies Henle in seiner Fig. 22 abbildet. Ich betrachte somit, wie Joseph und Köl-liker, die stärkere Entwickelung (a. a. O. S. 578) des elastischen Gewebes an der konvexen Klappenfläche als eine Konsequenz funktioneller Anpassung an die hier beim Klappenschluss wirkende stärkere Dehnung und kann Ranvier (a. a. O. S. 515) nicht beistimmen, wenn er im Gegensatze hierzu „die stärkere Reibung" des Blutes an diesen Stellen bei seiner Cirkulation durch das Herz als Grund für die Entwickelung einer stärkeren elastischen Schichte betrachtet.

Zur Darstellung des elastischen Gewebes der Blutgefässe hat sich die Orceintinktion womöglich noch besser bewährt als zur Darstellung der elastischen Elemente des Herzens.

Ein Vergleich der beiliegenden nach meinen Präparaten angefertigten Zeichnung von einer Arterie und Vene, Fig. 11 und 12 mit den einschlägigen bislang in der Litteratur vorhandenen Abbildungen beweist die Vorzüglichkeit des neuen Verfahrens den älteren gegenüber besser als eine lange Beschreibung. Doch sehe ich mich bei der geradezu verblüffenden Fülle und dem steten Wechsel in Menge und feineren Anordnung der elastischen Elemente der Gefässwand, welche die Orceintinktion in wunderbarer Schärfe und Zierlichkeit zu Tage fördert, ausser stande eine erschöpfende und abgerundete Darstellung zu geben. Die Durchführung dieser Aufgabe hätte viel mehr, als die mir zur Verfügung stehende Zeit in Anspruch genommen. So muss ich mich darauf beschränken, die Vorzüglichkeit der Orceinmethode auch zu diesem Zweck, namentlich auch zur Herstellung klarer Demonstrationspräparate zu betonen und will nur noch einige Bemerkungen über den Ursprung der grossen arteriellen Gefässe im Herzen und über die Mündung der beiden Hohlvenen in das Herz anfügen. Ich kann mich hierauf umsomehr be-

schränken, als eine zusammenfassende Untersuchung der einzelnen Blutgefässgruppen, in Bezug auf die Anordnung ihrer elastischen Elemente, von anderer Seite in Angriff genommen ist.

Ich erlaube mir zunächst eine Bemerkung über den Ursprung der elastischen Elemente der Aorta und Pulmonalis an den arteriellen Faserringen.

Henle sagt (a. a. O. pag. 28): „In die Wand der eigentlichen Arterie wandelt sich die Arterienwurzel" — d. h. der arterielle Faserring — „dadurch um, dass das Bindegewebe allmählich durch die den grossen Arterienstämmen eigenen dichten elastischen Fasernetze verdrängt wird. Die Grenze zwischen dem bindegewebigen und elastischen Teil des Rohres geht in der Regel steil von der inneren Oberfläche zur äusseren aufwärts, so, als ob die elastischen Fasern sich vom Endokardium aus successive weiter und endlich durch die ganze Dicke der Gefässwand verbreiteten." Die beigegebenen Figuren 23, pag. 30 und 46, pag. 58 sollen dieses Verhalten illustrieren.

Dieser Schilderung kann ich nicht unbedingt zustimmen. Ich habe den Ursprung von Aorta und Pulmonalis mit Berücksichtigung der Frage ob und in wieweit elastische Elemente des Endokards oder Perikards am Aufbau der elastischen Teile der Gefässwand teilnehmen, studiert und kann hierüber Folgendes mitteilen:

In Längsschnitten durch den Anfang beider Gefässe an dem arteriellen Faserring entspringen die elastischen Elemente der Gefässwand vollkommen unabhängig von denen des Endo- und Perikardiums so scharf am Faserringe abgesetzt, dass ihre Tinktion bei der Untersuchung mit schwacher Vergrösserung hier ganz plötzlich aufzuhören scheint, ohne irgend eine Spur von Übergang in die elastischen Elemente der Klappe oder des Klappenendokards zu zeigen. Zunächst sehr fein treten sie, wie stärkere Objektive zeigen, zwischen den cirkulär verlaufenden elastischen Faserbündeln des Ringes hervor

und nehmen bulbuswärts sehr bald an Stärke und Zahl zu. Dicht über dem Faserringe sieht man schon die charakteristische Schichtung der Gefässwand aus schwach wellig gebogenen, konzentrisch geschichteten elastischen Platten, zwischen denen cirkulär und schräg verlaufende elastische Fasern und Fasernetze eingeschaltet sind.

Schon auf den ersten Blick wird klar, dass das dem eigentlichen Faserring aufsitzende Anfangsstück der Aorta und Pulmonalis weitaus zum grössten Teile aus elastischen Elementen und wie Hämatoxylinpräparate mit Sicherheit lehren, nur zum kleineren Teile aus Bindegewebe und glatten Muskelfasern besteht, die auch beim Neugeborenen ebenso wie beim Erwachsenen, wie schon Eberth richtig angab, (a. a. O., pag. 195) unmittelbar über der Insertionsstelle der Klappen vollständig fehlen.

Im übrigen wird ein Blick auf die Fig. 8 die thatsächlichen Verhältnisse rascher und besser zeigen, als eine umständliche Beschreibung und gleichzeitig beweisen, dass man an gewöhnlichen Tinktionspräparaten nur eine ganz ungenügende Vorstellung von der Menge und Anordnung des elastischen Elementes im Anfangsstück der Aorta erhält, weil in solchen das Bindegewebe an Masse weitaus zu überwiegen scheint.

Das Verhalten der Elastica auf der arteriellen Fläche der Semilunarklappen zur Intima der grossen Arterien habe ich schon bei der Schilderung der elastischen Elemente dieser Klappen erwähnt.

Die elastischen Fasern der Adventitia sind dicht am Ursprunge beider Gefässe noch ziemlich spärlich und fein. Auch sie stehen mit den elastischen Fasern des Epikards in keinem engeren Zusammenhange, treten vielmehr zuerst selbständig zwischen Myokard, Aortenwand und Faserring auf und nehmen an Dicke und Menge in distaler Richtung vom Gefässursprunge an allmählich zu. Immerhin ist aber die Adventitia und ihr elastisches Gewebe im Bereiche des ganzen Aortastammes im

Vergleich zu den aus ihm hervorgehenden Ästen auffallend wenig entwickelt. Die von Zwingmann an der Aortnadventitia des Erwachsenen beschriebene Schichtung der elastischen Elemente in eine innere Längs- und äussere Querfaserlage sowie in interstitielle schräg verlaufende Faserbündel ist auch schon beim Neugeborenen deutlich angedeutet.

Die Verhältnisse an der Mündung der Hohlvenen in den rechten Vorhof mag ein Längsschnitt durch die Mündung der Vena cava superior (Fig. 7) erläutern. Das Mündungsstück beider Hohlvenen ist bekanntlich mit kräftigen Zügen longitudinaler, spiraliger und äusserer cirkulär verlaufender Muskelfasern ausgestattet. Demgemäss gestaltet sich auch der Verlauf der die Muskelzüge ähnlich wie im Myokardium der Vorhöfe begleitenden elastischen Faserbündel vorwiegend longitudinal-spiralig oder schief. Rein cirkulär verlaufende elastische Fasern fehlen fast vollkommen. Die Fasern selbst sind in der sich in das Vorhofsendokard fortsetzenden Venenintima sehr fein, werden gegen die tieferen Schichten der Venen zu bedeutend gröber und wechseln in der Adventitia bezüglich ihrer Dicke nicht unbeträchtlich.

Etwas weiter peripher von der Mündungsstelle der Hohlvenen fällt noch deutlicher auf, dass die mittlere Schichte der Venen am reichsten an elastischem Gewebe ist, während dieses nach der Intima zu immer mehr an Masse und Kaliber zurücktritt und auch in der Adventitia spärlicher wird. Auffallend ist im Vergleich zum Arterienursprung in den Mündungsstücken beider Hohlvenen das Fehlen elastischer Platten oder gefensterter Membranen. Nach Stöhr (a. a. O.) soll sich eine strukturlose elastische Innenhaut in kleinen Venen finden, die bei mittleren und grossen Venen durch elastische Netze vertreten werde. In der Mündung der Hohlvenen der Neugeborenen besteht das elastische Gewebe der Intima nur aus sehr feinen Fäserchen, die bei vorwiegendem Längsverlauf durchaus keine elastische

Membran bilden. Auf sie folgen nach aussen die massenhaften stärkeren Fasern der Media.

An der Mündung der Vena cava inferior überwiegt der Längsverlauf der elastischen Fasern bedeutend über die cirkuläre oder spiralige Anordnung. In Querschnitten ist das Gesichtsfeld mit dunklen Punkten, den Querschnitten der längsverlaufenden elastischen Fasern wie übersät. Ein hervorragender Unterschied in der Anordnung der elastischen Elemente der einzelnen Schichten der Venenwand ist beim Neugeborenen nicht vorhanden, höchstens ist die Anordnung der elastischen Fasern in der Intima und Media etwas dichter als in der dicken Adventitia. Epstein (a. a. O. pag. 118) erwähnt an der Vena cava inferior des Erwachsenen, freilich an weiter peripher gelegenen Gebieten, eine zarte kontinuierliche elastische Membrana elastica interna. Ich habe von derselben beim Neugeborenen noch keine Spur gefunden; doch will ich ihr Vorkommen beim Erwachsenen keineswegs in Frage stellen. Das allmähliche Auftreten quergestreifter Muskelfaserzüge in der Wand beider Hohlvenen nahe ihren Mündungen und die Art und Weise wie das elastische Gewebe der Venenwand dann das dickere und kontinuierliche Myokardium des Vorhofes zwischen einer inneren und äusseren Platte aufnimmt und kontinuierlich in die elastischen Elemente des Endokards und Perikards der Vorhöfe übergeht, scheint mir der Luschka'schen Lehre, dass das Endokardium des Herzens der ganzen Gefässwand mit allen ihren Schichten entspreche nicht sehr günstig und spricht eher für die Richtigkeit der alten Auffassung des rechten Vorhofes als „Hohlvenensack" in dessen Wandung sich die Venenwandung allmählich umbildet.

Fasse ich die Ergebnisse meiner Arbeit zusammen, so lauten sie folgendermassen:

1. Die Orceinmethode übertrifft an Einfachheit, Zuverlässigkeit, Vollkommenheit der Reaktion und Klarheit der Bilder alle

bisher zur topographischen Darstellung der elastischen Elemente in den Blutgefässen und im Herzen benutzten Methoden.

2. Das Myokardium der Herzventrikel besitzt keine elastischen Fasern. Die im interstitiellen Gewebe sich vorfindenden elastischen Elemente gehören nur der Adventitia der Myokardgefässe an.
3. Das Myokard der Vorhöfe ist dagegen sehr reich an elastischen Fasern und Fasernetzen, die ohne scharfe Grenze in die gleichen Elemente der grossen Venen übergehen.
4. Die elastischen Elemente des Epikards der Vorhöfe gehen direkt in die der Adventitia der grossen, ins Herz mündenden Venen über, während die des Kammerepikards sich im Verlaufe des Conus arteriosus verlieren, ohne in die Adventitia der Aorta und Pulmonalis überzugehen.
5. Die elastischen Elemente des Epikards erhalten bedeutende Zufuhr von elastischen Elementen der Adventitia der Koronargefässe.
6. Die elastischen Elemente des Endokards übertreffen in den Vorhöfen, namentlich im linken, die des Kammerendokards um mindestens das zehnfache; während sie in diesen nur aus Fasern und Fasernetzen bestehen, setzen sie sich dort auch aus gefensterten Membranen und spiralig die fibrösen Bündel umspinnenden Fasern zusammen.
7. An den muskelfreien Buchten der Herzohren und Vorkammern bilden die elastischen Elemente des Endokards und Epikards aufs innigste verwebt eine unmittelbar zusammenhängende Schicht, welche allein den Verschluss nach aussen bildet. Eine Scheidung in elastische Elemente des Endokards und Epikards ist hier nicht möglich.
8. Die fibröse, den Klappenringen entstammende Grundlage der sämtlichen Herzklappen, die Klappenplatte, besitzt keine elastischen Fasern beim Neugeborenen, wohl aber beim Erwachsenen. Die elastischen Elemente der Klappenplatte

stammen teils von den elastischen Elementen des Faserringes, teils von den die Klappen bekleidenden Überzügen. Zum Teil gehören sie der Klappenplatte selbst an. Die Elastika der Klappen ist stets stärker auf der Klappenfläche, die beim Schluss stärker gedehnt wird, also bei den Atrioventrikularklappen auf der Vorhofs-, bei den Semilunarklappen auf der Kammerfläche.

9. Die elastischen Elemente des Endokards erleiden beim Neugeborenen auf den Atrioventrikular- und Semilunar-Klappen eine Unterbrechung. Die Elastika des Vorhofendokards hängt also nicht ununterbrochen mit der des Kammerendokards zusammen, ebensowenig die Elastika des Kammerendokards mit der Elastica intimae der Arterien. Beim Erwachsenen dagegen hat sich ein derartiger Zusammenhang ausgebildet.
10. Die venösen und arteriellen Faserringe sind beim Neugeborenen sehr arm, beim Erwachsenen dagegen sehr reich an elastischen Fasern.
11. Die elastischen Elemente der Aorta und Pulmonalis entspringen vollkommen unabhängig von denen des Endokards und Perikards der Herzkammern zwischen den cirkulär verlaufenden Bündeln der arteriellen Faserringe. Auch die elastischen Elemente der Adventitia entstehen selbständig und ohne Zusammenhang mit den elastischen Fasern des Kammerepikards.
12. Die elastischen Elemente der Hohlvenenwand hängen mit denen des rechten Vorhofes kontinuierlich zusammen und gehen ohne scharfe Grenze in dieselbe über während sie teilweise auch in das Myokardium zu verfolgen sind.

Zum Schlusse ist es mir eine angenehme Pflicht, Herrn Prof. Dr. Bonnet für die Anregung zur Bearbeitung des vorstehenden Themas, seine mir dabei geleistete Unterstützung, sowie für Anfertigung der Tafel meinen besten Dank zu sagen.

Litteratur.

1. Ranvier, Technisches Lehrbuch der Histologie, übersetzt von Nicati und von Wyss. 1888, pag. 523.
2. Schiefferdecker und Kossel, Gewebelehre mit besonderer Berücksichtigung des menschlichen Körpers. I. Abteil. Braunschweig 1891, pag. 331.
3. Kühne, Untersuchungen aus dem physiologischen Institut der Universität Heidelberg. I. Bd., H. 2.
4. Stirling, Leipziger Berichte 1875.
5. Kühne und Ewald, Die Verdauung als histologische Methode. Verhandlung des naturhistorischen medizinischen Vereins zu Heidelberg. I. Bd., H. 5, pag. 541.
6. Ewald, Zur Histologie und Chemie der elastischen Fasern und des Bindegewebes. Zeitschrift für Biologie, XXVI. Bd., 1889.
7. Burg, Beitrag zur mikrochemischen Analyse. Veränderung einiger Gewebe und Sekrete durch Magensaft. Inaug.-Diss. Greifswald.
8. Schwalbe, Beiträge zur Kenntnis des elastischen Gewebes. Zeitschrift für Anatomie und Entwickelungsgeschichte. II. Bd.
9. Pfeuffer, Die elastischen Fasern des Ligamentum nuchae unter der Pepsin- und Trypsinverdauung. Archiv für mikr. Anatomie, XVI. Bd., pag. 17.
10. Unna, Monatschrift für praktische Dermatologie. II. Bd., H. 7—8, 1883, pag. 218.
11. Mall, F., Das retikulierte Gewebe und seine Beziehungen zu den Bindegewebsfibrillen. Abhandlung der math.-phys. Klasse der sächsischen Gesellschaft der Wissenschaft, 44 pag., 11 Taf., 1891.
12. Kuskow, Beiträge zur Kenntnis der Entwickelung des elastischen Gewebes im Ligamentum nuchae und im Netzknorpel. Archiv für mikr. Anat., XXX. Bd., pag. 32—38, I Taf., 1877.
13. Hertwig, O., Über die Entwickelung und den Bau des elastischen Gewebes. Arch. für mikr. Anat., IX. Bd., pag. 80, Taf. VII.
14. Gerlach, L., Über Anlage und Entwickelung des elastischen Gewebes. Morphol. Jahresbuch, IV. Bd., Suppl., pag. 87, 1878.

15. v. Ebner, Über den Bau der Aortenwand etc. Rollets Untersuchungen 1870. Graz, H. 1, pag. 36.
16. v. Ebner, Sitzungsberichte der k. k. Akademie der Wissenschaften. LXXII. Bd., 1874.
17. Renaut, Recherches anatomiques sur le tissu élastique des os. Archiv de Physiol. 1875, pag. 536.
18. Schäfer, Quarterly Journal of microscopical sciences. 1878, pag. 135.
19. Baltzer, Archives de Physiologie. 1882, pag. 314.
20. Unna, Monatschrift für prakt. Dermatologie, V. Bd., Nr. 6, 1886, pag. 24.
21. Lustgarten, Wiener med. Jahrb. Neue Folge 1886.
22. Manchot, Über die Entstehung der wahren Aneurysmen. Inaug.-Diss. Strassburg 1890.
23. Zwingmann, Das elastische Gewebe der Aortenwand und seine Veränderungen bei Sklerose und Aneurysma. Inaug.-Diss. Dorpat 1891, pag. 11.
24. Martinotti, F., Un methodo simplice per la colorazione delle fibre elastiche Zeitschrift für wissenschaftliche Mikroskopie, IV. Bd., 1887, pag. 31.
25. Griesbach, ibidem, IV. Bd., 1887, pag. 442.
26. Ferria, ibidem, V. Bd., 1888, pag. 341.
27. Heller, Genese der elastischen Fasern im Netzknorpel und Nackenband. Diss., Berlin 1887 und Monatsschrift für praktische Dermatologie, XIV. Bd., 1892, pag. 217.
28. Acconci, Contribution à l'étude de l'anatomie et de la physiologie de l'uterus pendant la gestation et dans la parturation. Giornale della R. Accademia di Medicina del Torino 7—8, 1890, pag. 641.
29. Dührssen, Beitrag zur Anatomie, Physiologie und Pathologie der Portio vaginalis uteri. Arch. für Gynäkologie, XLI. Bd., 1891, pag. 259—294, 2 Taf.
30. Gallenga, Ateneo medico Parmense anno 4, fasc. 3—4.
31. Carbonelli, Giornale della R. Accademia di Med. di Torino Nr. 5, pag. 324—325, 1893.
32. Mibelli, Di un methodo simplice per la dimonstratione delle fibre elastiche della pelle. Monitore zoologico italiano I, pag. 17—22, 1890 und Giornale italiano delle malattie venere et de la pelle, fasc. 2, gingno 1893.
33. v. Kölliker, Der feinere Bau des Knochengewebes. Zeitschrift für wissenschaftliche Zoologie, XLIV. Bd., pag. 21.
34. Köppen, Zeitschrift für wissenschaftliche Mikroskopie, VI. Bd., pag. 473, 1889, VII. Bd., pag. 22—25.
35. Burci, Di un methodo rapido di colorazione delle fibre elastiche. Atti della societa Toscana dei scienze naturali. Seduta maggio 1891 und Atti del XIV Congresso dell Associazione Medica italiana, pag. 423.
36. Hansen, F.. Über Bildung und Rückbildung elastischer Fasern. Virchows Archive, CXXXVII. Bd., 1894, pag. 25—50.
37. Yunge, Arch. für Ophthalmologie, V. Bd., 1859, pag. 137.
38. v. Recklinghausen, Die Lymphgefässe und ihre Beziehungen zum Bindegewebe. Berlin 1862, pag. 59 ff.
39. Adler, Zeitschrift für rationelle Medizin. XXI. Bd., pag. 160, 1860.

40. Blaschko, Monatsschrift für praktische Dermatologie, V. Bd., 1886.
41. Lewin, Ibidem. Ergänzungsheft 1887, Nr. 1.
42. Martinotti, Carlo, De la réaction des fibres élastiques avec l'emploi du nitrate d'argent. Rapports entre le tissu musculaire et le tissu élastique. Archives italiennes de biologie Tome XI, fasc. 2, pag. 253—271, 2 Taf., 1889.
43. Martinotti, G., Le fibre nervoso del fegato et della milza etc. Giornale della R. Accademia die Medicina di Torino, 1886, fasc. 1.
44. Tartuferi, Nouvelle imprégnation métallique de la cornée. Anatomischer Anzeiger, V. Bd., 1890, Nr. 18, pag. 524.
45. Herxheimer, Ein neues Verfahren für die elastischen Fasern der Haut. Fortschritte der Medizin, IV. Jahrg., 1886, pag. 785.
46. Wolters, Beitrag zur Kenntnis der Sklerodermie. Arch. für Dermatologie und Syphilis 1892, S. A., 83 pag., 1 Taf.
47. Heidenhain, M., Über Kern und Protoplasma. Festschrift Herrn Geheimrat A. v. Kölliker zur Feier seines 50jährigen Doktorjubiläums, gewidmet vom anatomischen Institut zu Würzburg 1892, pag. 119, Fussnote.
48. Unna, Notiz, betreffend die Taenzersche Orceinfärbung elastischen Gewebes. Monatsschrift für praktische Dermatologie, XII. Bd., 1891, pag. 394—396.
49. Unna, Zur Kenntnis des elastischen Gewebes der Haut. Dermatologische Studien, H. III, 1887, pag. 60.
50. Zenthöfer, Topographie des elastischen Gewebes in der Haut des Erwachsenen. Dermatologische Studien, H. XIV, 1892.
51. Sederholm, Verhandlungen des biologischen Vereines in Stockholm. III. Bd., H. 8, 1891, pag. 155.
52. Behrens, Zur Kenntnis des subepithelialen elastischen Netzes der menschlichen Haut. Inaug.-Diss., Rostock 1892.
53. Sechi, Gazetta delli Ospitali 1893, Nr. 68, pag. 714.
54. Baiardi, Zur vergleichenden Histologie der Iris. Gazetta medica di Torino 1893, Nr. 37.
55. Sperino, Sulla dispositione dell tessuto elastico nel' letto ungueale. Giornale della Reale Accademia di medicina di Torino. Vol. XLI., fasc. 8—12.
56. Kölliker, Handbuch der Gewebelehre des Menschen. 5. Aufl., 1867, pag. 575.
57. Henle, Handbuch der Gefässlehre des Menschen. 2. Aufl., 1876.
58. Toldt, Handbuch der Geweblehre. 2. Aufl., 1894.
58a. Langer-Toldt, Lehrbuch der systematischen und topographischen Anatomie. 5. Aufl., 1892, pag. 446.
59. Ranvier, Technisches Lehrbuch der Histologie, übersetzt von Nicati und Wyss, 1888.
60. Klein, Grundzüge der Histologie. Deutsche Ausgabe, bearbeitet von Dr. A. Kollmann, 2. Aufl., 1890.
61. Schäfer, Histologie für Studierende nach der zweiten englischen Auflage; übersetzt von W. Krause, 1889.
62. Stöhr, Lehrbuch der Histologie. 6. Aufl., 1894.
63. Böhm und Davidoff, Lehrbuch der Histologie des Menschen etc. 1895.
64. Schweigger-Seydel in Strickers Handbuch der Lehre von den Geweben, 1871, I. Bd., pag. 182.

65. Schenk, Grundriss der normalen Histologie des Menschen für Ärzte und Studierende. 1885.
66. Luschka, Virchows Archiv. IV. Bd., pag. 171, 1852.
67. Luschka, Die Struktur der halbmondförmigen Klappen des Herzens. Arch. für physiologische Heilkunde. Jahrgang 1856. pag. 537.
68. Retterer und Robin, Sur la distribution des fibres élastiques dans les parois artérielles et veineuses. Robin und Pouchet. Journal de l'anatomie etc., pag. 116—139, 1884.
69. Joseph, Über die Ringe und Klappen des menschlichen Herzens. Virchows Archiv für pathologische Anatomie und Physiologie. XIV. Bd., pag. 244, 1858. Enthält auch die ältere Litteratur über die Klappenapparate des Herzens.
70. Benda und Paula Günther, Histologischer Handatlas. Leipzig und Wien. Franz Deutike 1895.
71. Hauschka, Wiener Wochenschrift 1885, Nr. 9.

Erklärung der Abbildungen auf Tafel III/IV.

A = Adventitia.
BF = Bulbusfläche der Semilunarklappen.
AF = Annulus fibrosus.
E = Endokard der Atrioventricular-Klappe.
EK = Endokard der Kammerfläche der Klappen.
En = Endokard der Vorhöfe.
Ep = Epikard
I = Intima.
KE = Kammerendokard
Klp = Klappenplatte.
L = Lichtung der V. cava sup.
M = Myokard des Vorhofes.
M_1 = Myokard der Kammer.
Me = Media.
P = Perikard.
S = Sehnenfaden.

Die Schnitte sind durch das mit seiner Längsachse senkrecht auf die Herzspitze gestellte Herz, nicht durch das Herz, wie es in situ liegt, angefertigt zu denken.

Fig. 1. Meridionalschnitt durch die rechte Vorkammerwand, den Atrioventrikularring mit Klappeninsertion und den benachbarten Teil der rechten Kammer zeigt die elastischen Elemente dieser Teile soweit sie dem Endokard, dem Ringe und der Klappe angehören. Von unten inseriert ein Sehnenfaden an der Kammerfläche der Klappe. V $\frac{150}{1}$.

Fig. 2. Transversalschnitt durch einen Teil der Wand des rechten Vorhofes. Elastische Elemente des Endokards und Perikards zum Teile allein mit Bindegewebsbündeln den Abschluss der Buchten bildend. V. $\frac{150}{1}$.

Fig. 3. Meridionalschnitt durch die Wand des linken Vorhofes. Elastische Elemente im Endokard desselben. V. $\frac{200}{1}$.

Fig. 4. Meridionalschnitt durch den rechten Vorhof. Elastische Elemente im Endokard. V. $\frac{200}{1}$.

Fig. 5. Schnitt durch das Septum membranaceum parallel der Herzachse. Elastische Fasern des Endokards der linken Herzkammer. V. $\frac{200}{1}$. Die Fibroelastika dieser Region ist etwa 4mal so dick wie an anderen Stellen des Kammerendokards.

Fig. 6. Eine im Myokard des linken Ventrikels verlaufende kleine Arterie im Querschnitt mit ihren elastischen Elementen. V. $\frac{300}{1}$.

Fig. 7. Schnitt durch die Mündung der Vena cava superior in den rechten Vorhof parallel der Gefässachse. V. ca. $\frac{80}{1}$.

Fig. 8. Schnitt durch den Ursprung der Arteria pulmonalis nebst zugehörigem Faserring parallel zur Längsachse des Gefässes. V. $\frac{70}{1}$.

Fig. 9. Schnitt senkrecht auf die Fläche einer Pulmonalklappe vom Neugeborenen. V. $\frac{150}{1}$. Die Schnittfläche über Klp entspricht dem Insertionsrande der Klappe.

Fig. 10. Schnitt senkrecht auf die Fläche einer Pulmonalklappe vom Erwachsenen. V. $\frac{250}{1}$.

Fig. 11. Querschnitt durch die Art. lienalis vom Neugeborenen. V. $\frac{75}{1}$.

Fig. 12. Querschnitt durch die Vena lienalis vom Neugeborenen. V. $\frac{75}{1}$.

Sämtliche Präparate sind mit Orcein tingiert und entstammen mit Ausnahme der Figur 10 dem Neugeborenen.

Aus dem Anatomischen Institut in Giessen.

DAS
ELASTISCHE GEWEBE DES PERIOSTS
UND
DER KNOCHEN.

VON

Dr. med. KARL SCHULZ.

Mit 8 Figuren auf Tafel V/VI.

Trotz vieler und zum Teil klassischer Arbeiten über den feineren Bau des Knochens stösst man beim Durchblättern der einschlägigen Arbeiten von Sharpey (1), Müller (2), Gegenbaur (3), v. Ebner (4), v. Kölliker (5), Rollet (6), Schäffer (7) und anderen doch noch auf Punkte, die bei der von Tag zu Tag sich vervollkommenden Technik einer Bestätigung oder Revision bedürftig sind.

Der Umstand, dass das Vorkommen elastischer Fasern im Röhrenknochen des Erwachsenen zuerst von H. Müller (2) verzeichnet, dann von v. Ebner (4) und v. Kölliker (5), ebenso wie von E. A. Schäffer (7) bestätigt worden ist, während das Vorkommen elastischer Elemente im Knochen des Neugeborenen einstimmig verneint wird, fordert umsomehr zu einer systematischen Untersuchung in dieser Richtung auf, als wir in dem durch Tänzer-Unna in die histologische Technik eingeführten Orcein-Farbstoff ein Reagenz auf elastisches Gewebe kennen gelernt haben, von welchem jeder, der sich desselben bedient hat, zugeben muss, dass es alle die bisherigen, bekannten Methoden zum Nachweis elastischer Fasern, wie die Anwendung von Essigsäure, Kalilauge, Pikrokarmin, Fuchsin, Magenta und Safranin etc. etc. weit übertrifft.

Das Studium der Litteratur, welche das Vorkommen elastischer Elemente im Knochen behandelt, ergiebt folgendes.

Die älteste Arbeit, in der überhaupt die elastischen Fasern im Knochen erwähnt werden, ist die von Heinrich Müller (2): „Über Sharpeys durchbohrende Fasern im Knochen."

Dieser Autor erkannte einen Teil der bis dahin als Sharpeys Fasern beschriebenen Gebilde als aus elastischen Elementen bestehend. Zum Nachweise derselben bediente er sich der Essigsäure, der Salpetersäure und des kaustischen Kalis. Müller fand diese elastischen Fasern in frischen und in macerierten Knochen, die er mit obigen Reagentien behandelte, und giebt, ohne sich über die genauere Lage der Fasern auszulassen an, dass dieselben eigentümlich gewunden verlaufen, sich teilen, unter einander anastomosieren und manchmal sogar kleine Maschennetze bilden. Es gelang ihm auch, an ganz frischen Präparaten den Zusammenhang dieser elastischen Fasern mit denen des Periostes nachzuweisen. An manchen seiner Objekte machten die elastischen Fasern nur die Achse von Sharpeyschen Fasern aus.

Nach ihm beschreibt zuerst Gegenbaur (3), indem er auf diese eben citierten Angaben Müllers zurückkommt, wieder die elastischen Fasern, glaubt aber, wie er selbst angiebt, ohne eingehendere Untersuchungen gemacht zu haben, der Ansicht Müllers nicht völlig beipflichten zu können, da er nach seinen Versuchen allerdings eine gewisse Widerstandsfähigkeit der betreffenden Fasern gegen Säuren und Alkalien fand, jedoch nicht in dem Grade, wie bei elastischen Fasern. Dabei betont Gegenbaur aber ausdrücklich, dass er seine Versuche den Angaben Müllers nicht entgegenstellen will.

Acht Jahre nach dem Erscheinen dieser Arbeit hat dann v. Ebner (4) in seiner Monographie „Über den feineren Bau der Knochensubstanz" eingehender die elastischen Fasern des Knochens behandelt. Er zeigte, dass durch Erwärmung mit Natronlauge bis zum Kochen auf dem Objektträger, wodurch die Sharpeyschen Fasern samt Knochenlamellen und Knochen-


1
M
2
3
4
Fe
K
6
7
8

körperchen verschwinden, wirkliche elastische Fasern im Knochen nachzuweisen sind. Nach ihm finden sich dieselben als ein ziemlich dichtes Netzwerk in den Knochenschichten dicht unter dem Periost und weniger zahlreich in den Haversschen Lamellen. Die Fasern haben durchaus einen Verlauf, der der Längsrichtung des Knochens parallel ist, nur in der oberflächlichsten Schicht biegen sie direkt ins Periost um. Um sich nun über die genauere Lage der elastischen Fasern, die ja durch die Kochmethode mit Natronlauge nicht sicher zu bestimmen war, zu vergewissern, färbte er Schnitte 24—28 Stunden lang in einer sehr verdünnten Fuchsinlösung, die, wie er bei einer früheren Arbeit über den feineren Bau der Aorta sich überzeugt hatte, ein untrügliches Mittel zur Erkennung von elastischen Fasern sei. Und so fand er auch, dass die elastischen Fasern sich von dem sonst schwach rötlich gefärbten Knochengewebe durch intensiv rote Färbung abheben. Hierdurch sieht er seinen obigen Befund vollständig bewiesen, nämlich, dass elastische Fasern in grosser Anzahl unter der Oberfläche, weniger zahlreich aber, und hier nicht immer, an den inneren Lamellen der Röhrenknochen vorhanden sind. Dabei betont v. Ebner, im Gegensatz zu H. Müller, dass die Sharpeyschen Fasern nicht als elastische Fasern angesehen werden dürfen.

Die elastischen Fasern konnte v. Ebner nur im Knochen Erwachsener und auch hier nur an Röhrenknochen (Tibia, Phalangen), nicht an den platten Schädelknochen nachweisen. Im jugendlichen Knochen gelang es ihm niemals, elastische Elemente aufzufinden.

In demselben Jahre erschienen die Recherches anatomiques sur le tissue élastique des os von J. Rénaut (8). Dieser Forscher glaubte auf Grund des Befundes, dass in homologen Stücken von langen Knochen ein und desselben Säugetieres nicht immer elastische Fasern zu finden waren, annehmen zu müssen, dass der Säugetierknochen kein geeignetes Objekt für

die Untersuchung auf elastische Fasern seien, und fand dann in den langen Knochen der Vögel, von denen er Huhn und Truthahn benutzte, ein geeignetes Objekt.

Er entkalkte die Knochen mit Pikrinsäure, färbte sie mit ammoniakalischem Pikrokarmin und fand dann, dass bei dunkelroter Färbung der Knochenkörperchen und blassrosenroter Färbung der übrigen Knochensubstanz sich die elastischen Fasern lebhaft gelb glänzend färbten. Er sah so, dass die elastischen Fasern in der Längsrichtung des Knochens verlaufen und besonders reichlich in einer 1—2 mm dicken peripheren Zone entwickelt sind. Besonders deutlich gelang diese Färbung an Längsschnitten und konnte noch deutlicher gemacht werden dadurch, dass er die Präparate in Glycerin einlegte, dem er Essigsäure oder 1 % Ameisensäure zusetzte, wodurch die Fasern in ihrer ganzen Länge lebhafter gelb gefärbt und sehr stark lichtbrechend erschienen. Setzte Rénaut den Präparaten 40 % Pottasche zu, so wurden diese Fasern zum Zeichen ihrer elastischen Eigenschaft nicht zerstört. Bei genauerer Betrachtung kam er zu dem Resultat, dass die elastischen Fasern die dickeren längsverlaufenden Sharpeyschen Fasern nach Art eines Netzes umspinnen, indem sie häufig unter einander anastomosieren und sich teilen. Des weiteren gelang es Rénaut, diese Fasern in Knochen, die er langsam entkalkt hatte, durch Zerzupfen mit Nadeln zu isolieren, und sie nach optischen und mikrochemischen Reaktionen mit aller Bestimmtheit als elastische anzusprechen.

E. A. Schäffer (7) giebt in seiner Arbeit: „Notes on the structure and developement of osseous tissue“ eine andere Methode an, die elastischen Fasern des Knochens in situ darzustellen. Er färbte Schnitte von entkalktem Knochen in einer dünnen Lösung von Magentarot in Glycerin und Wasser, wobei er die Verdunstung des Wassers verhindern musste, da konzentriertes Glycerin die Färbung wieder auflöst. Eine Färbung mit alkoholischer Magentalösung erwies sich als erfolglos.

Färbte er nach der oben angegebenen Methode, so fand er, dass sich die elastischen Fasern durch ihre dunkelrote Farbe von dem übrigen, rosaroten Gewebe gut abhoben, wodurch er sich leicht über ihre Lage informieren konnte. Er sah, dass sie an Zahl nach verschiedenen Orten beträchtlich wechselten, und in manchen Schnitten gar nicht zu finden waren; dass sie bald einzeln, bald in Gruppen verliefen, dass sie die äusseren Grund- und die Interstitiallamellen durchbohrten niemals aber die Haversschen Lamellen und dass sie oft mit denen des Periostes in Verbindung standen. Wie die elastischen Fasern des Bindegewebes häufig sich untereinander verbinden, so fand er, dass auch die des Knochens häufig anastomosieren und Netze bilden. Sie verlaufen jedoch nicht, wie diese, immer gerade, sondern manchmal auch wellig, oft ganz irregulär, eigenartig gewunden und gedreht.

Die neueste und meines Wissens letzte Arbeit über Knochenbau, in welcher die elastischen Fasern abgehandelt werden, ist die von v. Kölliker (5): „Der feinere Bau des Knochengewebes.“ Dieser Forscher brachte die elastischen Elemente des Knochens zur Ansicht, indem er Schnitte von entkalkten Knochen mit Essigsäure, Oxalsäure und Salzsäure behandelte, wodurch es ihm leicht gelang, wahre elastische Fasern von den nicht aufquellenden bindegewebigen Sharpeyschen Fasern zu unterscheiden. Ferner zerstörte er die Schnitte mit konzentriertem Kali oder Natron kaust. in der Kälte und isolierte so leicht die elastischen Fasern. Endlich färbte er die Schnitte mit Fuchsin, wie v. Ebner, und mit Safranin, dessen spezifische Reaktion auf elastische Elemente von Stöhr, Schultze und einer Reihe anderer Autoren angegeben ist. Unter Benützung aller dieser Untersuchungsmethoden fand er:

a) die elastischen Fasern sind konstante Bestandteile der äusseren Grundlamellen, dringen bis in die innersten Teile

desselben hinein und finden sich auch in verschiedenen Tiefen in den interstitiellen Lamellen.

b) Ein bedeutender Teil dieser elastischen Fasern liegt in bindegewebigen Sharpeyschen Fasern, bildet einen Bestandteil derselben und verläuft mit ihnen longitudinal schief und quer, doch enthalten bei weitem nicht alle Sharpeyschen Fasern elastische Elemente.

c) Andere dieser Elemente verlaufen selbständig für sich und begleiten namentlich die perforierenden Volkmannschen, von keinen Lamellen begrenzten Gefässkanäle der Grundlamellen oft in dichten Zügen dieselben umgebend. Elastische Sharpeysche Fasern finden sich, so viel ermittelt werden konnte, auch sonst in den Grundlamellen, doch war es in vielen Fällen sehr schwer zu bestimmen, ob dieselben für sich allein oder mit bindegewebigen Elementen zusammen verlaufen.

d) In Haversschen Lamellensystemen wollte es v. Kölliker nicht gelingen, elastische Fasern zu finden. Allerdings gleicht die die Haversschen Kanäle zunächst auskleidende Knochenschicht, die, wie wir oben sahen, in Salzsäure sich isoliert, aber bei langem Kochen im Wasser sich auflöst in ihrem Aussehen manchmal einem zarten elastischen Netze, doch glückte es nicht, wirkliche elastische Fäserchen in derselben nachzuweisen.

Ebenso wie hier äussert sich v. Kölliker auch in seinem Handbuch der Gewebelehre des Menschen, VI. Aufl.

Die mir zugänglichen gebräuchlichen Lehrbücher der Histologie erwähnen die elastischen Fasern im Knochen entweder gar nicht oder berühren sie nur ganz kurz. Stöhr (9), von Langer-Toldt (10), Gegenbaur (11) erwähnen elastische Fasern im Knochen gar nicht, Rauber (12) sagt anschliessend an die Sharpeyschen Fasern: Sie (die Sharpeyschen Fasern)

dringen in die äusseren Grund- und die anstossenden Schaltlamellen und verlaufen nach den verschiedensten Richtungen, enthalten auch oft elastische Fasern.

Überblicken wir die Mitteilungen der einzelnen Autoren, so können wir, wenn wir von der Arbeit Rénaut's absehen, der ja nur Vogelknochen untersucht hat, konstatieren, dass alle Forscher im menschlichen Knochen elastische Fasern gefunden haben. Auch haben sie alle nur in den äusseren Grundlamellen gesehen, höchstens ganz vereinzelt in dem tiefer liegenden Knochengewebe. Nach Kölliker liegen diese Fasern teils in Sharpeyschen Fasern, teils in Volkmannschen Kanälchen, teils aber verlaufen sie für sich allein. E. A. Schäffer beschreibt die elastischen Fasern ganz irregulär verlaufend, eigentümlich wellig, untereinander Netze bildend. v. Ebner macht über den Verlauf der Fasern keine spezielleren Angaben.

Während Schäffer darüber keine Auskunft giebt, an welchen Knochen er die elastischen Fasern gesehen hat, betonen v. Ebner und v. Kölliker übereinstimmend, dass sie die elastischen Fasern nur an Röhrenknochen Erwachsener, nie aber an platten, besonders nicht an Schädelknochen und nie an jungen Knochen gefunden haben.

Eine systematische Untersuchung der letzteren mit Orcein versprach somit definitiven Aufschluss über deren wirkliches Fehlen oder Vorhandensein.

Die Erörterung des Vorkommens elastischer Fasern im Knochen erwies sich nun, wenn ich sicher gehen wollte, sehr bald abhängig von der Erörterung einer Vorfrage, nämlich der nach dem Vorkommen und der Anordnung der elastischen Elemente im Periost und mit dieser im Zusammenhang ergab sich die weitere Frage nach dem feineren Bau des Periostes.

I. Periost.

Bei Durcharbeitung der einschlägigen Litteratur ergab sich mir bald die auffallende Thatsache, dass der feinere Bau des Periostes in den letzten Jahren kaum mehr Gegenstand eingehender Untersuchungen gewesen ist.

Abgesehen von meiner Litteraturangabe erhellt dies wohl am klarsten daraus, dass ein so genauer und gewissenhafter Forscher, wie v. Kölliker, in seinem Handbuch der Gewebelehre VI. Auflage wörtlich seine 23 Jahre vorher in der V. Auflage gegebene Schilderung wiederholt, ohne neuere histologische Arbeiten über die Beinhaut verzeichnen zu können.

Eine Umschau in den gebräuchlichen umfangreicheren Lehrbüchern der Histologie und in solchen, welche als Grundrisse vielfach nicht viel mehr als die histologische Nomenklatur, illustriert durch sehr zweifelhafte Abbildungen aufzuführen für nötig halten, ergab eine ebenso spärliche Ausbeute, wie die Durchsicht anatomischer Lehr- und Handbücher.

Ein Teil der Autoren wiederholt ohne eigene Untersuchungen einfach die Angaben früherer Untersucher.

Trotz dieser scheinbar vielfachen Übereinstimmung ergaben sich aber auch eine Menge von Widersprüchen, insoferne manche Autoren nicht einmal über die Schichten des Periostes einer Meinung sind.

Alle Forscher geben an, dass die Beinhaut aus zwei Schichten besteht. Aber über die Dicke und Ausbreitung der einzelnen Schichten, sowie über deren Bezeichnung gehen die Angaben sehr auseinander. Noch mehr aber vermissen wir Übereinstimmung bezüglich des feineren Baues dieser wichtigen Membran. Die einen Autoren, wie Ranvier, v. Kölliker (5a), Schäffer und Thane (14), Stöhr (9) Schäffer-Krause (15), Rawitz (16), Bannwarth (17), Hyrtl (18), teilen das Periost in

eine äussere fibröse und eine innere elastische Schicht, die andern, wie Rauber (12), Schiefferdecker und Kossel (19), Klein (20) in eine äussere fibröse und innere weiche oder generative, wobei einige dieser angeführten Autoren, wie Kölliker, Schäffer-Krause, Schäffer und Thane, Klein, Rauber, als einen Teil der inneren Schicht noch die Osteoblasten-Schicht beschreiben.

Am meisten in die Augen springen aber die differierenden Angaben der einzelnen Autoren über das Vorhandensein, die Menge, die Lage und Anordnung der elastischen Fasern.

Ranvier (13) findet die elastischen Fasern in der inneren und äusseren Schicht, dabei sagt er einmal, dass sie nur längs verlaufen, ein andermal, dass sie ein engmaschiges Netz bilden, so besonders in der inneren Schicht. Dies ist gewiss ein Widerspruch, über den auch die Abbildung, die Ranvier giebt, keinen Aufschluss darbietet, da in ihr elastische Fasern überhaupt nicht erkennbar sind.

Im Gegensatz zu Ranvier giebt v. Kölliker an, dass die elastischen Fasern in dichten und in mehreren Lagen liegenden Netzen nur in der inneren Schicht vorkommen. Über die Menge dieser Fasern, die er als solche feinerer Art bezeichnet, macht Kölliker keine genaueren Angaben.

Die Herausgeber von Quain's elements of anatomy, die, wie kein anderer Autor, genauere histologische Details über den Verlauf von Nerven, Blutgefässen und Lympfbahnen der Beinhaut geben, machen über die elastischen Fasern nur die Notiz, dass sie zahlreich in der inneren Schicht vorkommen. Über den Verlauf und die Stärke der elastischen Fasern geben sie ebensowenig Auskunft, wie Stöhr, der ebenfalls nur das zahlreiche Vorkommen in der inneren Schicht betont.

Während in der Histologie von Schäffer-Krause, bei Toldt und bei Rawitz sich die gleichen Angaben finden, verlaufen elastische Fasern nach Bannwarth in der äusseren Schicht.

Schenk (22), schildert das gesamte Periost als aus teils bindegewebigen, teils elastischen Fasern bestehend, findet dieselben demnach überall.

Schiefferdecker und Kossel beschreiben elastische Fasern in beiden Schichten, in der inneren zwar zahlreicher und von feinerem Kaliber wie in der äusseren Schicht.

Klein erwähnt die elastischen Fasern gar nicht.

Während dann Hyrtl wieder, wie v. Kölliker, die elastischen Fasern nur in der inneren Schicht netzförmig angeordnet vorfindet, giebt Rauber in Übereinstimmung mit Ranvier an, dass die elastischen Fasern in beiden Schichten vorkommen, und zwar reichlicher in der inneren Schicht.

Über Anordnung und Stärke der Fasern giebt er jedoch keine Andeutungen.

Der Vollständigkeit halber sei hier noch erwähnt, dass, ebensowenig wie die gebräuchlichen Lehrbücher der Anatomie, wie Pansch (23), v. Langer-Toldt (10), Gegenbaur u. a. sich mit dem feineren Bau das Periostes beschäftigen, das neueste Lehrbuch der Histologie von Böhm und Davidoff (24), das sich unter anderem auch durch seine ausführliche Litteraturübersicht auszeichnet, berührt den feineren Bau des Periostes gar nicht und spricht vom Periost nur als von einer bindegewebigen Haut.

Es findet sich zwar bei Schilderung der Osteogenese des Periostes vom Schafembryo eine gute Abbildung, die wohl eine zweifache Schichtung und eine Osteoblastenlage erkennen lässt, über Lage, Verlauf und Zahl der elastischen Fasern aber keine Auskunft giebt.

Ebenso wenig geben die Abbildungen in dem neuesten Handatlas von Benda und Günther (25), auf Tafel VII in Figur 1 und 3 vom Längs- und Querschnitt eines Femur von einem sechsmonatlichen menschlichen Fötus ein allzu deut-

liches Bild vom Bau der Beinhaut, auch lassen sie insbesondere die elastischen Fasern nicht erkennen.

Überhaupt sei hier festgestellt, dass in allen citierten Lehr- und Handbüchern sich keine Abbildung findet, welche auch nur einigermassen den feineren Bau des Periostes richtig wiedergiebt.

Ich will nun, bevor ich meine Resultate mitteile, die von mir eingeschlagene Untersuchungsmethode angeben.

Untersucht wurden Exemplare sämtlicher Knochenarten eines ausgetragenen männlichen menschlichen Fötus, der wenige Stunden post partum zur Verfügung stand; ferner von erwachsenen Knochen des Humerus und des Os parietale. Um die durch Zerschneiden, Zersägen etc. leicht vorkommenden Verschiebungen in der feineren Struktur zu vermeiden, wurden die einzelnen Knochen als Ganzes in gewöhnlichem Alkohol fixiert und dann entkalkt.

Als Entkalkungsmethode wurde das allerdings etwas langwierige (in unserem Falle fast sechs Wochen) dauernde, von v. Ebner angegebene Verfahren gewählt. Demgemäss wurden die Knochen in folgende Mischung gebracht: eine kaltgesättigte Kochsalzlösung wurde mit dem doppelten Volumen Wasser verdünnt und 2% Salzsäure zugesetzt. In dieser Lösung, der täglich etwas Salzsäure zugegeben wurde, blieben die Knochen liegen, bis sie biegsam geworden waren. Dann wurden sie in einer zur Hälfte gesättigten Kochsalzlösung ausgewaschen und durch Zusatz von Salmiak allmählich neutralisiert. Die Knochen wurden dann zerkleinert, in Alkohol gehärtet, in Celloidin eingebettet und dann in Schnitte von 15—20—25 μ zerlegt. Hierauf wurden die Schnitte in Orcein etwa drei Tage lang gefärbt.

Es wurde die von Hansen (26) angegebene Mischung benutzt, indem von den gleich anzugebenden zwei Lösungen gleiche Teile zusammengeschüttet wurden.

Lösung I	Lösung II
Orcein 0,1	Acidum mur. 0,1
95% Alkohol 20,0	95% Alkohol 20,0
Aqua destillata 20,0.	Aqua dest. 5,0.

Dann wurden die Schnitte, abweichend von Hansen, in der zweiten Lösung entfärbt, in destilliertem Wasser entsäuert, in absolutem Alkohol entwässert, in Oleum Origani verbracht und von hier in Kanadabalsam aufgelegt.

Es wurde aber auch die in neuester Zeit von Unna (27) angegebene Schnellfärbung mit Orcein angewandt und mit dieser die gleichen Resultate, wie mit obiger Färbung erzielt. Nach dieser Methode wurden Schnitte in einer Lösung von Orcein 1,0, Acid. mur. 1,0, Alcohol absol. 100,0 10—15 Minuten lang bei einer Temperatur von einigen 30° C. gefärbt, in Spiritus dilutus abgewaschen und dann mit Wasser, Alkohol absol. Oel, Kanadabalsam ebenso behandelt, wie obige Schnitte.

Einzelne Schnitte wurden noch mit Hämatoxylin nachgefärbt, andere nur mit Hämatoxylin und Eosin tingiert.

Durch die Orceinfärbung ergab sich eine präcise Färbung der elastischen Elemente allein. Tief schwarzrot oder braunschwarz heben sich diese von der farblosen oder nur schwach gefärbten Grundlage ab. Durch die Doppelfärbung mit Orcein und Hämatoxylin gelang es die topographischen Beziehungen der elastischen Elemente zu den übrigen Komponenten des Periostes und seiner Umgebung (Muskel, Sehnen, Bindegewebe etc.) und zum Knochen mit voller Schärfe darzustellen.

1. Periost des Neugeborenen.

Das Ergebnis meiner Untersuchung erwies sich als ein für die verschiedenen Knochen des Neugeborenen im Prinzip gleiches. Durchweg liessen sich drei Schichten, namentlich schön

an Röhrenknochen, auseinanderhalten, die ich als 1. Adventia, 2. Fibro-Elastica und 3. mit Strelzstoff (28) als osteoblastische Schicht des Periosts unterscheiden und beschreiben will. Die Verhältnisse an den Schädelknochen sollen später berücksichtigt werden. Zur Schilderung des feineren Baues der Beinhaut vom Neugeborenen mag zunächst ein Röhrenknochen z. B. Humerus, Tibia oder Metatarsus dienen. Fig. 1.

Auf Querschnitten lassen sich die drei erwähnten Schichten mit aller Schärfe unterscheiden.

1. Adventitia.

Die Adventitia ist ähnlich, wie bei grösseren Blutgefässen, einmal Verheftungsmittel des Periostes mit der Umgebung und scheint von vielen Autoren bei ihren Untersuchungen entweder abpräpariert oder nicht genügend als ein Teil der Beinhaut gewürdigt worden zu sein; daher die Differenzen über Zahl und Anordnung der Schichten des Periosts. Als zum Periost gehörig erweist sich diese Lage durch ihren reichen Gehalt an in die Beinhaut eindringenden Blutgefässen und Nerven. Histologisch besteht sie aus fibrösem, für ein ganz junges Individuum auffallend kern- und zellenarmem, ziemlich derbem Bindegewebe, das sich gegen das interstitielle Bindegewebe benachbarter Muskulatur hin auflockert und allmählich den Bau des interstitiellen Gewebes annimmt.

In diesen gelockerten, streng genommen nicht mehr zur Adventitia gehörigen Schichten finden sich nicht gerade zahlreiche meist sehr stark geschlängelte elastische Fasern von feinem bis zu ziemlich grobem Kaliber, wie wir solche ja im interstitiellen Bindegewebe der verschiedenen Organe, speziell der Muskeln zu finden gewohnt sind. Eine bestimmte Anordnung derselben macht sich nicht bemerklich.

In der eigentlichen Adventitia selbst wird das elastische Gewebe bedeutend spärlicher; man findet ganze Stellen auf

Querschnitten, welche kaum eine elastische Faser enthalten. Andere Stellen dagegen erweisen sich reicher, manche sogar sehr reich an elastischen Elementen, die in letzterem Falle auch immer eine bestimmte Verlaufsrichtung erkennen lassen und, wie genauere Untersuchung zeigt, einem in die Beinhaut ausstrahlenden Bande, einer Sehne oder Fascien zugehören. Das thatsächliche Bild erhält man nur auf weiteren Querschnitten durch den ganzen Knochen samt seiner Umgebung. Die Untersuchung einzelner Stellen würde zu irrtümlichen Verallgemeinerungen führen.

Reichliche, dem Kaliber nach sehr wechselnde Querschnitte von Blutgefässen, sowie Querschnitte von wechselnd starken Nervenbündeln vervollkommnen das Bild. An Stellen, wo Sehnen in die Adventitia auslaufen, zeigt diese einen besonders aus derben, schwach wellig und parallel verlaufenden Faserbündeln bestehenden Bau, der vielfach eine deutliche lamelläre Schichtung erkennen lässt. An manchen Stellen findet man in der Adventitia selbst oder von ihr in die Nachbarschaft übergehend mehr oder weniger ausgiebige Einlagerungen von Fettgewebe.

2. Fibro-Elästica (Fig. 1 und 2).

Diese Schichte markiert sich an Orceinpräparaten sowohl gegen die osteoblastische Schicht, als gegen die Adventitia zu als äusserst scharf begrenzt, vor allem durch ihren enormen und auffallenden Reichtum an elastischen Fasern. Durch deren Gesamtheit fällt sie an Orceinpräparaten den übrigen Schichten gegenüber schon bei schwacher Vergrösserung als braunrot gefärbte Lage auf.

Sie besteht aus im wesentlichen längs verlaufenden ziemlich gleich dicken fibrösen Bündeln und kennzeichnet sich

der Adventitia gegenüber durch eine auffallende Gefässarmut, insoferne sie fast nur von Gefässen durchsetzt wird, welche von der Adventitia in den Knochen verlaufen. Bei starker Vergrösserung tritt deutlich hervor, dass die fibrösen Faserbündel im wesentlichen äusserlich von einer Unmenge von elastischen Fasern umhüllt werden. Im Innern der Bündel findet man nur ganz vereinzelte und verhältnismässig feine elastische Faserquerschnitte. Ein Teil der elastischen Fasern der Fibro-Elastica entstammt Sehnenansätzen und es lässt sich nachweisen, dass die unter mehr oder weniger spitzem Winkel an das Periost herantretenden Sehnenbündel sich der Hauptsache nach in dieser Schichte verlieren. Die Menge des elastischen Gewebes, welches zusammen genommen, etwa mindestens ein Dritteil der Dicke der gesamten Fibro-Elastica ausmachen würde, ist an einem so wenig biegsamen Organe, wie es der Knochen im allgemeinen ist, und speziell an dem noch gar nicht in voller Funktion begriffenen Knochen des Neugeborenen ganz besonders auffallend. Weitere Bemerkungen hierüber behalten wir uns für den Schluss unserer Abhandlung vor. Während sich immerhin ein gewisser Zusammenhang der elastischen Elemente der Fibro-Elastica mit den spärlichen elastischen Fasern der Adventitia und dem elastischen Gewebe der in die Beinhaut ausstrahlenden Sehnen ergiebt, ist die Grenze der Fibro-Elastica gegen die osteoblastische Schicht eine auffallend scharfe. Nicht eine einzige elastische Faser tritt in die letztere ein.

Die fibrösen Bündel enthalten selbst beim Neugeborenen auffallender Weise nur äusserst selten Kerne.

Bei einem so jugendlichen Gewebe wäre ein bedeutender Kernreichtum um so mehr zu erwarten, als ja die Sehnenbündel desselben Individuums ziemlich kern- und zellenreich sind.

Zwischen den Faserbündeln findet sich ein spärliches lockeres, zellenreicheres und teilweise mit der osteoblastischen Schicht zusammenhängendes Bindegewebe, mit welcher sie im Bau im wesentlichen übereinstimmt. Der Verlauf der elastischen Fasern ist im Querschnitt fast ausschliesslich, entsprechend dem Verlaufe der weitaus meisten fibrösen Bündel, zur Längsachse des Knochens parallel. Abweichungen können durch Sehnenansätze bedingt sein. Die feinere Anordnung der elastischen Fasern untereinander soll am Längsschnitt geschildert werden. Bei der kompakten Anordnung der die Fibro-Elastica aufbauenden Elemente finden sich in derselben niemals Fettzellen. Beim Zerzupfen gelingt es nicht gerade schwer die einzelnen von elastischen Fasern umflochtenen Bündel zu trennen und auf weitere Strecken isoliert zur Darstellung zu bringen.

3. Die osteoblastische Schicht.

Die osteoblastische Schicht, osteogene Schicht, couche osteogène (Ollier), Proliferationsschicht (Virchow), Cambiumschicht (Billroth) lässt deutlich eine Sonderung in zwei Lagen erkennen: nämlich eine lockere bindegewebige Schichte und die Osteoblastenschicht im engeren Sinne. Sie ist wesentlich dünner, als die Fibro-Elastica, und beträgt durchschnittlich etwa $^1/_4$—$^1/_5$ derselben; an manchen Stellen jedoch kann sich diese Dicke bis auf etwa $^1/_3$ der Fibro-Elastica erhöhen.

An Orceinpräparaten vollkommen farblos, ist sie auch an den bestgelungenen Präparaten von Knochen des Neugeborenen ausgezeichnet durch den vollständigen Mangel jeden elastischen Elementes. Wir finden sogar in Übereinstimmung mit v. Ebner, dass an der Eintrittsstelle Sharpeyscher Fasern das elastische Gewebe der Fibro-Elastica vielfach vollständig unterbrochen erscheint. Die elastischen Fasern weichen zur

Seite der abgehenden Sharpeyschen Fasern auseinander oder umflechten diese nur äusserlich. Nur in der Adventitia der bei ihrem Eintritt in den Knochen die osteoblastische Schicht passierenden Blutgefässe findet sich sehr spärliches elastisches Gewebe, das aber nach kurzem Verlaufe nicht mehr zu erkennen ist.

Die osteoblastische Schicht besteht einmal aus zahlreichen ziemlich grob granulierten, sich in Hämatoxylin intensiv färbenden, wechselnd gestalteten, vorwiegend spindelförmigen Zellen, welche in eine weiche, feinfaserige Grundsubstanz eingelagert sind. Gegen den Knochen zu bilden dieselben dann das von jeder perichondralen Verknöcherung bekannte Bild: eine Schichte epithelähnlicher, dem Knochen aufsitzender Zellen, die aber hier beim Neugeborenen wesentlich gelockert und weniger dicht erscheint als beim Embryo. (Fig. 2, O.) Die Gefässquerschnitte der osteoblastischen Schicht sind durchweg, mit Ausnahme gröberer Ernährungsgefässe von feinem Kaliber. Die Sharpeyschen Fasern bestehen aus den Elementen der osteoblastischen Schicht, verstärkt durch hinzu gekommene Faserbündelchen der Fibro-Elastica, enthalten aber beim Neugeborenen, wie gesagt, nie elastische Fasern.

Der Längsschnitt bestätigt zunächst die Richtigkeit der am Querschnittsbild geschilderten Verhältnisse der Adventitia. Weiter zeigt er aufs Klarste die Verstärkung der Fibro-Elastica durch in sie einstrahlende Sehnenansätze. Es muss jedoch dabei bemerkt werden, dass der Gehalt der einstrahlenden Sehnenbündel an elastischen Fasern ein höchst ungleicher ist, dass manche Sehnenbündel sogar nicht eine einzige elastische Faser enthalten (Fig. 2, S.).

Sehr auffällig gestaltet sich das Bild der Fibro-Elastica am Längsschnitt, soweit dasselbe nicht durch Sehnenansätze Bänder oder Fascien in seiner Regelmässigkeit beeinflusst wird. Die elastischen Fasern verlaufen fast ausnahmslos

als haarscharfe, wie mit der Reissfeder gezogene, schwach wellige, parallele Linien von ziemlich gleicher Dicke. Auch die von ihnen umgebenen fibrösen Bündel verlaufen abgesehen von Sehneneinstrahlungen vollkommen parallel. So entsteht ein ebenso regelmässiges, als auf den ersten Blick eigenartiges Bild, welches die gewöhnliche Schilderung der Autoren von elastischen Fasernetzen in dieser Lage als gänzlich unzutreffend erscheinen lässt. Auch bei genauester Durchmusterung mit starkem System sind nur verhältnismässig sehr selten Faserverbindungen nachweisbar. Sie sind so selten, dass die Bezeichnung: „Fasernetz" zu einer ganz falschen Vorstellung führen würde; dagegen soll nicht geleugnet werden, dass da und dort im Bereiche von Sehnenansätzen netzähnliche Bilder vorkommen können. Es ist begreiflich, dass manche elastische Fasern vom Längsschnitt getroffen, eine Kontinuitätstrennung aufweisen müssen. Niemals aber erscheint das abgeschnittene Ende, wie man es sonst von elastischen Fasern zu sehen gewohnt ist, zurückgeschnurrt, geringelt oder bogenförmig geknickt, sondern stets als ein kurzes, schwach gebogenes Häckchen.

Über die osteoblastische Schicht lehrte der Längsschnitt, wie vorauszusehen, nichts Neues.

Wesentlich andere Verhältnisse zeigt das Periost der Schädelknochen. Präparate vom Seitenwandbein des Neugeborenen (Fig. 6) zeigen zunächst wesentliche Abweichungen in Bezug auf Dicke und Schichtung des Periostes. Von einer Adventitia kann bei dem innigen Verhältnis des Periostes zur Galea aponeurotica oder z. B. am Stirnbein zu dem noch kaum funktionierenden Musculus frontalis noch keine Rede sein. Somit geht das Periost ohne scharfe Grenze in die beiden genannten Organe über.

Auch von einer Fibro-Elastica kann streng genom-

men nicht gesprochen werden. Das Periost zeigt auch hier seinen charakteristischen Aufbau aus Bündeln fibröser Fasern; und diese ganze Fibrosa erweist sich wesentlich kernreicher als die Fibro-Elastica der Röhrenknochen des gleichen Individuums. Der Nachweis elastischer Fasern aber gelang nicht; es mag ja wohl da und dort eine elastische Faser auch im Periost des Schädelknochens vorkommen, im allgemeinen aber wird man berechtigt sein, die Abwesenheit elastischer Elemente im Perioste der Schädelknochen gegenüber der auffallenden Menge derselben im Perioste der Röhrenknochen des gleichen Individuums zu betonen. Gleichzeitig sei bemerkt, dass die Fibrosa im Periost der Schädelknochen höchstens ein Drittel bis die Hälfte der Dicke der Fibro-Elastica des Periostes eines Röhrenknochens erreicht.

Auch die osteoblastische Schicht erscheint im Vergleich zu der der Röhrenknochen nur auf eine unscheinbare Lage reduziert. Im Bau wesentlich mit der osteoblastischen Schichte der Röhrenknochen übereinstimmend, unterscheidet sie sich von dieser durch die Anwesenheit sehr reichlicher, unverhältnismässig grober, an vielen Stellen in den Knochen verfolgbarer Blutgefässe. Die eigentlichen Osteoblasten sind durchaus nicht regelmässig angeordnet. Bald findet man dieselben in den bekannten Reihen an der Grenze von Knochen und Periost, bald wieder liegen sie mehr unregelmässig und präsentieren sich als die Querschnitte spindelförmig abgeflachter Zellen.

Der als Endost der Schädelknochen funktionierende Teil der Dura mater zeigt fast genau denselben Bau wie das Periost, nur ist er etwas gefässärmer. Diese Übereinstimmung wird begreiflich, da die Schädelknochen ja im bindegewebigen Dach des fötalen Schädels sich bilden, und der Rest der bindegewebigen Grundlage desselben als Periost und Dura übrig geblieben sind. In der Dura finden sich in meinen Prä-

paraten ebensowenig elastische Fasern, wie im Periost auf der Aussenfläche des Knochens.

Die präcise Färbung der Elastica intimae in den kleineren Arterien der Dura mater beweist, dass es sich um ein wirkliches Fehlen der elastischen Fasern in der Dura und nicht um deren mangelhafte Tinktion handelt. Nebenbei führe ich an, dass auch die Wand des Sinus longitudinalis oder falciformis major durch ihren gänzlichen Mangel an elastischen Fasern sich mit der übrigen Dura gleichgebaut erweist.

2. Periost des Erwachsenen.

Des bequemeren Vergleiches halber füge ich gleich die Schilderung des Periostes von Erwachsenen an.

An den Röhrenknochen (Humerus) (die Knochen entstammten einer wegen ausgedehnter Hautverletzung exartikulierten Extremität eines 20jährigen Mannes) übertrifft die Dicke des Gesamtperiostes die des Neugeborenen erheblich; im allgemeinen etwa um das 2—3fache. Da die Mächtigkeit des Periostes bekanntlich an ein und demselben Knochen regionär je nach Sehnen- und Muskelansätzen etc. nicht unerheblichen Schwankungen unterliegt, verzichte ich auf speziellere Massangabe, deren Wert nur ein sehr relativer sein könnte.

Die wesentlichste Veränderung gegenüber den von Neugeborenen geschilderten Verhältnissen besteht in einer Umwandlung der osteoblastischen Schicht in fibröses Gewebe. An Hämatoxylin-Schnitten, die mit Eosin nachgefärbt sind, ist von dem zellenreichen Gewebe der osteoblastischen Schichte keine Spur zu sehen. An ihrer Stelle findet man eine dicht an den Knochen heranreichende Lage fibröser Faserbündel und nur ganz vereinzelt können mit starken Vergrösserungen solche Osteoblasten nachgewiesen werden. Diese zweifellos aus der osteoblastischen Schicht hervorgegangene fibröse Lage lässt sich von der Fibro-Elastica, wie sie sich bei Neugeborenen an

Orceinpräparaten scharf begrenzt markiert, nirgends trennen. Ebensowenig wollte es mir gelingen, eine an der Fibrosa gut abgegrenzte Adventitia zu finden. Übersichtlicher gestalten sich die Verhältnisse an Orceinpräparaten (Fig. 4). Hier zeigt sich, dass die osteoblastische Schicht unter Rückbildung der Osteoblasten-Lage in die Fibro-Elastica einbezogen worden ist. Letztere ist etwa drei- bis viermal so dick wie die Fibro-Elastica an der Fibula des Neugeborenen. Nur da und dort findet man unter der dem Knochen in weiter Ausdehnung dicht anliegenden Faserbündelschicht der Fibro-Elastica noch vereinzelte helle, sich scharf vom Knochen scheidende Stellen, Reste der osteoblastischen Schichte. Im ganzen aber erweist sich der Knochen als dicht von der Fibro-Elastica umhüllt. Die elastischen Fasern desselben sind am Humerus des Erwachsenen wo möglich noch zahlreicher, als in der gleichen Schichte des Neugeborenen. Zugleich haben sie auch vielfach an Dicke unverkennbar zugenommen, sie sind etwa doppelt so stark als die des Neugeborenen. Ihre Anordnung ist im wesentlichen in den peripheren Teilen der Fibro-Elastica dieselbe, wie beim Neugeborenen. Abweichungen aber finden sich in den dicht an den Knochen grenzenden Teilen, insoferne als hier der sonst vorwiegend parallele Verlauf der Fasern stellenweise ganz seltsame mäandrische Krümmungen bildet und oft sehr merkwürdige, nahezu unentwirrbare Schlängelungen beobachtet werden können. Es sind das meist jene Stellen, von denen, wie sich weiter unten zeigen wird, in Begleitung von Sharpeyschen Fasern oder auch ohne solche, elastische Elemente in den Knochen hineintreten.

Peripher gehen die elastischen Elemente der Fibro-Elastica vielfach in die elastischen Elemente der Muskel-, Sehnen- und Fascienansätze über.

Die Fibro-Elastica der erwachsenen Röhrenknochen breitet sich also auf Kosten der osteoblastischen Schicht, von welcher nur Reste übrig bleiben, bis dicht an den Knochen aus und erhält ebenso, wie das teilweise beim Neugeborenen festgestellt werden konnte, Zuwachs von fibrösen und elastischen Elementen von den Organen her, die mit ihr in Verbindung stehen, nämlich von Bändern, Sehnen, Fascien und Muskeln. Gleichzeitig wird die beim Neugeborenen noch als besondere Schicht sehr deutliche Adventitia undeutlich. Ferner ist zu betonen, dass Zahl und Grösse der Gefässquerschnitte im Perioste abnehmen und dass somit der Gefässgehalt der erwachsenen Beinhaut gegen den der Beinhaut des Neugeborenen zurücktritt.

Ein Netzwerk elastischer Fasern finden wir der gegebenen Schilderung nach im Periost der erwachsenen Röhrenknochen ebensowenig, wie in der Fibro-Elastica des Periostes vom Neugeborenen.

Untersucht man freilich diese Verhältnisse nicht an Schnitten, welche die Elemente in situ zeigen, sondern an abgerissenen Fetzen der Beinhaut in Zupfpräparaten, so gestaltet sich das beschriebene, äusserst regelmässige Bild ganz anders. Man hat dann ein Gewirr der in verschiedenen Schichten übereinander verlaufenden elastischen Fasern vor sich, welches begreiflicherweise sehr leicht Fasernetze vorzutäuschen vermag.

Stellen, welche den Rändern des Zupfpräparates (Fig. 3) entsprechen und an denen die Fasern mehr vereinzelt liegen, lassen aufs deutlichste erkennen, dass wirkliche Konjugationen elastischer Fasern doch nur zu den seltenen Ausnahmen gehören.

Man sieht dann weiter, dass das Kaliber der Fasern ein wechselnderes ist, als es auf Längsschnitten den Anschein hat und findet ausser den fibrösen Faserbündeln und den elastischen

Fasern noch ein weiteres Element, welches die Fibro-Elastica aufbaut. Zwischen den zerrissenen Faserbündeln fallen nämlich an Orceinzupfpräparaten ganz blassgefärbte Fetzen auf, welche von Stelle zu Stelle in ziemlich regelmässigen Zwischenräumen quergestellte, zickzackförmige und intensiv blauschwarz oder braunrot gefärbte Zeichnungen tragen, welche im kleinen an die Inscriptiones tendineae des Musculus rectus abdominis erinnern. Es ist schwer über die Bedeutung dieser Bildungen ins Klare zu kommen, doch scheint mir, dass es sich um membranartige elastische Hüllen um die fibrösen Faserbündel handelt.

Wie aus der Figur 3 ersichtlich, sind diese Zickzacklinien mitunter der Sitz von Rissstellen, entsprechen somit wahrscheinlich Kittlinien in den elastischen Membranen. Jedenfalls handelt es sich nicht etwa um Faltungen. Die Möglichkeit eines Ausgleiches dieser Linien durch Spannung der Fetzen existiert nicht.

Die Dicke des Periostes der Schädelknochen vom Erwachsenen wechselt bekanntlich nicht unwesentlich individuell und nach dem Alter des Individuums. Das Periost an dem uns vorliegenden Präparate von einem Individuum mittleren Lebensalters ist etwa nochmal so dick, wie das des Neugeborenen (Fig. 8). Diese Dickenzunahme geht vorwiegend auf Kosten der osteoblastischen Schicht, die nur noch in Spuren vereinzelter Zellen vorhanden, als kontinuierliche Lage aber nicht mehr nachweisbar ist. Dagegen ist jetzt eine Adventitia wohl durch die Verschiebung der Galea und die Kontraktionen des Musculus epicranius ausgebildet worden und ebenso ist die Anwesenheit elastischer Elemente in Gestalt von parallel zur Faserbündelrichtung laufenden äusserst feinen elastischen Fasern und ebenso von solchen, welche sich mit diesen kreuzen und sich im Querschnitt präsentieren, zu verzeichnen (Fig. 7). Man

kann also beim Erwachsenen von einer Fibro-Elastica sprechen, deren Stelle beim Neugeborenen, wie erwähnt, nur eine Fibrosa vertritt.

Doch ist ausdrücklich zu betonen, dass im Gegensatz zur Fibro-Elastica des Röhrenknochens die Zahl der elastischen Elemente eine verhältnismässig geringe ist. Die elastischen Fasern im Periost des Schädeldaches treten also erst kürzere oder längere Zeit nach der Geburt auf, in einem Zeitpunkte, dessen Feststellung weiteren Untersuchungen vorbehalten bleibt.

Im Gegensatz zum Periost des Scheitelbeines vom Neugeborenen verringert sich beim Erwachsenen auch der Gefässgehalt beträchtlich. Die Gefässe treten an Zahl und Weite bedeutend zurück gegen die des kindlichen Schädels und liegen nicht mehr in der lockeren und zellenreichen osteoblastischen Schicht, sondern in einem derben Fasergewebe, welches man an Stelle der letzteren findet[1]). Zwischen den Muskelbündeln des Musculus frontalis, welche in der Gegend, welcher das Präparat entstammt, in die Galea aponeurotica einstrahlen, finden wir dasselbe feine Netzwerk elastischer Fasern, wie es C. Martinotti (29) durch Behandlung mit arseniger Säure und Nachbehandlung mit Höllensteinlösung in Fig. 3 Taf. II von quergestreiften Muskeln der Ratte und der Zunge abgebildet hat.

[1]) Diese Befunde erklären, warum Knochendefekte des Schädeldachs auch bei erhaltenem Perioste nicht durch Knochen, sondern nur durch fibröses Narbengewebe geschlossen werden, umsomehr als auch unter der Dura eine kontinuierliche Osteoblastenschichte beim Erwachsenen fehlt.

II. Elastische Elemente im Knochen.

Die Ergebnisse unserer Untersuchungen über

1. das Vorkommen elastischer Elemente im Knochen des Neugeborenen

lassen sich im Gegensatz zu der Länge der Untersuchung kurz dahin zusammenfassen, dass auch mit dem souveränen Mittel der Orceintinktion keine Spur einer elastischen Faser in irgend einem Knochen des Neugeborenen nachzuweisen ist, dass dieselben thatsächlich vollkommen fehlen. Wir sind also in der Lage, die Angaben früherer Autoren, speziell die von v. Ebner und von v. Kölliker vollkommen zu bestätigen. Das elastische Gewebe ist und bleibt, wie es scheint, vor der Geburt und einige Zeit nach derselben nur auf das Periost der Röhrenknochen und seine Umgebung beschränkt. Ein Übersehen elastischer Fasern im Knochen des Neugeborenen ist um deswillen undenkbar, weil die elastischen Elemente des Periostes an den Präparaten sehr scharf gefärbt sind, während in dem farblosen oder schwach rosa gefärbten Knochen, nicht eine Spur elastischer Fasern zu entdecken ist. Gegen ein Vorhandensein derselben spricht ferner die durchweg auffallend scharfe Begrenzung der Fibro-Elastica des Periostes, aus der nirgends eine Faser in die osteoblastische Schicht, geschweige denn weiter zu verfolgen ist.

Wesentlich anders gestalten sich die Untersuchungsergebnisse am

2. Röhrenknochen der Erwachsenen.

Schon bei der Untersuchung des Periostes zeigte sich vielfach, dass von der bis dicht an den Knochen vorgeschobenen Fibro-Elastica da und dort elastische Fasern in den Knochen

wechselnd weit einzudringen schienen. Man könnte ein solches scheinbares Eindringen veranlasst betrachten durch Fasern, welche möglicherweise durch das Messer losgelöst, über das Schnittpräparat verschoben worden seien. Das Irrige einer solchen Meinung wäre leicht durch Zupfpräparate zu beweisen. An solchen reisst die Fibro-Elastica ab und die durchrissenen Faserenden stehen aus dem Knochen hervor. Übrigens zeigt auch wechselnde Einstellung, dass die Fasern im Knochen selbst liegen müssen. v. Ebner (a. a. O.) hat in seiner vorzüglichen Arbeit angegeben, dass die Sharpeyschen Fasern nur aus Bindegewebe bestehen sollten. v. Kölliker betonte dagegen, dass er in vielen, keineswegs aber in allen Sharpeyschen Fasern elastische Elemente gefunden habe und bildet solche auf Querschnitten ab. Wir sind in der Lage, dem letzteren Autor beizustimmen und verweisen auf unsere Figur 4 und 5, welche je eine Sharpeysche Faser von reichlichen elastischen Fasern umsponnen zeigt.

Auffallend ist dabei der Umstand, dass die auch in situ sehr stark geschlängelten elastischen Fasern sich nicht allein an Sharpeyschen Fasern halten, sondern auch von diesen abzweigend, in regelloser Weise in den Knochen eindringen. Ebenso müssen wir v. Kölliker beistimmen, dass andere elastische Faserzüge unabhängig von Sharpeyschen Fasern in den Knochen eindringen zum Teil mit, zum Teil ohne bindegewebige Elemente.

Vielfach zeigt sich, dass diese letztere Art von Faserbündeln von solchen Stellen der Fibro-Elastica ausgeht, deren tiefste Schicht ganz unregelmässig verschlungene und sehr dichte Aufknäuelungen elastischer Fasern erkennen lässt.

Besonders auffallend ist es, dass sich die zum Teil recht groben elastischen Fasern im Knochen vielfach durchaus nicht an dessen lamelläre Struktur in ihrem Verlauf halten, vielmehr bald schief die Lamellensysteme

durchbohren, bald stellenweise zwischen ihnen, bald völlig regellos verlaufen und auch Netze bilden können.

Am reichsten an elastischen Fasern sind, wie schon v. Kölliker angab, die peripher gelegenen Generallamellen, während weiter gegen den Markraum zu die elastischen Fasern spärlicher werden und nicht weit über die innersten Periostlamellen und nur bis in die Interstitiallamellen, niemals in die Marklamellen verfolgbar sind. Es ist dabei auffallend, dass die im Knochen gelegenen Enden elastischer Elemente fast ausnahmslos blasser erscheinen, als die in den Periostlamellen gelegenen. Man bekommt unwillkürlich den Eindruck, als ob die elastischen Fasern in dem Knochen umgewandelt und von ihrem Knochenende aus rückgebildet würden.

Sehr merkwürdig sind ganze Schleifen, welche elastische Fasern, vom Periost in den Knochen eintretend und zum Perioste zurücklaufend, vielfach bilden. (Fig. 4.)

In den Haversschen Lamellensystemen konnten wir ebensowenig wie v. Kölliker elastische Fasern auffinden, wenngleich auch uns die stärkere Färbung der die Haversschen Kanäle bekleidenden Innenschicht an das Verhalten elastischen Gewebes erinnerte. Vielfach schien die Wand der Haversschen Kanäle aus einer äusserst dünnen elastischen Membran zu bestehen. Ein absolut zweifelloser Nachweis vom Vorhandensein einer solchen durch Isolierung war jedoch nicht zu führen.

In den

3. Schädelknochen

gelang es uns weder beim Neugeborenen noch auch beim Erwachsenen irgend eine Spur elastischer Fasern nachzuweisen. Bedenkt man jedoch die Grösse der erwachsenen Schädelknochen und die Schwierigkeit einen ganzen Schädelknochen in Serienschnitte zu zerlegen, so wird man die Mög-

lichkeit des vereinzelten Vorkommens auch im Schädeldache des Erwachsenen prinzipiell umsoweniger bestreiten, als in dessen Periost im Gegensatz zum Neugeborenen ja immerhin elastische Fasern nachweisbar sind, wenngleich, wie aus unserer Schilderung und Abbildung hervorgeht, dieselben wenigstens bei noch nicht senilen Individuen ausnahmslos durch die in eine Fibrosa (Fig. 7) umgewandelte osteoblastische Schicht vom Knochen getrennt sind und somit ein wesentlich anderes Verhalten zu den Schädelknochen zeigen als die Fibro-Elastica des Röhrenknochen.

Die Möglichkeit des Vorkommens vereinzelter elastischer Fasern auch in den Schädelknochen des Erwachsenen wird durch ein Orceinpräparat des ehemaligen Prosektors am hiesigen anatomischen Institut, Herrn Dr. K. W. Zimmermann wahrscheinlich gemacht, in welchem eine deutliche elastische Faser in einem Schnitte durch ein maceriertes und entkalktes, der Sammlung entnommenes Scheitelbein zu demonstrieren war.

Das Vorkommen elastischer Fasern im Periost der Röhrenknochen beim Neugeborenen und Erwachsenen sowie im Periost der Schädelknochen nur beim Erwachsenen erscheint höchst auffallend. Nur Hyrtl (a. a. O.) sucht diese Thatsache damit zu erklären, dass er neben der Festigkeit einen gewissen Grad von Biegsamkeit des Knochens annimmt, dem die elastischen Elemente der Beinhaut entsprechen sollen. Er sucht also die Anwesenheit elastischer Elemente im Periost aus der Elasticität des Knochens zu erklären. Heute wissen wir, dass elastisches Gewebe im Körper im wesentlichen nur da entsteht, wo Dehnungen oder abwechselnde Druck- und Zugwirkung von innen oder aussen auf ein Gewebe sich geltend machen. Wenn man auch für die Röhrenknochen zugeben muss, dass durch die Muskelbewegungen schon in utero Druck- und Zugwirkungen auf sie übertragen werden, zu denen im postem-

bryonalen Leben für viele Knochen auch noch die abwechselnde Belastung durch das Körpergewicht kommen kann, so gilt gleiches doch nicht für die Schädelknochen. Nach unseren Erfahrungen scheint das Auftreten elastischer Fasern in erster Linie bedingt zu sein durch die von Nachbarorganen (Muskeln, Bänder, Sehnen, Fascien) her auf die Beinhaut wirkenden Druck- und Zugkräfte.

Massgebend dafür scheint in erster Linie, dass sich in der Beinhaut der Schädelknochen nur beim Erwachsenen elastisches Gewebe findet, während es beim Neugeborenen fehlt. Man wird nicht fehlgehen, wenn man diesen Befund in Zusammenhang bringt mit den erst im extrauterinen Leben sich geltend machenden Zugwirkungen des Musculus epicranius auf die Galea aponeurotica und durch diese auf das Periost; sehen wir doch beim Erwachsenen in der die Stelle eines Endostes vertretenden Dura das elastische Gewebe vollkommen fehlen oder nur durch ganz vereinzelte elastische Fasern vertreten.

Das Vorkommen elastischer Fasern im Knochen erscheint weniger auffällig, wenn man berücksichtigt, dass dieselben nur beim Erwachsenen und in der Regel nur im Röhrenknochen gefunden werden. Dadurch, dass die osteoblastische Schicht vollständig in der Fibro-Elastica aufging, tritt letztere in direkte Beziehung zum Knochen, und die auf sie wirkenden mechanischen Einflüsse von aussen her werden sich somit leicht auch auf die äussersten Schichten des Knochens, ja durch die Sharpeyschen Fasern und die Volkmannschen Kanäle auch auf tiefere Regionen desselben geltend machen und damit zur Bildung elastischer Fasern führen können.

Auffallend ist und bleibt freilich der von der Struktur des Knochens, namentlich in Bezug auf seine Lamellen, unabhängige Verlauf der elastischen Fasern und die eigentümlichen Schlängelungen und

Aufknäuelungen derselben an der Grenze von Fibro-Elastica und Knochen. In wie weit diese letzteren möglicherweise mit der Rückbildung der osteoblastischen Schicht in Zusammenhang zu bringen sind, bleibt weiteren Untersuchungen vorbehalten, ebenso in wie weit möglicherweise elastische Fasern der Fibro-Elastica durch periostale Knochenbildung mit in den Knochen einbezogen werden können.

An den Deckknochen des Schädels vom Erwachsenen, wo die Fibro-Elastica noch durch eine dicke aus der osteoblastischen Schicht hervorgegangene Fibrosa von dem Knochen geschieden bleibt, auf welche ausserdem Druck- und Zugwirkungen von Nachbarorganen her (Sehnen, Bänder, Fascien) nicht einwirken, fehlen auch nach meinen Erfahrungen wenigstens durchweg die elastischen Fasern, deren äusserst seltenes und vereinzeltes Vorkommen als Ausnahme geradezu die Regel zu bestätigen scheint.

Die Ergebnisse vorstehender Arbeit lassen sich kurz in folgenden Punkten zusammenfassen.

1. Die Orceintinktion ist ein vorzügliches Mittel auch zum Nachweis und Darstellung elastischer Elemente in Periost und Knochen.

2. Das Periost verhält sich verschieden an den Knochen des Neugeborenen und Erwachsenen. Während man beim Neugeborenen namentlich an den Röhrenknochen deutlich eine gefäss- und nervenreiche Schicht unterscheiden kann, wird im Röhrenknochen des Erwachsenen die osteoblastische Schicht reduziert oder vollkommen in die Fibro-Elastica einbezogen. Das Periost der Schädelknochen beim Neugeborenen zeigt nur Andeutungen einer Adventitia, eine der elastischen Fasern entbehrende Fibrosa und eine an grossen Gefässen sehr reiche, sonst aber sehr dünne osteoblastische Schicht, die ebenfalls beim Erwachsenen unter mehr oder weniger starker Rückbildung der Osteoblasten in die Fibrosa einbezogen wird und in welcher jetzt

dicht unter der Adventitia auch elastische Elemente nachweisbar sind.

3. Die elastischen Elemente im Periost der Röhrenknochen bestehen aus parallel verlaufenden, die fibrösen Bündel umhüllenden, ziemlich gleich dicken elastischen Fasern, deren Gesamtheit etwa ein Drittel, oder bei Erwachsenen noch mehr, der ganzen Fibro-Elastica ausmacht.

4. In der Adventitia der Beinhaut von Röhrenknochen des Neugeborenen und Erwachsenen finden sich nur relativ spärliche elastische Elemente.

5. Die osteoblastische Schicht des Neugeborenen enthält keine elastischen Elemente.

6. Eine eigentliche Netzbildung elastischer Fasern ist weder im Periost der Röhrenknochen des Neugeborenen noch des Erwachsenen nachweisbar.

7. Ausser den elastischen Fasern finden sich noch eigentümliche elastische Membranen, die, wie es scheint, die fibrösen Bündel umhüllen und zickzackförmige, in Orcein sich intensiv färbende Querzeichnungen erkennen lassen.

8. Die elastischen Elemente, welche in der Beinhaut der Deckknochen des Schädels beim Erwachsenen auftreten, zeigen eine strohmattenartige Durchflechtung ihrer Faserbündel, im Gegensatz zu denen der Röhrenknochen, die vorwiegend parallel verlaufen.

9. Ein Teil der elastischen Elemente des Periostes wird demselben durch in das Periost einstrahlende Sehnen und Fascienbündel, freilich in sehr ungleicher Weise zugeführt.

10. Die elastischen Elemente der Röhrenknochen vom Erwachsenen entstammen in erster Linie sämtlich dem Periost. Eigene elastische Fasern besitzt der Knochen nicht.

11. Die Knochen des Neugeborenen enthalten keine Spur elastischer Fasern.

12. Die elastischen Fasern der Knochen verlaufen entweder mit Sharpeyschen Fasern oder in Volkmannschen Kanälen oder in der Adventitia von Blutgefässen; mit letzteren sind sie jedoch niemals weit verfolgbar. Sie verlaufen im Knochen ohne Rücksicht auf dessen lamelläre Struktur, besonders in den äusseren Schichten, bilden ganze Netze und sind niemals in Haversschen Kanälen weiter verfolgbar. Vielfach scheint ihr im Knochen gelegenes Ende einer Art Rückbildung zu unterliegen.

13. Das Auftreten elastischer Fasern im Periost erscheint als Konsequenz der von aussen her auf dasselbe einwirkenden mechanischen Einflüsse, viel weniger als eine Folge der Biegsamkeit des Knochens selbst.

14. In den Deckknochen des Schädeldaches fehlen der Regel nach elastische Elemente wie beim Neugeborenen so auch beim Erwachsenen.

Am Schlusse meiner Arbeit angelangt, drängt es mich, meinem hochverehrten Lehrer, Herrn Prof. Dr. Bonnet für die Überweisung des Themas, für seine gütige Unterstützung bei der Anfertigung der Arbeit sowie für die Anfertigung der Zeichnungen meinen verbindlichsten Dank auszusprechen. Ich danke auch Herrn Dr. Henneberg, Prosektor am anatomischen Institut, für seine Anweisungen und Hilfe bei der Anfertigung der Präparate.

Litteraturverzeichnis.

1. Sharpey, Quains elements of anatomy. London 1856.
2. Müller, H., Über Sharpeys durchbohrende Fasern im Knochen. Würzburger naturw. Zeitschrift 1860.
3. Gegenbaur, Über Bildung des Knochengewebes. Jenaische Zeitschrift Bd. III, 1867, pag. 237 ff.
4. v. Ebner, Über den feineren Bau der Knochensubstanz. Sitzungsberichte der Kaiserl. Akad. der Wissenschaften, Math. naturw. Klasse, Bd. LXXII, II. Abt., pag. 101 ff.
5. v. Kölliker, Der feinere Bau des Knochengewebes. Zeitschrift für wissenschaftl. Zoologie, Bd. XLIV.

5a. v. Kölliker, Handbuch der Gewebelehre des Menschen, V. u. VI. Aufl.

6. Rollet, Im Handbuch der Gewebelehre von Stricker 1871, pag. 84.
7. Schäfer, E. A., Notes on the structure and development of osseous tissue. Quaterly Journal of microsc. science, Vol. XVIII, 1873, pag. 132 ff.
8. Rénaut, Recherches anatomiques sur le tissue élastique des os. Archives de Physiologie normale et pathologique, Bd. II, II. Serie, 1875.
9. Stöhr, Lehrbuch der Histologie, VI. Aufl., 1894.
10. v. Langer-Toldt, Lehrbuch der systematischen und topographischen Anatomie, 1893, pag. 20 f.
11. Gegenbaur, Lehrbuch der Anatomie des Menschen, IV. Aufl., 1890.
12. Rauber, Handbuch der Anatomie des Menschen, 1892, Bd. I, II. Abt.
13. Ranvier, Technisches Lehrbuch der Histologie, übersetzt ven Dr. Nicati und Dr. v. Wyss, 1888, pag. 298 ff.
14. Quains elements of anatomy edited by E. A. Schaefer and G. D. Thane vol. I, part. II, X. Edit., 1891, pag. 265.
15. Schäfer, E. A., Histologie, deutsch von W. Krause.
16. Rawitz, Grundris der Histologie, 1894, pag. 73.
17. Bannwarth, Histologie, 1894, pag. 24.
18. Hyrtl, Lehrbuch der Anatomie des Menschen, XX. Aufl., 1889, pag. 240 f.
19. Schiefferdecker, P. und Kossel, A. Gewebelehre mit besonderer Berücksichtigung des menschlichen Körpers, 1891, I. Abt., pag. 311.

20. Klein, Histologie, deutsch von Kollmann, II. Aufl, 1890, pag. 59.
21. Toldt, Gewebelehre, II. Aufl., 1884.
22. Schenk, Grundriss der normalen Histologie, 1885, pag. 54.
23. Pansch, Grundriss der Anatomie, 1886.
24. Böhm und v. Davidoff, Histologie des Menschen, 1895.
25. Dr. Benda und Paula Günther, Histologischer Handatlas, 1895.
26. Hansen, F., Über Bildung und Rückbildung der elastischen Fasern. Virchows Arch., Bd. 137, 1894, Heft 1, pag. 142.
27. Unna, Monatshefte für praktische Dermatologie, Bd. XIX, 1894.
28. Strelzoff, Beiträge zur normalen Knochenbildung. Medizin. Centralblatt 1872, Nr. 29.
29. Ollier, Du perioste 1865; Traité de la régéneration des os. 2 Tomes 1867.
30. Martinotti, C., De la réaction des fibres élastiques. Archives italiennes de biologie, Tome XI, 1889, pag. 253 ff.

Erklärung der Tafel V/VI.

Bezeichnungen:

m = Muskelfasern
S = Sehne.
A = Adventitia
Fe = Fibro-Elastica
F = Fibrosa
O = osteoblastische Schicht
} des Periosts.
K = Knochen.

Fig. 1. Querschnitt durch einen Metatarsus des Neugeborenen. Orceintinktion. V. ca. $\frac{250}{1}$.

Fig. 2. Längsschnitt durch die Fibula des Neugeborenen. Orcein-Hämatoxylin. V. ca. $\frac{400}{1}$.

Fig. 3. Zupfpräparat vom Periost des Humerus des Erwachsenen: Elastische Membranen mit Querzeichnungen. An einer derselben Trennung des Zusammenhanges. Elastische Fasern von verschiedener Dicke, aber nur ausnahmsweise (in der Mitte der Figur) geteilt. Orceintinktion. V. ca. $\frac{400}{1}$.

Fig. 4. Längsschnitt durch die Randzone eines Humerus vom Erwachsenen mit den nächstliegenden Schichten der Fibro-Elastica. Aufknäuelungen der elastischen Fasern in derselben sowie in den Knochen eintretende elastische Fasern. Orceinpräparat. V. ca. $\frac{300}{1}$.

Fig. 5. Längsschnitt durch die Randzone eines Humerus vom Erwachsenen mit den angrenzenden Teilen der Fibro-Elastica, von welcher aus elastische Fasern mit einer Sharpeyschen Faser und unter derselben selbständig in den Knochen eindringen. Orceintinktion. V. ca. $\frac{150}{1}$.

Fig. 6. Querschnitt durch das Seitenwandbein und sein Periost vom Neugeborenen. Hämatoxylin-Eosintinktion. V. ca. $\frac{300}{1}$.

Fig. 7. Querschnitt durch das Seitenwandbein und seine Beinhaut vom Erwachsenen. Orceintinktion. V. $\frac{250}{1}$.

Fig. 8. Querschnitt durch das Seitenwandbein und dessen Periost vom Erwachsenen. Hämatoxylin-Eosintinktion. V. ca. $\frac{300}{1}$.

Die Redaktion der „Ergebnisse der Anatomie und Entwickelungsgeschichte“ richtet an die Herren Autoren die freundliche Bitte, ihr schwer zugängliche, oder in weniger verbreiteten Organen erschienene Arbeiten zuzusenden, um eine Berücksichtigung derselben in den Referaten zu ermöglichen.

Fr. Merkel
anatomisches Institut
Göttingen.

R. Bonnet
anatomisches Institut
Giessen.

Aus der anatomischen Anstalt zu Tübingen.

ZUR
ENTWICKELUNGSGESCHICHTE DES ERDSALAMANDERS
(SALAMANDRA MACULOSA LAUR.).

I.

FORTPFLANZUNG, OVARIALEI, FURCHUNG, BLASTULA.

VON

HJALMAR GRÖNROOS,

AUS HELSINGFORS.

MIT 4 TAFELN UND 2 TEXTFIGUREN.

Anmerkung. Bei der Durchführung der Untersuchungen, deren I. Teil hiermit der Öffentlichkeit übergeben wird, hatte sich der Verfasser der Unterstützung durch den „Elizabeth Thompson Science Fund", Boston Mass. U. S. A., zu erfreuen, wofür auch an dieser Stelle der gebührende Dank ausgesprochen wird.

Die bedeutende Grösse des Eies des Erdsalamanders lässt, mit Rücksicht auf den von Kupffer (79) und Benecke (80) erbrachten Nachweis, dass dieses Ei trotz seiner Grösse einem totalen Furchungsprozess unterworfen ist, im voraus vermuten, dass die frühen Entwickelungsstadien dieser Amphibienspecies manches interessante bieten möchten. Um so auffallender erscheint es, dass denselben seitens der Embryologen bisher so geringe Aufmerksamkeit zu teil geworden ist. Die embryologische Litteratur hat nur wenige Angaben aufzuweisen, die sich auf diesen Gegenstand beziehen. Ausführlichere Mitteilungen über jene frühen Stadien liegen überhaupt nicht vor.

Die Salamandereier und besonders die frühen Stadien liefern freilich ein für die Bearbeitung unbequemes Material, viel unbequemer als die Eier der übrigen einheimischen Amphibien, und in diesem Umstande mag wohl zu einem Teil der Grund liegen, weshalb jene verhältnismässig so wenig beachtet worden sind; denn der grosse Dotterreichtum des Salamandereies erhöht die technischen Schwierigkeiten bei dieser Species ganz bedeutend. Zum anderen Teil aber, und vielleicht hauptsächlich dürfte der Grund der Vernachlässigung wohl darin zu sehen sein, dass sich der Beschaffung des Materiales viel grössere Schwierigkeiten entgegenstellen, als bei den anderen Amphibien. Bei diesen wird das Ei erst bei der Ablage oder unmittelbar vorher befruchtet, man kann somit die Entwickelung der Eier

durch ihre verschiedenen Phasen ohne Schwierigkeit direkt verfolgen und braucht nur abzuwarten, um ein gewünschtes Stadium zu bekommen. Ganz anders beim Erdsalamander. Hier machen die Eier ihre Entwickelung, bis zu einer beträchtlichen Grösse der Larven, innerhalb des mütterlichen Organismus durch, so dass sich nicht im voraus sagen lässt, welches Stadium man etwa aus einem zu tötenden Weibchen gewinnen wird; ja es ist schwer oder unmöglich, mit Sicherheit zu entscheiden, ob ein gewisses Weibchen überhaupt trächtig ist oder nicht.

Es bleibt daher nichts übrig, als aufs geratewohl weibliche Tiere zu öffnen, in der Hoffnung, die gewünschten Entwickelungsstadien gerade anzutreffen. Und dabei zeigt sich denn, dass ein grosser Teil der Weibchen überhaupt nicht alljährlich trägt und dass, was noch verhängnisvoller, unter den trächtigen Tieren nur äusserst selten solche mit jüngsten Stadien angetroffen werden. So kommt es, dass, um letzteres Material zu gewinnen, nach vielen Hunderten zählende Mengen der schönen Tiere geopfert werden müssen, ein Unternehmen, zu dem der Naturfreund sich nicht gerne entschliesst.

Als ich vor einigen Jahren mit dem Studium der Furchung der Tritoneier hier beschäftigt war (vergl. Grönroos 90, S. 5), musste ich bedauern, von Salamandra maculosa keine in Furchungsstadien befindlichen Eier gefunden zu haben. Später (1891) wurden verschiedene solche von Herrn Prof. Froriep hier angetroffen, und in den beiden folgenden Jahren habe ich auch selbst das Glück gehabt, solche zu gewinnen. Aus der Ernte dieser drei Jahre — die des erstgenannten Jahres wurde mir in liebenswürdigster Weise zur Verfügung gestellt — habe ich nicht nur von den Furchungs-, sondern auch von den darauffolgenden früheren Entwickelungsstadien eine, wenn auch keineswegs lückenfreie, so doch einigermassen genügend vollständige Reihe zusammenstellen können.

Es möge mir gestattet sein, an dieser Stelle meinen hochverehrten Lehrern, den Herren Proff. W. Henke und A. Froriep, meinen wärmsten Dank auszusprechen für die Liebenswürdigkeit, mit welcher mir im hiesigen anatomischen Institut Platz und alle nötigen Hilfsmittel zur Verfügung gestellt wurden. Besonders bin ich noch Herrn Prof. Froriep zum grössten Dank verpflichtet für das Interesse, welches er meiner Arbeit stets entgegengebracht und für die mannigfache Weise, in welcher er dieselbe gefördert hat.

I. Fortpflanzung etc.

Bezüglich der Jahreszeit, zu der man die jüngsten Entwickelungsstadien von Salam. mac. zu suchen hat, möchte ich zunächst einiges bemerken. Es steht diese Frage natürlich in dem engsten Zusammenhang mit der Frage, wie und wann überhaupt die Fortpflanzung des Salamanders geschieht. Und hierüber differieren die bisherigen Angaben nicht unbeträchtlich.

Rusconi (54) zieht aus mehreren Umständen den Schluss, dass in Norditalien (Gegend von Como) die Begattungszeit des Salamanders in den Monat Juli fällt. Leydig (67) sagt hierüber: „Die Zeit der Begattung, welche wohl auf dem Lande geschieht, scheint vom April an sich durch den ganzen Frühling und Sommer zu erstrecken; wenigstens ist bekannt, dass man frühere und spätere Entwickelungsstufen des Embryo innerhalb des Uterus in jedem Monat finden kann.“ Pfitzner (80) vertritt ebenfalls die Ansicht, „dass der Akt der Begattung durchaus nicht an einen bestimmten Zeitpunkt gebunden ist, weil man, laut Angabe Gegenbaurs zu den verschiedensten Zeiten Eier in den verschiedensten Stadien der Entwickelung findet.“ Benecke (80), dessen Material aus verschiedenen Gegenden Deutschlands und aus Tirol zusammengebracht war, konstatiert, dass ganz besonders im Mai und Juni die Samenleiter der Männchen von dickem rahmigen Sperma strotzten, und im

übrigen, dass von Mitte Mai bis Mitte Juni die Larven abgesetzt wurden, während vom 17. Juni an bei einem Teil der Weibchen von neuem befruchtete Eier sich im Eileiter fanden, und zwar sowohl bei solchen Weibchen, die in Gefangenschaft geboren hatten, wie bei frisch bezogenen.

Zeller (90) endlich fand am 27. April bei Tieren, welche einige Tage vorher gefangen waren, im Wasserbecken, ausser einer Anzahl Larven, einige Spermatophoren mit lebendigen Spermatozoen. Ausserdem waren die Receptacula der Weibchen mit Sperma gefüllt. Durch diese Beobachtung meint Zeller, dass „wohl zweifellos bewiesen ist, dass die Befruchtung um dieselbe Zeit stattfindet, in welcher die Larven geboren werden — bei uns also im ersten Frühjahr — und ebenso die Annahme begründet, dass sie in der gleichen Weise vor sich gehe, wie bei den Tritonen — also durch Absetzen der Spermatophoren nach aussen von Seite der Männchen und durch aktive Aufnahme der Samenmasse von Seite der Weibchen.“ Früher hatte man wohl ziemlich allgemein angenommen, dass eine wirkliche Kopulation stattfände.

Mit den Angaben von Benecke stimmen meine Beobachtungen, die sich auf die Gegend von Tübingen beziehen, wohl am besten überein. Dieselben umfassen, wie bereits erwähnt, zunächst drei Jahre (1891—1893). Dazu kommt noch das Jahr 1889, dessen Ergebnis in Bezug auf Furchungsstadien allerdings überhaupt ein negatives war. In den genannten drei Jahren nun wurden Eier im Eileiter des Weibchens am frühesten zu folgenden Zeiten gefunden:

1891 am 25. Juni
1892 „ 15. „
1893 „ 20. „

und zwar waren dies früheste, meist Furchungsstadien, sowie noch ungefurchte Eier. Am spätesten wurden diese allerfrühesten Stadien (ungefurchte bezw. Furchungsstadien) angetroffen:

1891 am 6. Juli
1892 „ 5. „
1893 „ 6. „

Diese Daten zeigen eine geradezu überraschende Regelmässigkeit und stimmen auch sehr gut mit den oben erwähnten Angaben von Benecke überein. Es wäre demnach anzunehmen, dass in hiesiger Gegend die Befruchtung des Salamanders in der Zeit von Mitte Juni bis Anfang Juli stattfindet.

Indessen muss gleich zugegeben werden, dass diese Daten doch nur einen relativen Wert besitzen und deshalb zur Aufstellung allgemein gültiger Regeln nur mit grosser Vorsicht zu verwerten sind. Einmal mag sich das Tier in verschiedenen Gegenden und Klimaten wohl verschieden verhalten. Von diesem Gesichtspunkte aus wäre wohl zu erwarten, dass in der Gegend, wo Rusconi (s. oben) seine Beobachtungen anstellte, die Fortpflanzungszeit des Salamanders eher früher als später eintreten sollte, denn in der Gegend von Tübingen. Mit dieser Vermutung liesse sich auch die thatsächliche Angabe Rusconis in Einklang bringen, dass er am 28. Juni bei einem Weibchen Embryonen fand, die in der Entwickelung schon bedeutend vorgerückt waren (vgl. seine Taf. I, Fig. 7).

Zweitens sind wohl die Witterungsverhältnisse nicht ohne Einfluss. Bei kühlem Wetter oder Mangel an Regen können längere Pausen eintreten, während welcher sich keine Gelegenheit zu Beobachtungen über unsere Frage bietet, weil die Tiere überhaupt verkrochen bleiben. Andererseits machen sich wahrscheinlich dieselben Umstände auch bezüglich der Begattungszeit selbst geltend. Denn solange die Tiere in ihren Verstecken verbleiben, findet wohl, wenigstens in der Regel, auch keine Begattung statt, wodurch die mangelnde Gelegenheit zur Beobachtung darüber wieder kompensiert werden kann. Da aber ein gewisser Einfluss der Witterungsverhältnisse auf die Eireifung wahrscheinlich sein dürfte, ist es sehr wohl möglich,

ja wahrscheinlich, dass, wenn sich erstere ungewöhnlich günstig oder ungünstig gestalten, die oben angegebenen Grenzen der Befruchtungszeit sich mehr oder weniger anders ergeben werden.

Endlich darf nicht übersehen werden, dass das, was angetroffen ist, nicht immer sichere Anhaltspunkte bietet zur Beurteilung dessen, was in Wirklichkeit vorkommt, bezw. vorkommen kann. In dieser Beziehung mag beispielsweise auf den schon erwähnten Umstand hingewiesen werden, dass ich 1889, ungeachtet fleissigen Suchens, keine Furchungsstadien antreffen konnte. Es bleibt von diesem Gesichtspunkte immer denkbar, dass, wenn man noch eine Anzahl Weibchen untersucht hätte, auch zu anderen Zeiten die frühen und frühesten Stadien hätten gefunden werden können. In der That habe ich nicht nur vor und während der genannten Zeit, sondern oft auch noch nach derselben, im Ovarium des Weibchens Eier gefunden, welche die Grösse der reifen Eier vollständig erreicht hatten, so dass an die Möglichkeit einer noch in demselben Jahre bevorstehenden Befruchtung gedacht werden konnte.

Indessen — wenn auch für möglich — für sehr wahrscheinlich kann ich die Richtigkeit dieser Auffassung nicht halten, denn es wäre mir dann doch zu merkwürdig, dass ich während mehrerer Jahre nicht, wenigstens durch Zufall, auch einmal ausserhalb der genannten Zeit die frühesten Entwickelungsstadien zu sehen bekommen hätte. Einerseits fand ich vor Mitte Juni überhaupt nie Eier im Eileiter des Weibchens, andererseits zeigte sich, natürlich mit individuellen Schwankungen, der durchschnittlich erreichte Entwickelungsgrad der Embryonen um so weiter vorgerückt, je später im Juli die Weibchen untersucht wurden. Diejenigen Weibchen, welche nach der betreffenden Zeit noch solch' grosse, fast reife Eierstockseier führen, scheinen mir deshalb eher solche zu sein, die aus Mangel an Gelegenheit oder aus irgend einem anderen Grunde für das laufende Jahr die Befruchtung verpasst haben.


Fig I
Fig II
Fig III
Fig IV
Fig V
Fig VI
Fig VII
Fig VIII
Fig IX
Fig I¹
Fig II¹
Fig III¹
Fig IV¹
Fig V¹
Fig VI¹
Fig VII¹
Fig VIII¹
Fig IX¹
Fig I²
Fig II²
Fig III²
Fig IV²
Fig V²
Fig VI²
Fig VII²
Fig VIII²
Fig IX²
A · B

Benecke (80) beobachtete von Mitte Mai bis Mitte Juni das Absetzen von Larven. Pfitzner (80), welcher der Ansicht ist, dass der Geburtsakt ebenso wenig wie die Begattung an einen bestimmten Zeitpunkt gebunden ist, meint doch, dass die meisten Larven Ende März bis Anfang April geboren werden. Knauer (75) giebt in einer Tabelle an, dass die Larven „in der schönen Jahreszeit (Ende Mai bis Oktober)" abgesetzt werden. Später teilt derselbe Verfasser genauere Daten mit (78), nach denen (im J. 1878) eine Anzahl Salamanderweibchen in der Gefangenschaft ihre Jungen in der Zeit vom 11. April bis 5. Mai abgesetzt hatten (wenn sie gestört wurden, auch noch später).

Selbst habe ich innerhalb des oben angegebenen Zeitraumes, also nach Mitte Juni, im Eileiter des Weibchens nur zweimal geburtsreife oder doch fast geburtsreife Larven gefunden. Das eine Mal, am 23. Juli (1893), fanden sich, ausser einer Menge etwa 1 cm langer, noch ganz unpigmentierter Embryonen mit grosser ansitzender Dotterkugel und die noch in einer ziemlich dicken Gallertkapsel steckten, also entschieden einer in demselben Jahre stattgehabten Befruchtung entstammten, in dem einen Eileiter noch zwei reife Larven, wahrscheinlich vom vorigen Jahre her. Nach meiner Erfahrung würde es also die Regel sein, dass die Larven vor der erwähnten Zeitperiode abgesetzt, werden, was mit den oben citierten Angaben der meisten Autoren übereinstimmt.

In Übereinstimmung mit den bezüglich anderer lebendig gebärender Tiere bekannten Thatsachen wäre es wohl, dass nachdem die Jungen abgeworfen sind, in der nächstfolgenden Zeit (also Spätfrühling oder Anfang des Sommers) die neue Begattung[1]) erfolgen würde.

[1]) Unter „Begattung" verstehe ich hier und im weiteren Verlauf der Besprechung dasselbe, was Zeller (s. oben S. 158) als Befruchtung bezeichnete, d. h. die Aufnahme von Sperma von seiten des Weibchens, gleichgültig ob

Wenn ich mich, trotz der positiven Beobachtung Zellers (s. oben), der Anschauung dieses Forschers über die Fortpflanzungsvorgänge des Salamanders nicht ohne weiteres anschliessen kann, so möchte ich dies begründen:

1. Am 5. Juli (1892) wurde früh am Morgen eine grössere Anzahl Salamander für mich eingefangen. In einem Weibchen unter diesen, welches am Vormittage des genannten Tages untersucht wurde, fand ich in den Eileitern Eier, von denen einige je eine kurze erste, die übrigen noch keine Furchen aufwiesen. In den letzteren fand ich später den in Teilung begriffenen ersten Furchungskern. Man wird wohl kaum einen Irrtum begehen, wenn man annimmt, dass diese Eier erst in der vorausgegangenen Nacht, bezw. früh am Morgen, befruchtet worden waren. Die meisten Tiere waren in einem Walde gefangen, wo ausser einem eben fallenden Regen kein Wasser vorhanden war; jedoch wurden einige in einem Teil des Waldes gefangen, wo sich ein paar kleine Tümpel befinden. Da ich nicht genau weiss, wo gerade das betreffende Weibchen angetroffen wurde, kann ich also für diesen Fall die Möglichkeit nicht ausschliessen, dass dasselbe erst um diese Zeit seine Jungen abgesetzt hätte. Jedoch wäre dieser Zeitpunkt nicht nur nach meiner Erfahrung, sondern (vgl. oben) auch nach den Angaben der meisten Autoren (auch nach Zeller) für den Gebärakt auffallend spät gewesen. Dagegen verdient folgender Fall besondere Erwähnung. Am 20. Juni (1893) fiel gegen Abend Regen. Ich begab mich in einen auf einer Anhöhe gelegenen Wald, in welchem sich überhaupt keine Wasseransammlung befindet, und fing hier einige Salamanderweibchen. Unter diesen, die ich erst am folgenden Morgen untersuchen konnte, fand sich nur ein trächtiges Tier, und zwar zeigten seine Eier ausschliesslich die beiden

diese Aufnahme eine aktive oder eine passive sein mag. Der Ausdruck „Begattung" soll nur den Zweck erfüllen, die Auseinanderhaltung des erwähnten Aktes und der eigentlichen Befruchtung der Eier zu ermöglichen.

ersten Furchungsstadien. In diesem Falle also möchte ich es nicht nur für sicher halten, dass die Befruchtung der Eier zu einem anderen Zeitpunkt (ich vermute etwa am vorhergehenden Abend) erfolgt war als zu dem des Absetzens der Larven, sondern, wenn die Begattung des Weibchens etwa erst am selben Abend stattgefunden hatte, so konnte sie überhaupt nicht im Wasser geschehen sein (höchstens durch Vermittlung des Regens).

2. Wenn die Begattung (vgl. Anm. oben S. 161) so früh stattfände, wie es Zeller meint, so müsste man wohl doch bedeutend früher als Mitte Juni neu befruchtete Eier, bezw. frühe Entwickelungsstadien finden. Thatsächliche Angaben über derartige Beobachtungen habe ich nirgends gefunden. Oder wenn, was sich ja denken lässt, das bei jenem Akte vom Weibchen aufgenommene Sperma erst später zur eigentlichen Befruchtung der Eier verwendet wird, so würde man, wie es Leydig und Pfitzner angeben (s. S. 157), jene Stadien wohl zu recht verschiedenen Zeiten antreffen. Aber weder Leydig noch Pfitzner stützt seine Angaben hierüber auf bestimmte angeführte Daten oder Thatsachen, noch überhaupt auf direkte eigene Beobachtungen. Dem gegenüber muss ich gegen diese beiden Alternativen meine oben angegebenen so auffallend konstanten Daten geltend machen.

Nun liesse sich aber gewiss denken, dass die Eier nur oder vorzugsweise um diese Zeit reif werden, und dass das bei einer vielleicht früher stattgefundenen Begattung vom Weibchen aufgenommene Sperma nur zu dieser Zeit seine befruchtende Fähigkeit zur Geltung bringen kann. In diesem Sinne, d. h. dass zwar die Begattung früher vor sich geht, die Befruchtung der Eier aber erst später, jedoch in einer bestimmten Zeit, erfolgt, lassen sich meine Beobachtungen mit denjenigen von Zeller in Einklang bringen.

Jedoch lassen sich auch gegen diese Auffassung einige,

allerdings vielleicht nicht sehr schwerwiegende Argumente anführen. An den Morgen, an denen meine Tiere eingesammelt wurden, konnte man sie oft in grossen Mengen (manchmal zu hunderten) im Walde, fern vom Wasser, herumkriechen sehen. Dies weist allerdings zunächst nur auf eine rege Thätigkeit der Tiere hin, welche in erster Linie wohl auf rein vegetative (Nahrungs-) Interessen zurückzuführen sein mag. Aber wenn die Tiere in einer gewissen Nacht vielfache Gelegenheit zu gegenseitiger Berührung haben, und man dann am folgenden Morgen bei einigen Weibchen Ovidukteier in den allerersten Entwickelungs- bezw. Befruchtungsstadien antrifft, so liegt es doch ausserordentlich nahe, diese beiden Umstände zu einander in Beziehung zu bringen.

Ferner erscheint es mir etwas eigentümlich, dass das Weibchen den Trieb haben sollte, die Spermatophoren des Männchens zu einer Zeit aufzunehmen, welche der Reifung der Eier mehr oder weniger weit vorausginge, und in welcher das Sperma für die Weibchen wenigstens momentan kein besonderes Interesse hätte. Wenn hierin auch „eine weise Einrichtung der Natur" erblickt werden könnte, so möchte man doch a priori erwarten, dass sich diese Einrichtung anknüpfen sollte an irgend welche physiologische Vorgänge im Organismus des Weibchens, welche jenen Trieb auslösen könnten. Dass der Geburtsakt ein solcher Vorgang wäre, erscheint mir an sich sehr zweifelhaft.

Endlich kommt für mich in Betracht, dass meines Wissens keine Mitteilung darüber existiert, dass zur Zeit des Absetzens der Larven auch die Salamandermännchen die oft recht weite Wanderung (bezw. das Herabsteigen) zu dem nächstgelegenen Wasser mitmachen. In dieser Hinsicht, wie auch sonst, kann ich die an in Gefangenschaft gehaltenen Tieren angestellten Beobachtungen nicht ganz für massgebend halten, weil diese Tiere sich in abnormen Verhältnissen befinden. Sie sind auf einen kleinen Raum beschränkt, wo ihnen gewöhnlich ausser

trockener Erde nur ein kleines Wasserbecken zur Verfügung steh., während den freien Tieren im Walde möglicherweise auch der von einem eben fallenden Regen durchtränkte moosige Waldboden zu Fortpflanzungszwecken dienen könnte, auch wenn keine direkte Kopulation stattfindet.

Während also die Umstände, unter welchen die Spermaaufnahme des Salamanderweibchens erfolgt, in vielen Punkten einer genaueren Aufklärung noch sehr bedürfen, muss ich einerseits die Möglichkeit zugeben, dass dieselbe um die Zeit und in der Weise vor sich geht, wie es Zeller will (s. S. 158). Andererseits halte ich es durch die obenstehenden Ausführungen und besonders durch die S. 158/159 mitgeteilten Daten für berechtigt anzunehmen, dass, wenn keine aussergewöhnlichen Verhältnisse eintreten, die Befruchtung der Salamandereier in hiesiger Gegend ungefähr um die erwähnte Zeit (Mitte Juni bis Anfang Juli) erfolgt.

II. Litteratur zur Furchung des Salamandereies.

Über die Furchung des Salamandereies sind in der Litteratur aus älterer Zeit[1]) von Rusconi (54), aus neuerer von Kupffer (79) und Benecke (80) Beobachtungen mitgeteilt. Rusconi giebt einige Abbildungen von den ersten Furchungsstadien (54, Taf. V), welche geeignet sind, die Vorstellung zu erwecken, als ob die Eier meroblastisch wären, was in der That Leydig (67) auf Grund jener Abbildungen glaubte. Im Texte giebt Rusconi keine genauere Auskunft über die Furchung, sondern verweist (54, S. 32) nur auf seine frühere Beschreibung der Furchung des Froscheies.

---

[1]) Das noch ältere Werk von M. Funk: „De salamandrae terrestris vita, evolutione, formatione tractatus", Berolini 1827, habe ich zu sehen keine Gelegenheit gehabt, Rusconi bemerkt aber, dass in diesem Werk der entwickelungsgeschichtliche Teil kaum angedeutet ist.

Kupffer (79) teilt über die Furchung des Salamandereies folgendes mit: „Das grosse, kugelige, nach Entfernung der Dotterhaut 5 mm im Durchmesser haltende Ei ist von gelblicher Farbe und zeigt an einer Stelle eine weisse Scheibe von 2,5—3 mm Durchmesser. Das Centrum dieser Scheibe mag der Keimpol heissen, das entgegengesetzte Ende der den Keimpol schneidenden Achse der Gegenpol. Innerhalb der Scheibe beginnt die Furchung, die eine totale inäquale ist. Die beiden ersten Furchen schneiden sich rechtwinkelig, schreiten aber über den Bereich der weissen Scheibe hinaus sehr langsam fort. In den Winkeln der Kreuzung treten kleinere Segmente auf, ehe die beiden ersten Furchen den Äquator des Eies überschritten haben. Die Scheibe gewährt in diesem Stadium das Bild der Furchung des Reptilien- und Vogeleies. Es können sich bei fortschreitender Segmentierung bereits 20 und mehr Segmente um den Keimpol finden, ehe noch eine Furche die entgegengesetzte Eihälfte durchschnitten hat. Indessen der Prozess umfasst schliesslich das ganze Ei, und die Differenzen zwischen beiden Eihälften gleichen sich aus, es bildet sich eine gleichmässige Morula, wobei der Farbenunterschied zwischen Keimpol und Gegenpol verwischt wird, und sämtliche Segmente annähernd dieselbe Grösse erlangen.“ Ferner hebt Kupffer bei Besprechung der Gastrula hervor, dass eine Furchungshöhle oder „Baersche Höhle“ nicht vorhanden ist. Ob diese Bemerkung für das Salamanderei allgemeine Giltigkeit haben, oder sich nur auf das betreffende Stadium beziehen soll, in welchem Kupffer die Gastrulation beobachtete, ist nicht ausdrücklich gesagt.

Benecke (80) spricht sich über die Furchung folgendermassen aus:

„Die erste Furche ist anfangs nur sehr kurz, ebenso die zweite; sie bilden ein kleines Kreuz auf dem aktiven Pole. Eine Äquatorialfurche bildet sich nicht, und erst nachdem die weisse Kalotte des aktiven Poles nach Art eines meroblastischen Eies

in ca. 30 Segmente zerfallen ist, hat sich die erste Furche bis zum Gegenpol verlängert, wo sie etwas später von der zweiten Furche geschnitten wird. Im weiteren Verlauf der Furchung bleiben die Segmente des Gegenpoles lange Zeit viel grösser als die des aktiven Poles."

Wie aus den eben citierten Notizen hervorgeht, sind die Hauptzüge der Furchungsvorgänge am Salamanderei bereits bekannt. Indessen geht aus denselben ebenfalls hervor, dass die bisherigen Beobachtungen beinahe ausschliesslich die äusseren Furchungserscheinungen betroffen haben. Auch erscheint mir die totale Furchung einer so gewaltigen Dottermasse, wie sie das Salamanderei einschliesst — das Salamanderei ist jedenfalls eines der grössten, meines Wissens sogar das grösste Wirbeltierei, welches als total sich furchend beschrieben worden ist — schon an sich auffallend und sicherlich interessant genug, um eine eingehendere Beschreibung zu rechtfertigen, besonders da den Notizen von Kupffer und Benecke, den einzigen aus neuerer Zeit, keine Abbildungen beigegeben sind. Ausserdem ist auch für die Erörterung der späteren Entwickelungsvorgänge (Gastrulation etc.) eine eingehendere Besprechung einiger Momente aus dem Furchungsprozess eine notwendige Voraussetzung.

III. Technik etc.

Was die Vorbehandlung der zu Schnittserien gebrauchten Eier betrifft, mag nur folgendes erwähnt werden. Als Fixierungsflüssigkeit habe ich teils konzentrierte wässerige Sublimatlösung, teils und vorzugsweise, bei Stadien mit grösseren Hohlraumbildungen ausschliesslich, das von mir früher (Grönroos 90) erwähnte Gemisch von konz. Sublimatlösung (100), 0,5% Chromsäure (100) und Eisessig (2) gebraucht. Die Eier wurden mitsamt den umgebenden Gallertkapseln in die Fixierungsflüssigkeit eingelegt. In dem Gemisch verblieben sie etwa 24 Stunden. Dann kamen

sie auf einige Stunden in fliessendes Wasser. Bei diesem Wechsel, oder schon vorher in der Fixierungsflüssigkeit, lassen sich die Gallertkapseln mit grösster Leichtigkeit entfernen. Die nachfolgende Alkoholbehandlung wurde längere Zeit im Dunkeln durchgeführt (eine Zeit lang mit Jod-Alkohol zur Entfernung von überschüssigem Sublimat). Beim Schneiden (Einbettung in Paraffin) wurde nach, bezw. vor jedem Schnitt eine dünne Kollodiumschicht auf die Schnittfläche aufgetragen. Die Schnitte wurden mit Eiweissglycerin aufgeklebt und meistens mit Grenachers Alauncarmin gefärbt. Da es sich herausstellte, dass die fertigen Schnitte meistens noch Sublimat- oder Quecksilberpartikelchen enthielten, wurden die späteren Serien vor der Färbung noch einmal mit Jod-Alkohol behandelt, wodurch jener Übelstand vollständig beseitigt wurde.

Bezüglich der einzelnen Teile der Eier werde ich im folgenden Kupffers (79) Ausdrücke „Keimpol" und „Gegenpol" in demselben Sinne gebrauchen wie dieser Forscher. Dem Namen Keimpol ist der Ausdruck „aktiver Pol" im topographischen Sinne gleichbedeutend. Da bei befruchteten frischen Eiern, die sich noch in der Gallertkapsel befinden, dieser Pol sich aus jeder anderen Lage sofort nach oben dreht, bezeichne ich die denselben tragende Hälfte als die obere, die dem Gegenpol entsprechende Hälfte als die untere. Den Ausdruck „Segment" gebrauche ich sowohl für vollständig wie für noch unvollständig oder erst andeutungsweise isolierte Furchungsprodukte des Eies, welche einem von gewissen Furchen begrenzten Oberflächenbezirk entsprechen.

IV. Das Ovarialei.

Das ausgewachsene Eierstocksei des Salamanders ist von annähernd kugeliger Gestalt und von recht verschiedener Grösse, so dass man geneigt sein könnte, von einem grossen und einem kleinen Typus zu reden. Die Extreme werden indessen durch

allerlei Zwischenformen vermittelt. Die kleinsten von mir beobachteten Formen halten im Durchmesser 3,8 mm[1]), die grössten bis zu 5 mm[2]). Eine bestimmte wesentliche Verschiedenheit im Entwickelungsgange der beiden „Typen" habe ich nicht feststellen können, da ich überhaupt nicht in der Lage war, von jedem etwa eine vollständige Reihe zusammenzubringen, sondern die verschiedenen Grössen sich gegenseitig ergänzen mussten. So weit ich an einzelnen Stadien habe sehen können, scheint an den kleineren Eiern der Teilungsprozess, namentlich im unteren Teil des Eies, etwas rascher, sonst aber ungefähr in der gleichen Weise zu verlaufen, wie an den grösseren. Die Eier sind alle von einer schönen gelblichen Farbe. An der oberen Seite, rings um den Keimpol, ist die Farbe heller, matt weisslich oder crême. Der Durchmesser dieser weisslichen Partie, welche vom übrigen gelben Teil des Eies nicht ganz scharf abgegrenzt ist, wechselt gleichfalls, beträgt aber im allgemeinen etwa $^2/_3$ des Durchmessers des ganzen Eies, eher etwas weniger, als mehr. Am gehärteten Eie lässt sich diese hellere Partie ebenso deutlich oder noch deutlicher, als am frischen, von dem übrigen Teile des Eies unterscheiden. Etwa mitten in der weisslichen Partie also am Keimpole, sieht man am ausgewachsenen Eierstocksei in gewissen Stadien sehr deutlich das Keimbläschen als kreisrunden, durchscheinenden Fleck von einem Durchmesser bis zu etwa $^3/_4$ mm. Die den Keimpol umgebende hellere Partie, welche dem Aussehen nach an den Keim eines meroblastischen Eies erinnert, werde ich unten als „Keimfeld" bezeichnen[3]).

An dem durchscheinenden Keimbläschen kann man mit der Loupe, ja auch mit unbewaffnetem Auge, in vielen Fällen

1) An schon befruchteten, bezw. gefurchten Eiern gemessen.

2) An Ovarialeiern gemessen.

3) Herr Prof. Froriep hat die Beobachtung gemacht, dass die im Muttertier in situ befindlichen Eierstockseier dieses Stadiums so gestellt sind, dass das Keimbläschen nach oben (dorsalwärts) sieht.

einen kleineren opaken, weisslich erscheinenden Fleck wahrnehmen, zuweilen wandständig, zuweilen anscheinend mitten im Keimbläschen (vgl. Fig. I). Nicht selten habe ich auch deren mehrere (2 oder 3) gesehen.

An frischen Eiern mit scharf konturiertem Keimbläschen lässt sich dieses als zartes, kugeliges, wasserhelles Bläschen unschwer isolieren, wenn man es mitsamt seiner nächsten Umgebung aus dem Eie herausschneidet und z. B. in Kochsalzlösung abpinselt. Zur Demonstration des isolierten Kernes, der unversehrten Kernmembran etc. lässt sich kaum ein schöneres Objekt wünschen. Wird das Bläschen verletzt, so tritt sein Inhalt, bezw. ein Teil davon, heraus, und es bleibt ein gerunzeltes, zusammengesunkenes Säckchen zurück. Ich habe hierbei ebenso wenig wie sonst an dem isolierten Keimbläschen bei Loupenbetrachtung irgend eine Struktur bemerkt, auch nicht die oben erwähnten als weissliche „Flecke" bezeichneten Gebilde, weshalb es mir wahrscheinlich vorkommt, dass diese „Flecke" nur dem Keimbläschen aufsitzende kleine Massen von Dottersubstanz oder dergl. sind, welche bei der Abpinselung entfernt werden. Beim Versuche, das isolierte Keimbläschen in konzentr. Sublimatlösung zu fixieren, schrumpft es mehr oder weniger zusammen oder plattet sich ab. Die mikroskopische Struktur des Keimbläschens in diesem Stadium habe ich nicht untersucht (vergl. unten).

So sehen die ausgewachsenen Ovarialeier wenigstens grösstenteils in der Zeit aus, welche der oben als Befruchtungsperiode hingestellten vorausgeht. Bei einem Teile der Weibchen auch während dieser Periode selbst; bei anderen dagegen war das Keimbläschen kaum oder nur ganz undeutlich, die oben erwähnten weisslichen Flecke oder dergleichen überhaupt nicht zu sehen. Da ich diese grossen, ausgewachsenen Ovarialeier mit undeutlichem Keimbläschen vorzugsweise oder vielleicht ausschliesslich während der Fortpflanzungszeit, während dieser aber auf einmal

recht häufig, antraf, und da andererseits an Eiern, die sich in der Bauchhöhle oder in den Eileitern befanden, d. h. schon befruchtet waren, vom Keimbläschen, bezw. von seinen Derivaten, äusserlich nichts zu sehen war, nahm ich zunächst an, dass jene Ovarialeier der Reife vielleicht näher ständen, als diejenigen mit scharf gezeichnetem Keimbläschen. Allein der Vergleich des mikroskopischen Befundes an einem solchen undeutlichen Keimbläschen mit den von mehreren Forschern beschriebenen verschiedenen Stadien des reifenden Keimbläschens anderer Amphibieneier lässt mich vermuten, dass die betreffenden Ovarialeier doch vielmehr jüngere Stadien vorstellen als jene, welche ein scharf gezeichnetes Keimbläschen aufweisen.

Zunächst zeigen Vertikalschnitte durch ein Ei (vom 29. VI. 93), dessen Keimbläschen am frischen Ei eben noch, aber undeutlich, am gehärteten dagegen nicht mehr erkennbar war, in nicht weniger als 51 Schnitten (à $^3/_{200}$ mm Dicke) das Keimbläschen getroffen, was für dieses in der entsprechenden Richtung einen Durchmesser von etwa 0,75 mm ergiebt. Der Durchschnitt des Keimbläschens hat in allen diesen Schnitten eine annähernd kreisrunde Gestalt mit erst zu-, dann wieder abnehmendem Durchmesser; der grösste in einem Schnitt direkt gemessene Durchmesser des Keimbläschens beträgt ebenfalls etwa 0,75 mm. Das letztere besitzt demnach in diesem Stadium eine annähernd kugelige Gestalt und einen Durchmesser von ungefähr $^3/_4$ mm.

Fig. II stellt den ungefähr in der Eiaxe verlaufenden Vertikalschnitt von diesem Ovarialei dar. Bei schwacher Vergrösserung zeigt das Keimbläschen in diesem ebenso wenig wie in den übrigen es enthaltenden Schnitten irgend eine Struktur. Es bietet vielmehr das Aussehen einer hyalinen, homogenen Platte. Bei stärkerer Vergrösserung (Hartnack, Syst. 7) findet man zunächst das Keimbläschen an vielen Stellen mit einem feinen scharf gezeichneten Kontur versehen. Dieser erscheint an manchen Stellen etwas wellig gebuchtet, was wohl eine leichte

Schrumpfung bedeutet. An vielen anderen Stellen dagegen ist ein solcher scharf gezeichneter Kontur nicht zu sehen, obwohl auch hier die Grenze zwischen dem Dotter und dem Keimbläscheninhalt natürlich eine ganz scharfe ist. Als Membran ist infolgedessen der erwähnte Kontur an sich kaum mit Sicherheit anzusprechen, indessen macht es schon die regelmässige rundliche Gestalt des Keimbläschens einigermassen wahrscheinlich, dass es sich in der That um die Kernmembran handelt. Von Farbstoff hat sie keine Spur angenommen. Innerhalb der Substanz des Keimbläschens sieht man jetzt hier und da kleine runde Körnchen oder Plättchen von 4—6 μ Durchmesser. Diese zeigen auf den ersten Blick eine entfernte Ähnlichkeit mit den kleinsten Dotterelementen, von welchen sie sich indessen durch ihre regelmässig kreisrunde Gestalt sowie durch die Art ihrer Färbung und durch ihren starken Glanz (Lichtbrechung) unterscheiden. Sie haben nicht nur noch reichlicheren Farbstoff (Alaunkarmin), sondern auch einen mehr violetten Farbenton angenommen als die Dotterelemente. Meist liegen diese Gebilde, einzeln oder zu mehreren aufgereiht, der Innenseite der fraglichen Membran an; einige finden sich vereinzelt etwas mehr gegen das Centrum des Keimbläschens. Sie sind wohl ohne Zweifel als Nukleoli anzusprechen. Einmal auf sie aufmerksam gemacht, kann man sie übrigens auch bei schwächerer Vergrösserung als Pünktchen erkennen. Auch die Grundsubstanz des Keimbläschens lässt bei starker Vergrösserung und sehr aufmerksamer Betrachtung, besonders bei Anwendung enger Blende, eine gleichmässige, äusserst feinkörnige Struktur oder Beschaffenheit erkennen. Ich halte es für recht wahrscheinlich, dass diese feinkörnige Beschaffenheit, wie O. Schultze (87, S. 193 und 195) meint, als ein Produkt der durch die Fixierung bewirkten Gerinnung aufzufassen ist.

Endlich habe ich in zahlreichen Schnitten vereinzelte Gebilde eigentümlicher Art gesehen. Es sind kurze, unregelmässig ge-

schlängelte strangförmige Agglomerate von winzigen Körnchen, die allerdings äusserst wenig, aber immerhin eine Spur von Farbstoff angenommen haben und sich durch ihren violetten Farbenton und (bei gewisser Einstellung des Tubus) ihren Glanz als aus chromatischer Substanz bestehend kundgeben. Die Körnchen verleihen dem ganzen Gebilde ein unebenes, höckeriges Relief (gezackten Kontur). Indessen sind diese Gebilde so klein, unscheinbar und schwach gefärbt, dass sie lange Zeit meiner Aufmerksamkeit ganz entgingen oder ich sie für zufällige Verunreinigungen der Präparate hielt. Mehr oder weniger ähnliche, zum Teil wohl etwas verschieden aufgefasste Gebilde sind von mehreren Forschern im Keimbläschen reifender Amphibieneier gesehen und beschrieben worden (vgl. O. Schultze [87, S. 198], Jordan [93, S. 299—300], Born [94]). Indessen sind meine Gebilde, wenigstens bei der Vergrösserung (Hartnack 7), auf welche sich die obige Beschreibung bezieht, viel zu undeutlich, um einen bestimmteren Vergleich zu gestatten.

Hinsichtlich der Strukturverhältnisse würde sich das oben geschilderte Keimbläschen am ehesten mit Borns (94) Stadium III (bei Triton taeniatus) vergleichen lassen, von welchem Born sagt, dass, abgesehen von den (wandständigen) Nukleolen, im Keimbläschen keine chromatische Struktur zu sehen ist, so „dass man eine Zeit lang den Keimbläscheninhalt als beinahe gleichmässig blass und homogen bezeichnen könnte“ (Born 94, S. 28, vgl. S. 18). Allein das erwähnte Stadium von Born betrifft noch verhältnismässig junge Eier, während das meinige schon ausgewachsen ist. Das dürfte diesen Vergleich ausschliessen. Nach dem relativen Entwickelungsgrade der Eier würde man wohl am ehesten erwarten, dass das hier besprochene Keimbläschen in der Struktur übereinstimmen sollte mit demjenigen von Borns Stadium V, in welchem nicht nur das Ei seine definitive und das Keimbläschen seine bedeutendste Grösse erreichen, sondern das Keimbläschen auch bis dicht unter die Oberfläche des Eies

(an den aktiven Pol) gerückt ist, wo es mehr oder weniger deutlich durchschimmert. Die Nukleoli sind in diesem Stadium zum Teil noch wandständig bezw. peripher gelegen, zum Teil finden sie sich um das Centrum des Keimbläschens gruppiert („perimitotisch"); die letzteren sind oft abgeblasst. Hiermit liesse sich mein Befund auch insofern in Einklang bringen, als ich einige Nukleoli im Inneren (jedoch noch nicht im Centrum) des Keimbläschens vorfand; unter diesen waren wohl auch einige solche blassen „Nukleolenschatten" vorhanden. Die oben besprochenen strangförmigen Gebilde wären dann wohl als Andeutungen der von Born (94, S. 33—35) für dieses Stadium beschriebenen in Ausbildung begriffenen Chromatinfäden aufzufassen. Auffallend erscheint mir in meinem Falle, von diesem Gesichtspunkte, nicht so wohl die Struktur der betreffenden Gebilde, die sich vielleicht durch zu schwache Vergrösserung oder durch für diese Stadien unzweckmässige Behandlungsmethoden erklären liesse, als vielmehr ihre Lage, indem sie weder im Centrum des Keimbläschens, noch überhaupt beisammen liegen, sondern sich, isoliert und in grossen, jedoch ganz unregelmässigen Zwischenräumen zerstreut, mehr im peripheren Gebiete des Keimbläschens finden. Von einem Centralkörperchen im Sinne Borns ist in meinem Falle überhaupt keine Spur zu sehen; das ganze centrale Gebiet zeigt vielmehr gleichmässig die oben erwähnte blasse feinkörnige Beschaffenheit.

Obwohl durch diese Differenzen zwischen Borns Stadium V und dem oben besprochenen Keimbläschen die Schätzung des letzteren bedeutend erschwert ist, so glaube ich doch, dass dasselbe etwa in jene Kategorie hineingehört, und dass das betreffende Ovarialei somit ein etwas jüngeres Stadium darstellt als diejenigen mit scharf gezeichnetem Keimbläschen (Stad. VI von Born [94, S. 36—37]).

Dass ich die ausgewachsenen Ovarialeier mit undeutlich konturiertem Keimbläschen wenn nicht ausschliesslich, doch

vorzugsweise während der Fortpflanzungszeit antraf, habe ich versucht, mir durch die Annahme zu erklären, dass in dieser Zeit ein rascheres Wachsen und Heranreifen der vorher unreifen Ovarialeier stattfände als sonst. (Übrigens ist es auch nicht ausgeschlossen, dass sich bei Untersuchung einer grösseren Anzahl der betreffenden Eier herausstellen würde, dass einige von ihnen doch gerade die Endstadien der ovarialen Reife [Reduktion des Keimbläschens] darstellen.) Dass dagegen die verhältnismässig reiferen Eierstockseier, d. h. diejenigen mit scharf gezeichnetem Keimbläschen, auch sonst so oft angetroffen werden (vgl. oben S. 160, S. 170), braucht noch nicht eine Ausdehnung der Fortpflanzungszeit zu bedeuten, da man diesen Umstand vielleicht auch als ein Zeichen dafür auffassen könnte, dass die einmal bis zu diesem Grade angereiften Eier lange Zeit in fast unverändertem Zustande im Ovarium verweilen können.

Im übrigen muss ich darauf verzichten, in diesem Zusammenhang auf eine ausführlichere Besprechung dieser Vorstadien einzugehen. Die genauere Erörterung des Verhältnisses der verschiedenen hier erwähnten Formen von Ovarialeiern (bezw. von deren Keimbläschen) unter sich und zur definitiven Reife des Ovarialeies würde im Zusammenhang mit derjenigen der postovarialen Reifungs- sowie der Befruchtungserscheinungen ein besonderes Studium voraussetzen. Ein solches lag dem Zweck meiner Arbeit fern und wurde daher unterlassen. Aber als Ausgangspunkt für die Besprechung der frühen Entwickelungsstadien des befruchteten Eies habe ich die wenigen Beobachtungen, die ich nebenbei über das Eierstocksei machte, hier mit einfliessen lassen. Aus ähnlichem Grunde, d. h. zum Vergleich mit späteren Stadien mag noch über die Anordnung der übrigen Bestandteile des oben besprochenen Ovarialeies einiges bemerkt werden.

Entsprechend dem bei äusserlicher Betrachtung erkennbaren helleren Felde (Keimfelde) am aktiven Pole findet man im Vertikalschnitt (Fig. II) in der betreffenden Gegend eine feinere, gleich-

förmigere Substanz, als in den übrigen Teilen des Eies. Unmittelbar unter der Oberfläche liegt hier eine schmale Zone (*a*), welche sich bei starker Vergrösserung (Hartn. 7) als feinkörnig, bei schwacher als beinahe ganz homogen darstellt. Nach unten geht sie ohne scharfe Grenze in eine folgende Zone (*b*) über, welche sich schon bei schwacher Vergrösserung körnig zeigt. Bei stärkerer Vergrösserung (Hartn. 7) erkennt man, dass diese Zone unzählige Körnchen und kleinste Dotterplättchen enthält. Die kleinsten Körnchen sind bei dieser Vergrösserung noch nicht messbar. Die hier vorkommenden Dotterplättchen zeigen im Allgemeinen nicht die regelmässige elliptische oder breit spindelförmige Gestalt, welche im übrigen Teile des Eies vorherrscht, sondern sind vielfach unregelmässig eckig und abgestumpft. Die kleinsten reihen sich bezüglich der Grösse den erwähnten Körnchen an, die grössten erreichen einen Durchmesser von 4—6 μ, höchstens 7 μ. Nur an einer Stelle, zur Seite des Keimbläschens, findet man in dieser Zone einen schmalen Streifen aus gröberem Gefüge. Es findet sich darin eine geringe Anzahl viel grösserer Dotterplättchen (bis 15 μ im Durchmesser) unter die feineren Elemente gemischt. Es sieht aus, als hätte sie der Kern bei seiner Wanderung gegen die Oberfläche des Eies aus dem grobkörnigen Dotter mitgerissen.

Die zuletzt besprochene Zone (*b*), welche die erste an Breite bedeutend übertrifft, geht ihrerseits nach unten ohne scharfe Grenze, aber doch, besonders in der Gegend des Keimbläschens, ziemlich plötzlich in den übrigen, grosse Dotterplättchen enthaltenden Dotter über. Unter dem Keimpole des Eies liegt das vorher besprochene Keimbläschen, und zwar so, dass sein grösster Teil innerhalb der oberen feinkörnigen Masse (*a* und *b*) gelegen ist, während an seine untere Fläche bereits der grobkörnige Dotter stösst. Die das Keimbläschen von der Oberfläche des Eies trennende Schicht, hauptsächlich der Zone *a* gehörig, ist an der dünnsten Stelle (am Keimpol) nur etwa 0,15 mm dick.



Verlag v. J. F. Bergmann Wiesbaden

Auch in dem grobkörnigen Dotter zeigen die denselben zusammensetzenden Elemente keineswegs überall die gleiche Grösse und Anordnung. Das Centrum des Eies bietet eine gleichförmige und dichte Anordnung überwiegend mittelgrosser Plättchen (10 bis 15 μ) dar. Umgeben wird diese centrale Zone von einer anderen, in welcher die Dotterplättchen grösser und zugleich weniger dicht angeordnet sind, als im Centrum. Die oberflächlichste Zone, abgesehen von der schon besprochenen Gegend des Keimpoles, weist noch grössere Dotterplättchen auf, in der Gegend des Gegenpoles bis zu einem Durchmesser von 30 μ, daneben aber zahlreiche kleinere Plättchen und Körnchen, welch' alle Elemente dieser oberflächlichen Zone wiederum ein recht dichtes Gefüge verleihen. Solche körnige Substanz findet sich auch im Centrum und unterhalb des Keimbläschens zwischen den gröberen Dotterelementen. Diese liegen also fast überall gewissermassen in eine aus feineren Elementen bestehende Masse eingebettet, nur mit Ausnahme des grösseren Teiles der oben erwähnten pericentralen Zone, welche hauptsächlich nur grössere Dotterplättchen, aber nur sehr wenige Körnchen aufweist. Die meisten Dotterplättchen zeigen, wie schon bemerkt wurde, eine ausgesprochen längliche, elliptische oder breit spindelförmige Gestalt.

Obwohl ich hier den Ausdruck Dotterplättchen gebraucht habe, habe ich damit nicht eine von O. Schultze abweichende Meinung über die wahre Gestalt der Dotterelemente andeuten wollen. Wären diese in Wirklichkeit Scheibchen, so müsste man in den Schnitten öfters stabförmig sich darstellende Durchschnitte von ihnen finden. Solche habe ich fast nirgends gesehen, und habe daher eine ähnliche Auffassung von diesen Elementen gewonnen, wie der genannte Forscher (87, S. 191—192). Nur scheint mir die in den Schnitten fast konstant elliptische oder spindelförmige Gestalt nicht gerade für eine kugelförmige Gestalt der Elemente, sondern eher für die eines abgeplatteten Rotationsellipsoides zu sprechen. Der oben gebrauchte

Ausdruck bezieht sich, ebenso wie die ganze obige Schilderung, eben nur auf das im Schnitte sich darbietende Bild, aus dem man überall zunächst den Eindruck von „Plättchen“ gewinnt.

V. Das befruchtete Ei.

Die im erweiterten unteren Abschnitte des Eileiters verweilenden Eier sind von zweierlei Hüllen umgeben. Beide sind im frischen Zustande vollkommen durchsichtig. Dem Eie am nächsten und zwar demselben wohl sehr enge anliegend, findet sich eine ausserordentlich zarte Membran, die Dotterhaut der Autoren. Diese ist am Salamanderei so zart und durchsichtig, dass ich mich nicht erinnern kann, dieselbe im frischen Zustande überhaupt bemerkt zu haben. Die äussere Umhüllung ist ein Produkt des Eileiters und hat die Konsistenz einer ziemlich festen und zähen Gallerte. Im Eileiter ist diese Gallertkapsel sehr glatt und elastisch und liegt dem Ei ebenfalls recht enge an, so dass man sie mit einer Pinzette kaum erwischen kann, ohne das Ei selbst zu verletzen. Bringt man aber das Ei in Wasser oder eine andere Flüssigkeit (selbst in physiologische Kochsalzlösung), so erweitert sich bald die Gallertkapsel durch Imbibition der betreffenden Flüssigkeit. Durch die Einwirkung der Fixierungsflüssigkeiten verliert die Gallertkapsel ausserdem ihre glatte Beschaffenheit und ihre Elastizität, so dass man sie nunmehr mit Leichtigkeit anfassen, zerschneiden und entfernen kann (vgl. S. 168). Die Dotterhaut dagegen habe ich immer unberücksichtigt gelassen; trotzdem hat sie sich, ungeachtet der nachfolgenden Alkoholbehandlung, später selten in störender Weise bemerkbar gemacht. Nur an den Schnitten ist sie stets als feiner, oft teilweise unterbrochener Kontur erkennbar, welcher dem eigentlichen Schnitte gewöhnlich nicht mehr überall dicht anliegt.

Da infolge der innerhalb des mütterlichen Organismus erfolgenden Befruchtung und Entwickelung der Eier der Moment

der ersteren sich nicht bestimmen lässt, ist es natürlich auch nicht möglich, anzugeben, wie lange Zeit nach derselben die erste Furche erscheint. Zur Beantwortung dieser Frage habe ich nur in den schon oben (im Kapitel über die Fortpflanzung, S. 162) erwähnten Beobachtungen vom 5. VII. 92 und 20. VI. 93, namentlich in der ersteren, einen allerdings sehr unbestimmten Anhaltspunkt finden können. In dem betreffenden Falle wurde das Weibchen früh am Morgen eingefangen und am Vormittag desselben Tages getötet, wobei die Eileiter teils noch ungefurchte, aber doch befruchtete Eier, teils solche mit einer kurzen ersten Furche enthielten. Ich kann nur annehmen, dass die Befruchtung dieser Eier erst in der betreffenden Nacht, bezw. früh am Morgen erfolgt war, aber wie viele Stunden gerade vor der Untersuchung des Weibchens, ist freilich ganz unmöglich zu sagen.

Im Vergleich mit dem im vorigen Kapitel geschilderten Ovarialei zeigt ein solches befruchtetes, aber noch ungefurchtes Ei folgende Verschiedenheiten: Die am Keimpol befindliche hellere Partie, das Keimfeld, erscheint von dem übrigen, gelblichen Dotter vielleicht etwas schärfer abgegrenzt, als dort. Im übrigen sind äusserlich (und makroskopisch) keine Besonderheiten zu erkennen. Namentlich ist von einem Kern äusserlich nichts zu sehen.

Vertikalschnitte durch ein solches Ei (Fig. III[1]) zeigen die obere, feinere, den Kern umgebende Schicht besonders in der Mitte (Gegend des Kernes) schärfer gegen den grobkörnigen Dotter abgegrenzt. Die beim Ovarialei beschriebenen Schichten a und b (s. S. 176) lassen sich dagegen nicht mehr unterscheiden; beide sind vielmehr zu einer recht gleichförmigen Schicht verschmolzen. Diese ist überall feinkörnig, und selbst mit Syst. 7 sind die typischen regelmässigen „Plättchen“ kaum irgendwo darin zu erkennen, sondern unregelmässig abgestumpfte oder eckige Körperchen, die sich nur sehr schwach tingiert haben

und die dieser Schicht gerade das feine granulierte Aussehen verleihen.

Der grobkörnige Dotter zeigt im Ganzen noch die gleiche Anordnung seiner Elemente, wie in dem oben besprochenen Ovarialei. Das ist namentlich im Centrum des Eies sowie in der oberflächlichsten Zone der Fall. Dagegen erscheint das Gefüge der „pericentralen" Zone gegen früher noch etwas lockerer, so dass die grossen Dotterelemente hier an manchen Stellen auffallend weit auseinanderliegen und zwischen ihnen gar keine feinere Substanz erkennbar ist. Der Kern ist an der Grenze zwischen der oberen, feinkörnigen Schicht und dem grobkörnigen Dotter gelegen, so dass die Elemente des letzteren unmittelbar an seine Unterfläche stossen. Er befindet sich nicht im Ruhezustand, sondern bietet das Bild des Äquatorialplattenstadiums der mitotischen Kernteilung dar. War im Kern des oben besprochenen Ovarialeies von einer Struktur wenig oder nichts zu sehen, so erkennt man dagegen hier mit Leichtigkeit die (Mutter-) Chromatinschleifen, die achromatischen Spindelfasern und die Polstrahlen (Fig. III[2]). Einen wesentlichen Unterschied gegenüber dem Ovarialei zeigt der Kern des vorliegenden Stadiums natürlich auch hinsichtlich der Dimensionen, wie ein Blick auf die Figg. II und III[1] darthut.

VI. Der Furchungsprozess.

Erstes Furchungsstadium. (Vgl. Fig. IV.)

An anderen Eiern desselben Weibchens war, wie bereits erwähnt, die erste Furche schon aufgetreten, aber vorläufig von geringer Ausdehnung, indem sie an einigen Eiern den Bereich des Keimfeldes noch nicht, an anderen zwar um etwas überschritten, aber den Äquator des Eies noch nicht erreicht hatte. Das Keimfeld ist vom übrigen Dotter etwa ebenso deutlich abgegrenzt wie an den noch ungefurchten Eiern (Fig. IV[1]).

Senkrecht zur Furche geführte Vertikalschnitte durch ein Ei, an welchem die Furche eben den Rand des Keimfeldes erreicht hatte (Figg. IV[1], IV[2]), zeigen die obige feinkörnige Schicht noch schärfer vom übrigen Dotter abgegrenzt, als vorher. In der Mitte, wo die Furche sich befindet, ist die Grenze am schärfsten, während sie nach den Seiten hin (im peripheren Gebiet des Keimfeldes) allmählich undeutlicher wird. An den Schnitten ist die feinkörnige Schicht in der Mitte, also der Gegend des Keimpoles entsprechend, niedriger als an den Seiten. (Dasselbe war schon im ungefurchten Ei der Fall, vgl. Fig. III[1].) Die Teilung betrifft, auch hinsichtlich der Tiefe, vorläufig nur die feinkörnige Schicht. Diese und ebenso der grobkörnige Dotter verhalten sich im übrigen wie in dem noch ungefurchten Ei.

Jederseits der Furchungsebene liegt in einiger Entfernung (etwa 0,5 mm) ein Kern. Beide Kerne liegen genau an der Grenze zwischen fein- und grobkörniger Substanz, so genau, dass sie keiner von beiden zugerechnet werden können, sondern wie zwischen beide eingeklemmt liegen. Sie befinden sich beide anscheinend im Ruhezustand, haben eine längliche Gestalt und sehen etwas geschrumpft aus. Die Kernmembran zeigt sich demgemäss etwas in Falten gelegt. Das Innere des Kerns bietet das gewöhnliche Aussehen des ruhenden Kernes dar. Die Länge jedes Kernes beträgt (senkrecht zur Furche) etwa 45 μ.

Ein ähnliches Ei wurde parallel der Furchungsebene geschnitten. Die Furche war über das Keimfeld hinaus, aber noch nicht bis zum Äquator vorgeschritten. Die feinkörnige Substanz zeigt in diesen Schnitten die gleiche Gestalt wie in den vorhin beschriebenen, d. h. sie ist in der Mitte niedriger, an den Seiten höher. Es ist also in diesen Stadien der periphere Bezirk der feinkörnigen Schicht im Verhältnis zum Centrum derselben, ringsum etwas wulstförmig verdickt. Vom grobkörnigen Dotter ist die feinkörnige Schicht in diesem Ei, besonders in der Mitte

ganz scharf abgegrenzt; seitwärts ist die Grenze zwar auch noch recht deutlich, jedoch nicht in demselben Grade wie in der Mitte. Innerhalb der dünneren Mittelpartie der feinkörnigen Schicht liegen auf je einer Seite der Furchungsebene, und ungefähr gleich weit entfernt von dieser, die beiden Kerne, der unteren Grenze dieser Schicht zwar sehr nahe, aber doch deutlich allseitig von ihrer Substanz umschlossen. Die Kerne befinden sich nicht mehr im Ruhezustand, sondern haben den nächsten Teilungsprozess bereits eingeleitet (Äquatorialplattenstadium (?), sehr langgestreckte Spindel, Polstrahlung und Centralkörperchen erkennbar, die ganze Teilungsfigur nicht günstig getroffen).

Zweites Furchungsstadium. (Vgl. Fig. V u. VI.)

Von dem nächstfolgenden Stadium mit zwei Furchen (Figg. V, VI) habe ich ziemlich zahlreiche Fälle gesehen. Die erste Furche hatte in allen diesen Fällen den Äquator des Eies erreicht. In einigen Fällen ist sie erst wenig über diesen hinaus vorgerückt, meistens aber hat sie sich schon bis zum Gegenpol verlängert. Auch die zweite Furche hatte in vielen Fällen den Äquator des Eies schon erreicht oder überschritten. Für die von mir beobachteten Fälle dieses Stadiums trifft somit Beneckes (80) Bemerkung nicht zu, „dass die beiden ersten Furchen ein kleines Kreuz auf dem aktiven Pole bilden.“ Es mag aber bemerkt werden, dass die meisten (jedoch nicht alle) der in diesem Stadium von mir beobachteten Eier dem „kleinen Typus“ (vgl. oben S. 168) angehörten, so auch das in Fig. V, dagegen nicht das in Fig. VI abgebildete Ei.

Die Furchen, sowohl die erste, wie die späteren, bieten keineswegs immer und überall ein gleichmässiges Aussehen dar, sondern erscheinen oft an einzelnen Stellen tiefer und auch weiter, als an anderen (vgl. Figg. IV, V, VIII, XI^2 u. a.) Namentlich ist das oft an den jeweiligen Enden der noch unvollendeten Furchen oder in der Nähe dieser Stellen der Fall. Diese

Erscheinung macht den Eindruck, als wäre an jenen Stellen die mit dem Teilungsprozess der Eimasse verknüpfte Arbeit besonders schwer, so dass eine aussergewöhnliche Kraft entfaltet werden müsste, um die Furche durchzubringen.

An der Unterseite des in Fig. V abgebildeten Eies konnte zwischen den so beschaffenen Enden der zweiten Furche eine durch den Gegenpol verlaufende sehr schwache Andeutung einer Fortsetzung der Furche wahrgenommen werden.

Das Ei der Fig. VI wurde in eine Serie von Vertikalschnitten zerlegt. Aus diesen geht hervor, dass die erste Furche das Ei bereits beinahe vollständig in zwei Hälften zerlegt hat. Die verschiedenen Dottersubstanzen bieten keine bemerkenswerten Abweichungen von dem zuletzt besprochenen Stadium dar. Die Kerne, vier an der Zahl, befinden sich etwa in demselben Teilungsstadium, wie die zuletzt (vor. S.) erwähnten Kerne des vorigen Stadiums. Zwei von den Kernspindeln stehen je annähernd, aber nicht genau senkrecht auf der durch sie gehenden Meridianebene, eine dritte liegt in der entsprechenden Meridianebene, parallel der Oberfläche des Eies; die vierte stimmt wahrscheinlich mit der zuletzt erwähnten überein, ist aber durch die Schnittrichtung so ungünstig getroffen, dass ich ihre Stellung nicht einmal durch Kombination der betreffenden Schnitte sicher bestimmen kann.

Abgesehen von den erwähnten Kernen habe ich in den hier oben besprochenen Eiern weder in der feinkörnigen Schicht, noch in dem grobkörnigen Dotter irgend welche Gebilde beobachtet, welche als Kernsubstanz, bezw. als Produkte einer etwaigen Polyspermie aufgefasst werden könnten.

Drittes Furchungsstadium. (Vgl. Fig. VII, VIII, IX.)

Nicht immer schreiten indessen die beiden ersten Furchen so rasch gegen den Gegenpol, bzw. durch das innere des Eies vor, wie in den eben erwähnten Fällen, welche das zweite

Furchungsstadium betreffen. In den von mir beobachteten Fällen des nächstfolgenden Stadiums, z. B., liegen die Verhältnisse anders, indem hier noch keine Furche den Gegenpol erreicht hat (Figg. VII — IX). Es sind in diesen Fällen im Bereiche des Keimfeldes latitudinale oder sog. horizontale [1]) Furchen aufgetreten; die Furchenbilder lassen sich aber nicht ganz leicht auf das vorige Stadium mit nur zwei sich kreuzenden Furchen zurückführen.

In einem Falle (Fig. VII) befindet sich am Keimpol ein einziges kleineres polygonales, gerade die Polgegend einnehmendes (?) Segment („Mikromer"). Von der dasselbe umgebenden, vielfach gebrochenen Furche gehen sechs meridionale Furchen ab, von welchen drei nur ganz kurz sind, während die drei anderen, in regelmässiger Abwechslung mit jenen, den Äquator überschritten haben und auf der unteren Seite des Eies verstreichen. Ähnlich verhält sich bezüglich der meridionalen Furchen das in Fig. VIII abgebildete Ei, nur dass hier bloss zwei kurze und drei längere Furchen vorhanden sind. Aber am aktiven Pole befinden sich in diesem Falle zwei kleinere Segmente. Im dritten Falle endlich (Fig. IX) sind oben gleichfalls zwei kleinere Segmente („Mikromeren") vorhanden. Von deren Umfang gehen sechs in meridionaler Richtung verlaufende Furchen ab, von welchen zwei ganz kurz sind, während

1) Auf die Furchen verwendet, sollte die häufig gebrauchte Bezeichnung „horizontal" einen (womöglich von der Lage des Eies unabhängigen) Gegensatz der Verlaufsrichtung der betreffenden Furche zu dem meridionalen, sowie meistens eine Übereinstimmung mit dem äquatorialen Verlauf ausdrücken. Eine solche Bedeutung liegt aber nicht in dem Worte „horizontal". Wenn man sich das Ei so gelagert denkt, dass die Eiachse senkrecht, der aktive Pol nach oben, steht, könnte man, besonders an grösseren Eiern, beinahe alle in der Nähe dieses Poles befindlichen Furchen und Furchenabschnitte (z. B. von den meridionalen Furchen) als horizontal bezeichnen. Ich werde daher in dem obigen Sinne den Ausdruck latitudinal anstatt „horizontal" gebrauchen, was auch insofern konsequenter sein dürfte, als dieser Ausdruck, ebenso wie die Bezeichnungen meridional und äquatorial, den Kreissystemen der mathematischen Geographie entlehnt ist.

vier den Äquator des Eies überschritten haben und sich im übrigen wie in den beiden anderen Fällen verhalten, ausser dass drei von ihnen dem Gegenpol schon recht nahe gerückt sind.

Wie sind nun diese Bilder aufzufassen?

Bei ausschliesslicher Berücksichtigung der äusseren Konfiguration stellen sich dem Verständnis derselben zwei Hauptschwierigkeiten entgegen.

Erstens, wenn schon das dritte Furchensystem vorliegt, müsste man wohl verlangen dürfen, die beiden sich kreuzenden Furchen, bezw. die von diesen Furchen getrennten vier Quadranten des vorhergehenden Stadiums wenigstens andeutungsweise erkennen zu können. In dieser Hinsicht bieten Figg. VII und VIII unklare Verhältnisse dar, weil, wie schon bemerkt, diese Eier nur je drei etwas längere Furchen von meridionalem Verlauf aufzuweisen haben. Dagegen lässt Fig. IX^2 an der Unterseite des betreffenden Eies die beiden ersten Furchen erkennen, deren Verlauf an der oberen Seite des Eies allerdings nicht mehr ohne weiteres erkennbar ist.

Zweitens dürfte man, vorausgesetzt dass die dritte Furche einen latitudinalen (s. die Note S. 184) Verlauf nähme, erwarten, am Keimpole eine der Zahl der im vorigen Stadium vorhandenen Segmente entsprechende Anzahl kleinerer Segmente anzutreffen. Nun sind aber dort nur zwei, oder (Fig. VII) gar nur ein einziges solches Segment vorhanden.

Da es klar ist, dass die kleinen oberen Segmente von den grossen (Quadranten) des vorhergehenden Stadiums durch Scheitelabschnürung entstanden sein müssen, so könnte die Frage aufgeworfen werden, ob die zwei kleinen Segmente der Figg. VIII und IX in jedem Falle einem, oder zwei verschiedenen Quadranten entstammen. Es würden, von diesem Gesichtspunkte, in Fig. VII die einfachsten Verhältnisse vorliegen, weil hier überhaupt nur ein kleines Segment vorhanden ist, welches in der erwähnten Beziehung keinen Zweifel übrig lässt. Indessen erscheint mir

das Ei der Fig. IX am besten geeignet, über die fraglichen Punkte Aufklärung zu geben, schon deshalb, weil die hier wenigstens in einem Teil ihres Verlaufes erkennbaren beiden ersten Furchen einen wertvollen Anhaltspunkt darbieten. Nun sind hier, wie erwähnt, am oberen Pole zwei kleinere Segmente vorhanden. A priori möchte man wohl lieber annehmen, dass diese je einem Quadranten entstammen. Eine schwache Stütze erhält diese Annahme durch das Verhalten der Kerne des in Fig. VI abgebildeten Eies (s. S. 183), wonach an diesem Ei ein annähernd gleichzeitiges Auftreten der dritten Furche an allen vier Quadranten, und zwar mindestens an einem, vielleicht an zweien von ihnen, in latitudinaler Richtung zu erwarten gewesen wäre.

Allerdings scheint mir gerade in Fig. IX[1] die äussere Konfiguration auch nicht die Annahme auszuschliessen, dass die beiden kleinen Segmente *d* und *k* zusammen ein von *K* abgeschnürtes, schon von neuem geteiltes Scheitelsegment repräsentieren würden. Die centrale Lage und die verhältnismässig bedeutende Grösse des einzigen ähnlichen Segmentes in Fig. VII würden diese Annahme stützen. Wollte man diesen Fall annehmen, müsste indessen eine ausserordentliche Verschiedenheit der einzelnen Quadranten in Bezug auf die Zeit des Auftretens der dritten Furche vorausgesetzt werden. Es würde z. B. die Furche ϑ—π bereits vierter Ordnung sein, während das Segment *D* noch keine Furche dritter Ordnung aufzuweisen hätte. Ähnliche Bedenken stellen sich übrigens auch fast jeder anderen möglichen Kombination entgegen.

Zählt man aber die an dem Ei thatsächlich vorhandenen Furchen, so findet man, dass ihre Anzahl genau der des dritten Furchungsstadiums entspricht. Das beweist, dass es sich mindestens um dieses Stadium handelt, und macht es zugleich in gewissem Grade wahrscheinlich, dass gerade die Furchen dritter Ordnung aber noch keine höherer Ordnung vorhanden sind.

Nimmt man nun an, dass die kurzen Furchen $\nu-\mu$ und $\varkappa-\lambda$ die Furchen dritter Ordnung von je einem Quadranten sind, so ergiebt sich von selbst, dass d zu D und k zu K gehören (vergl. nebenstehenden Holzschnitt zu Fig. IX).

Diese Auffassung scheint mir in der That aus den oben berührten Gründen die annehmbarste zu sein. Danach würden die beiden ersten Furchen von den vielfach gebrochenen Linien $\alpha-o-\vartheta-\pi-\varepsilon-\nu-\beta$ (erste) und $\gamma-\eta-\varkappa-\pi-\varepsilon-\zeta-\delta$ (zweite) repräsentiert werden. Am Keimpole haben derartige gegenseitige Verschiebungen stattgefunden, dass die beiden ersten Furchen nunmehr diesen sonderbaren Verlauf haben und auf der Strecke $\varepsilon-\pi$ zusammenfallen. Die vermutliche erste Furche ist in nebenstehendem, sowie in den folgenden Holzschnitten mit unterbrochener, die zweite mit punktierter Linie gezeichnet.

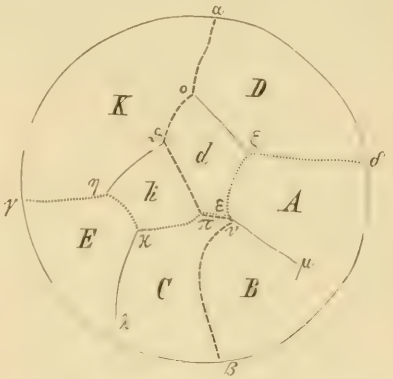

Holzschnitt zu Fig. IX.

Die Gegend des Keimpoles des in Fig. VIII (vergl. den Holzschnitt auf folgend. S.) abgebildeten Eies weist zwei kleine Segmente auf, welche eine an diejenige des vorhin besprochenen Eies lebhaft erinnernde Konfiguration bedingen. Schon aus diesem Grunde wird man wohl eine ähnliche Entstehungsweise der beiden Segmente annehmen dürfen wie in jenem Falle. Aber das Vorhandensein von nur drei längeren und zwei kurzen Meridianfurchen erschwert freilich die Deutung dieses Bildes. Ich kann nur die Vermutung aussprechen, dass die wiederholt gebrochene Linie $\alpha-\varkappa-\zeta-\eta-\iota-\beta$ (oder möglicherweise $\alpha-\varkappa-\vartheta-\eta-\iota-\beta$) die erste, und die Linie $\gamma-\varepsilon-\zeta-\eta-\vartheta-\delta$ die zweite Furche vorstellt. Die Furche $\iota-\lambda$ wäre eine meridional, $\vartheta-\varkappa$ (oder

$\zeta - \varkappa$) eine etwa latitudinal, $\varepsilon - \iota$ eine schräg verlaufende Furche dritter Ordnung, während am Segmente A (oder B) die Furche dritter Ordnung noch nicht erschienen wäre. Als Anhaltspunkt für die Unterscheidung der ersten und zweiten Furche in diesem sowie in dem nächstfolgenden Falle dient mir der Umstand, dass am Tritonei die dritte Furche von der zweiten ihren Ausgang nimmt (vergl. Grönroos, 90, S. 34, ferner v. Ebner, 93, S. 8). Wenn die dritte Furche (am Tritonei) meridional verläuft, so trifft sie mit der ersten eventuell gar nicht zusammen; verläuft sie schräg, so schneidet sie die erste Furche in grösserer Entfernung vom Keimpol als die zweite. Die Annahme, dass das Salamanderei sich in dieser Hinsicht analog verhält, gewinnt eine gewisse Stütze durch das Verhalten der (dritten) Furche $\varkappa - \lambda$ zu den in anderer Weise deduzierten beiden ersten Furchen des vorhin besprochenen Falles (siehe Holzschnitt zu Fig. IX.)

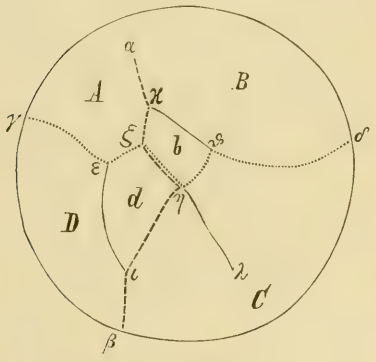

Holzschnitt zu Fig. VIII.

Am schwierigsten erscheint die Deutung der Fig. VII. Die anscheinend centrale (polare) Lage des einzigen kleinen Segmentes könnte möglicherweise den Gedanken an einen Anachronismus im Auftreten der Furchensysteme erwecken, indem etwa die latitudinale Furche (ein „Polarkreis") schon vor den meridionalen Furchen aufgetreten wäre. Jedoch kann ich mir kaum vorstellen, wie eine solche Teilung hier zustande gekommen wäre. Ausserdem bietet die Anordnung der meridionalen Furchen eine bedeutende Übereinstimmung mit der Fig. VIII. Aus diesem Falle geht ferner hervor, dass an den einzelnen Quadranten die dritte Furche nicht immer gleichzeitig auftritt, und endlich lassen die beiden schon besprochenen Fälle (Figg. VIII u. IX) erkennen,

wie verschieden die dritte Furche verlaufen kann, und welche bedeutende Verschiebungen der Segmente unter sich in diesem Stadium Platz greifen können. Infolge all' dieser Umstände glaube ich, dass man auch in dem Falle der Fig. VII nicht an einen derartigen Anachronismus oder dergleichen zu denken braucht, sondern dass auch für die Beurteilung dieses Falles nur dieselben Gesichtspunkte in Betracht kommen und auch ausreichend sind, wie in den beiden anderen Fällen. Allerdings muss ich zugeben, dass ich nicht imstande bin, nur nach den äusseren Merkmalen die Einzelheiten des vorliegenden Falles mit voller Sicherheit zu erklären.

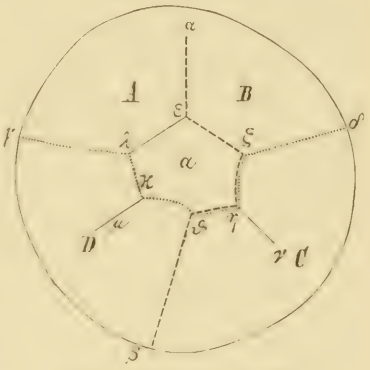

Holzschnitt zu Fig. VII.

Ich vermute aber (vergl. nebenstehenden Holzschnitt zu Fig. VII), dass hier die erste Furche durch die gebrochene Linie α—ε—ζ—η—ϑ—β vorgestellt wird, während die Linie γ—λ—$\varkappa$—ϑ—η—ζ—δ die zweite Furche repräsentiert. In diesem Falle sind eine latitudinal (λ—ε) und zwei (η—ν und $\varkappa$—μ) meridional verlaufende Furchen dritter Ordnung vorhanden. Wie im vorigen Falle, fehlt auch hier an einem Segmente, B (oder A) die dritte Furche. Jedenfalls liegt auf der Hand, dass in diesem Falle ebenso wie im vorigen (Fig. VIII) schon in dem einen der beiden ersten Furchungsstadien eine Asymmetrie der einen Meridianfurche im Verhältnis zum Keimpole, bezw. zur anderen Meridianfurche, sich eingestellt hat. Etwas ähnliches hat z. B. Rückert an Selachiereiern beobachtet, indem die erste Furche zuweilen am einen Ende in zwei Schenkel auslief (89, S. 365). Eigentümlicherweise wäre in den beiden zuletzt besprochenen Fällen die erste Furche die asymmetrisch entwickelte.

Zum Zweck der Orientierung über das Verhalten der verschiedenen Dottersubstanzen, der Segmente, Furchen und Kerne im Inneren des Eies in diesem Stadium wurde das Ei der Fig. IX in eine Serie von Vertikalschnitten zerlegt, deren Schnittrichtung durch die unterbrochenen geraden Linien in Fig. IX[1] der Tafeln angegeben ist.

Die feinkörnige Substanz ist von dem grobkörnigen Dotter an vielen Stellen, ja sogar im allgemeinen, scharf abgesetzt. Aber sie bildet nicht mehr eine so einheitliche, regelmässig gestaltete Scheibe wie in den frühesten Stadien, wo sie eine ziemlich glatte Unterfläche hatte und dem grobkörnigen Dotter wie eine flache Kappe auflag (vgl. Figg. III[1] und IV[2]). Jetzt besitzt diese Schicht eine unregelmässig wechselnde Tiefe. An manchen Stellen sieht man auch kleinere oder grössere Portionen feinkörniger Masse an den Furchen entlang in den grobkörnigen Dotter hineindringen. (Fig. IX[3]). Auch dieser sendet hier und da einen Fortsatz in die feinkörnige Schicht hinein. (Figg. IX[4–6]). Die Vorschiebung oder Neubildung von feinkörniger Substanz innerhalb des Gebietes des grobkörnigen Dotters scheint, wenigstens in vielen Fällen, dem weiteren Vordringen der Furchen in die Tiefe vorauszugehen, denn in zahlreichen Schnitten sieht man die Fortsetzung einer plötzlich aufhörenden Furche gegen das Innere des Eies hin durch eine zarte Strasse aus feinkörniger Substanz vorgezeichnet. Die beiden kleinen Segmente bestehen in ihrem oberen Teil aus fein-, im unteren aus grobkörniger Substanz, mit scharfer, wenn auch sehr unebener Grenze zwischen beiden. Die Anordnung der verschiedenen Zonen des grobkörnigen Dotters zeigt gegen früher im allgemeinen keine wesentliche Veränderung. Nur ist das Centrum, innerhalb der aus grossen (15—25 μ) Dotterplättchen bestehenden, lockeren, pericentralen Zone (s. S. 177) noch von einer inneren pericentralen Zone umgeben, deren Elemente kleiner sind (5—10 μ) und noch dichter beisammen liegen, als

diejenigen des Centrums selbst (10—15 μ) (Vgl. Figg. IX[4] und IX[5]). (In dem Fig. IX[6] abgebildeten Schnitte ist gerade diese Zone in grösserer Ausdehnung getroffen, das eigentliche Centrum dagegen nicht mehr).

Der untere Teil des Eies bildet eine zusammenhängende, allen Segmenten (ausser *d* und *k*) gemeinsame Masse, indem die Furchen in die untere Eihälfte nur wenig tief einschneiden. Die Fortsetzung der Furche ζ—δ (vgl. Figg. IX[1], IX[2]) an der unteren Eihälfte betrifft vorläufig nur die alleroberflächlichste Schicht. Tiefer dringt diejenige der Furche $\varepsilon-\beta$ ein. Ebenso schneidet die Fortsetzung der Furche η—γ weniger tief ein, als die der Furche o—α. Hieraus lässt sich vielleicht mit einiger Wahrscheinlichkeit der Schluss ziehen, dass die Furche γ—δ als die zweite, α—β als die erste Furche aufzufassen ist (vgl. S. 187). In der oberen Eihälfte, besonders in der Nähe des Keimpoles, sind die Teilungsprodukte schon besser von einander gesondert, jedoch auch hier mit Unterschieden. Die der Furche ζ—δ entsprechende Teilungsfläche zeigt sich in den Schnitten derjenigen der Furche μ—ν stark entgegengekrümmt. In einer Reihe von Schnitten treffen sich sogar in der Tiefe die beiden Flächen, so dass in dieser Gegend der oberste Teil des Segmentes *A* allseitig begrenzt erscheint (Fig. IX[3]), als wenn man ein abgeschnürtes kleines Segment vor sich hätte. Das Segment *B* verschwindet, wie aus Fig. IX[1] ersichtlich ist, schon bei ν von der Oberfläche, sendet aber unter die Furchenstrecke ε—ν, wo die Segmente *A* und *C* aneinander stossen, einen Fortsatz hinein. Dieser gewährt in den Schnitten (Fig. IX[3]) ebenfalls das Bild eines kleinen abgesonderten Segmentes; verfolgt man ihn aber rückwärts durch die vorhergehenden Schnitte, so sieht man ihn direkt in den noch nicht vollständig abgegrenzten Teil des Segmentes *B* übergehen. Das äusserste (centrale) Ende des genannten Fortsatzes lässt sich nicht ganz genau abgrenzen; es scheint hier in der Tiefe ein Zusammenhang besonders mit den

Segmenten A und C, vielleicht auch mit der centralen, noch ungeteilten Dottermasse zu bestehen. Die Segmente A und B stehen mit den kleinen Segmenten d und k in keinem Zusammenhang, obwohl B in der Tiefe beide berührt. Dagegen scheinen die beiden kleinen Segmente im Bereich der grobkörnigen Substanz in einer gewissen Ausdehnung unter sich zusammenzuhängen, indem in den Schnitten eine zarte Strasse von feinkörniger Substanz, in welche die Furche ϑ—π in der Tiefe sich verliert, mit der gleichen Substanz beider Segmente in Verbindung steht (in Fig. IX[5] angedeutet.) Jedoch ist der Zusammenhang der beiden Segmente nicht ganz deutlich. Es ist nämlich oft schwer oder unmöglich, kategorisch zu entscheiden, ob zwischen zwei Segmenten an einer gewissen Stelle ein Zusammenhang besteht oder nicht. Die Segmente liegen oft sehr dicht aneinander gepresst, und da sie von keiner Membran umgeben sind, können die trennenden Furchen von den Dotterelementen leicht mehr oder weniger verdeckt werden.

An der Stelle, wo die Furche $\varkappa$—λ ihren Ausgangspunkt nimmt (Fig. IX[1]) findet sich etwas unterhalb der Oberfläche eine sehr dünne Brücke aus feinkörniger Substanz, welche das Segment k mit C oder E, oder vielleicht mit beiden, verbindet. Von fraglicher Beschaffenheit ist eine andere Verbindung, die in einigen Schnitten in der Tiefe zwischen k und E zu bestehen scheint. Zwischen dem Segment K und dem einen oder anderen der beiden kleinen Segmente habe ich keinen Zusammenhang feststellen können; indessen ist für die Entscheidung hierüber die Schnittrichtung sehr ungünstig.

Das Segment d ist, soweit die feinkörnige Substanz in die Tiefe reicht, vom Segmente D überall vollständig getrennt. Auch der grobkörnige Dotter weist an betreffender Stelle grossenteils eine Fortsetzung der Furche ζ—o, oder wenigstens eine diese Fortsetzung andeutende Strasse von feinkörniger Substanz auf. Aber in einer gewissen Ausdehnung, d. h. in einer Reihe

von Schnitten, besteht ein unmittelbarer Zusammenhang zwischen den grobkörnigen Anteilen von *d* und *D* (und zugleich zwischen diesen beiden und der centralen ungeteilten Dottermasse). Die Furche ζ—*o* dringt, dieser Strecke entsprechend, nur bis zur Grenze zwischen fein- und grobkörniger Substanz in die Tiefe vor, hört hier, etwas erweitert, plötzlich auf und zeigt zunächst keine Spur einer Fortsetzung in den grobkörnigen Dotter hinein (Fig. IX[5]). Erst weiter unten findet man wieder etwa in der gedachten Verlängerung der Furche eine Lücke, welche zugleich der Verlängerung der die beiden kleinen Segmente trennenden Furche entspricht (s. Fig. IX[4—5]). Dass diese Lücke in der That zur Fortsetzung der betreffenden Furchen in Beziehung steht, bezw. als eine selbständig entstandene Portion derselben aufzufassen ist, geht aus dem Vergleich mit anderen Schnitten hervor, wo die Lücke durch feinkörnige Strassen mit den oberen Portionen der beiden Furchen verbunden ist. Die Lücke stellt zugleich einen Urkomponenten der Furchungshöhle dar (s. nächstes Stück).

Unter den beiden Scheitelsegmenten, sowie schon unter der Stelle (ε—ν), wo die Segmente *A* und *C* aneinander stossen (Fig. IX[1]), befinden sich in der (gedachten) Verlängerung der Furchen kleine unregelmässige Hohlraumbildungen, die kaum noch alle untereinander in Verbindung stehen: bescheidene Anfänge der Furchungshöhle. Diese befinden sich grösstenteils im Bereich des grobkörnigen Dotters, so dass Teile von diesem noch den kleinen Segmenten angehören (vgl. S. 190 und Figg. IX[4], IX[5]).

In keinem Segment ist der Kern noch vollständig geteilt, sondern er befindet sich überall in einem Teilungsstadium, und zwar überall annähernd in demselben, indem entweder die Mutterchromatinschleifen den Äquator der Spindel einnehmen, oder die Tochterschleifen bereits ein wenig gegen die Spindelpole gerückt sind. Die Stellung der Kernspindel in

den einzelnen Segmenten anlangend, steht dieselbe in *A* und in *B* etwa meridional, der eine Pol peripher und nach unten gerichtet, so dass an diesen Segmenten demnächst eine Abschnürung von kleineren Scheitelsegmenten durch Latitudinalfurchen bevorgestanden hätte. Ziemlich ähnlich ist in *C* und in *E* die Stellung der Spindel. In *K* liegt diese horizontal (der Keimpol des Eies nach oben gedacht), etwa parallel der Schnittrichtung (Fig. IX[6]), in *D* dagegen fast senkrecht zur Schnittrichtung. In den beiden letzten Fällen hätte also die nächste Furche einen meridionalen Verlauf genommen. In den beiden kleinen Segmenten *k* und *d* liegen die Kernspindeln annähernd horizontal, etwa senkrecht zur Schnittrichtung.

Die Untersuchung der Schnitte ergiebt nach dem obigen, in Bezug auf die Zusammengehörigkeit der kleinen Segmente mit diesen oder jenen grossen, als Hauptbefund den Zusammenhang zwischen den Segmenten *d* und *D*. Die übrigen erwähnten Verbindungen sind entweder nicht ganz sicher festgestellt, oder sie sind im Vergleich mit der breiten und starken Verbindung der genannten Segmente sehr unbedeutend. Der dünne Verbindungsstrang zwischen *k* einerseits und *C* und *E* andererseits (S. 192 und Fig. IX[4]) ist vielleicht nur eine zufällig stehen gebliebene Brücke. Wenn sie ein Zeichen der Zusammengehörigkeit der betreffenden Segmente wäre, so würde die Furche $\varkappa$—λ vierter Ordnung sein, während das Segment *K* noch keine Furche dritter Ordnung aufzuweisen hätte. Und in den Segmenten *C* und *E* würden dann die Vorbereitungen zur fünften Kernteilung ebensoweit gediehen sein, wie im Segment *K* zur dritten. Diese Einwände zu beseitigen scheint mir die erwähnte ungemein dünne Verbindungsbrücke kaum ansehnlich genug zu sein. Andererseits lässt schon eine flüchtige Betrachtung der ganzen Konfiguration der betreffenden Schnitte (Fig. IX[4] und IX[5]) im Segmente *d* ein von *D* abgeschnürtes Segment vermuten. Ich glaube daher, auch nach Berücksich-

tigung der inneren Verhältnisse die Auffassung aufrecht erhalten zu dürfen, dass das Segment *d* zu *D* und *k* zu *K* gehört. Die Furchen ζ—*o* und η—ϑ sind demnach latitudinal, die Furchen ν—μ und $\varkappa$—λ meridional verlaufende Furchen dritter Ordnung. In jedem Segment wird die vierte Teilung schon vorbereitet, und zwar in der Weise, dass an den Segmenten, wo die dritte Furche eine Latitudinalfurche war, demnächst eine Meridianfurche zustande gekommen wäre, und umgekehrt.

Ich habe mich bei diesem Stadium etwas lange aufgehalten, teils weil die Deutung der mir vorliegenden Furchenbilder aus demselben einige Schwierigkeiten bereitete, teils aber und hauptsächlich, weil mir in demselben einige Eigentümlichkeiten der Furchung des Salamandereies zuerst entgegentraten, nämlich, was die äusseren Furchungserscheinungen betrifft, die wechselnde („unschematische") Verlaufsrichtung gewisser Furchen, und bezüglich der inneren Erscheinungen besonders die langsame Teilung der unteren Eihälfte. Da ferner hier die ersten Spuren einer Furchungshöhle erscheinen und sich zum ersten Male der Gegensatz zwischen kleinen oberen und grossen unteren Segmenten etabliert, so bietet dieses Stadium gewissermassen den Schlüssel dar zum Verständnis der späteren, an sich noch schwierigeren Stadien, sowie namentlich des Verhaltens der Kerne in diesen. Da aber die Einzelheiten der äusseren Furchenbilder an sich von verhältnismässig untergeordneter Bedeutung sind, werde ich bei den folgenden Stadien darauf verzichten, auf die Feststellung der einzelnen Furchensysteme u. s. w. Zeit und Platz zu verschwenden.

Viertes Furchungsstadium. (Vgl. Fig. X u. XI.)

Das nächstfolgende von mir beobachtete Stadium schliesst sich dem eben besprochenen beinahe, wenn auch nicht vollkommen unmittelbar an. Man braucht, um es von diesem abzuleiten, nur anzunehmen, dass die hier durch die Kerne an-

gedeuteten Teilungen erfolgt sind, und dass sich dann ein paar Segmente noch einmal geteilt haben. Ich habe von dem zu besprechenden Stadium nur zwei Fälle gesehen (Figg. X und XI). Der eine weist an der oberen Eihälfte zehn kleinere, unter sich aber recht verschieden grosse Segmente auf, deren Anordnung sehr unregelmässig erscheint (Fig. X[1]). An der unteren Seite (Fig. X[2]) sieht man zwei sich kreuzende Furchen, die am Gegenpol eine Brechungslinie aufweisen. In dem zweiten Falle (Fig. XI) sind oben eilf kleinere Segmente in ziemlich regelmässiger Anordnung um den Keimpol herum gelagert; ein zwölftes zeigt sich noch in Abschnürung begriffen. Den Äquator überschreiten sechs Meridianfurchen, von welchen eine bald danach aufhört, während die fünf übrigen die Gegend des Gegenpoles erreichen und dort in verschiedener Weise und unter Ausbildung mehrerer Brechungslinien zusammentreffen. Die beiden Eier wurden wieder in Vertikalschnittserien zerlegt (Schnittrichtung in den resp. Figuren angegeben).

Die Furchungshöhle zeigt in dem Ei der Fig. X ein ähnliches Verhalten wie im vorigen Stadium, indem man verschiedene kleinere, unter sich in fraglichem Zusammenhange stehende Hohlraumbildungen antrifft (vgl. Figg. X[3] und X[4]). Einige Schnitte, welche gerade die Gegend des Keimpoles betreffen, gewähren jedoch das Bild einer mehr einheitlichen Furchungshöhle, deren Dach von den kleineren Segmenten gebildet wird, während der Boden von den centralen Teilen der grossen unteren Segmente, zum Teil auch von unregelmässigen mit verschiedenen Segmenten zusammenhängenden Fortsatzbildungen dargestellt wird.

Die an der Unterseite des Eies (Fig. X[2]) sichtbaren Meridianfurchen haben das Innere des Eies noch nicht vollständig geteilt. Am weitesten gediehen erscheint dortselbst die Furche α—β. Nur in einer verhältnismässig geringen Ausdehnung fehlt unterhalb des Centrums des Eies jede Andeutung einer Verbindung zwischen dem im oberen Teil des Eies befindlichen Abschnitt der Furche

und dem an der unteren Eihälfte äusserlich sichtbaren Teil derselben (vgl. Fig. X³). Weniger tief dringt von unten her die Furche γ—δ ein. Im übrigen sieht man die Furchen im Inneren des Eies, d. h. in den Schnitten, vielfach nicht gerade verlaufen, sondern verschiedene Biegungen und Knickungen machen, so dass in vielen Schnitten ein recht kompliziertes Bild zustande kommt. Zu dieser Komplikation tragen die oben erwähnten Fortsatzbildungen bei, welche die Furchungshöhle begrenzen, bezw. in dieselbe hineinragen.

Im Zusammenhang mit den Furchen mag ein auffallender Befund am Segmente *e* erwähnt werden. Am unteren Umfange des genannten Segmentes findet sich nämlich in einer gewissen Ausdehnung der Anfang einer dieses Segment teilenden, zur Schnittrichtung senkrechten Furche (Fig. X³), obwohl der Kern des Segmentes noch nicht geteilt ist, sondern sich überhaupt noch im „Ruhestadium" befindet. Bei Vollendung der Furche wäre dem Anschein nach das betreffende Segment in ein centrales, von der Oberfläche abgedrängtes, und ein peripheres, oberflächliches geteilt worden.

Die Kerne dieses Eies befinden sich teils, namentlich in den oberen kleineren Segmenten, im „Ruhestadium", teils haben sie die mitotische Teilung schon eingeleitet. In einigen sind innerhalb der noch vorhandenen Membran die Chromosomen bereits ausgebildet oder eben in Differenzierung begriffen und bilden mit dem ganzen erkennbaren Kerngerüst zusammen einen äusserst lockeren Knäuel. In einem Falle (Segment *d*) zeigen diese noch im Werden begriffenen Chromosomen innerhalb der Kernmembran eine deutliche bipolare Anordnung. Diese entspricht durchaus den ausserhalb der Membran durch die Polstrahlungen bereits angedeuteten Polen. Alle Kerne, die mit einer Membran versehen sind, besitzen eine reichliche helle Grundsubstanz (Kernplasma, Karyohyaloplasma), während das erkennbare Gerüst wenig voluminös ist. In dieser Hinsicht besteht zwischen den

Kernen der oberen kleineren und der unteren grösseren Segmente kein erheblicher Unterschied. Diese Kerne erscheinen teilweise etwas geschrumpft, indessen sind ihre Dimensionen recht bedeutend, indem ihr grösster Durchmesser 44 bis 72 μ beträgt. Die Lage der Kerne, bezw. die Stellung der resp. Kernspindeln betreffend, ist zunächst zu bemerken, dass die vier unteren Segmente in ihren obersten Teilen je einen, sonst aber keine (s. nächstes Stück und S. 222) Kerne aufzuweisen haben. Im Segmente *d* wird, nach den schon aufgetretenen Polstrahlungen zu urteilen, eine annähernd vertikale Spindel vorbereitet, deren oberer Pol zugleich etwas centralwärts neigt (über die Anordnung der Kernsubstanz selbst s. oben). Nach der Lage des Kernes würde durch die betreffende Teilung wahrscheinlich der zwischen den Segmenten *c* und *e* gegen *r* gerichtete Fortsatz des Segmentes *d* abgeschnürt werden. Im Segmente *o* hat die schon ziemlich ausgebildete Kernspindel ihre Lage unter dem Segment *m*; ihr einer Pol ist centralwärts und zugleich schwach nach oben gerichtet. In *a* ist der Kern weit centralwärts und nach oben gerückt in einen jener „in die Furchungshöhle hineinragenden" Fortsätze. Seine Membran ist eben im Schwinden begriffen, nur noch teilweise erkennbar. Dasselbe ist im Segment *v* der Fall. Hier ist die Stellung der werdenden Spindel durch Centrosomen und Polstrahlungen markiert, der eine Pol centralwärts und nach unten gerichtet.

Ausser diesen unzweifelhaften Kernen, welche in derselben Anzahl sich vorfinden, wie die mehr oder weniger vollständig von einander getrennten Segmente, und welche alle, wenigstens in Bezug auf ihre Dimensionen, unter sich einigermassen übereinstimmen, sind in diesem Ei noch einige kernartige Gebilde vorhanden, auf die ich später zurückkommen werde (S. 222).

Das Ei, welchem Fig. XI entnommen wurde, bietet eine schon ziemlich einheitliche Furchungshöhle dar. Freilich ist sie noch sehr niedrig, grösstenteils spaltförmig, und unregelmässig

gestaltet (Figg. XI[3]—XI[5]). In die Furchungshöhle ragen auch hier, teilweise ihren Boden bildend, unregelmässig gestaltete Fortsätze der unteren Segmente hinein. Diese Fortsätze zeigen sich, wenn man sie durch die Serie verfolgt, teilweise in Abschnürung von den betreffenden Muttersegmenten begriffen. Ausser diesen, regelrecht mit je einem Kern versehenen Fortsatzbildungen sieht man in der Furchungshöhle eine Anzahl viel kleinerer, abgerundeter, schon abgeschnürter oder ebenfalls in Abschnürung begriffener Gebilde, welche entweder aus fein- oder aus grobkörniger Dottersubstanz bestehen, und in denen sich keine Spur eines Kernes oder kernartigen Gebildes auffinden lässt (s. Figg. XI[3] u. XI[4]). Diese Gebilde erinnern ein wenig an die von Sarasin (83, S. 198 u. a.) für das Eidechsenei beschriebenen Knospenbildungen, von welchen Sarasin sagt, dass sie oft schon von vornherein die Kleinheit der späteren Keimblätterelemente besitzen. Jedoch erscheint mir die Zusammengehörigkeit der beiderlei Gebilde sehr fraglich, weil Sarasin in den seinigen zum Teil Kerne beobachtete und damit ihre Zellennatur feststellen konnte.

Der centrale Teil der unteren Eihälfte ist auch hier noch nicht geteilt, sondern stellt eine allen unteren Segmenten gemeinsame Masse dar. Die an der unteren Eihälfte äusserlich sichtbaren Furchen betreffen, besonders in der Gegend des Gegenpoles, grossenteils nur die oberflächlichste Schicht des Dotters. Teils in den schon durch Furchen getrennten peripheren Bezirken, teils in jener ungeteilten centralen Dottermasse findet man eine Anzahl Kerne, welche paarweise, d. h. je zwei in einiger Entfernung von einander liegen und dadurch eine kurz vorher stattgefundene Teilung bekunden (Figg. XI[3], XI[5]). Diese Kerne der unteren Segmente befinden sich alle im obersten Teile des grobkörnigen Dottergebietes, unweit der Furchungshöhle. Die meisten sind zunächst von einem hellen Hofe, d. h. von einer kleinen Partie feinkörniger oder scheinbar homogener

Substanz umgeben; einige liegen indessen unmittelbar in die grobkörnige Substanz eingebettet. In den kleinen oberen Segmenten sieht man an mehreren Stellen die auseinandergewichenen Produkte der letzten Kernteilung, selbst wenn sie bereits verschiedenen Segmenten angehören und zwischen ihnen also schon eine Furche durchzieht, durch eine Strasse aus solcher sehr feinen Substanz verbunden, welche den von den Tochterkernen zurückgelegten Weg aufs deutlichste nachzeichnet. Dasselbe ist, wie in Fig. XI[4] angedeutet, auch im Segmente *p* der Fall.

Sämtliche Kerne stellen bläschenförmige Gebilde dar, welche meistens schwach geschrumpft erscheinen, und besitzen ungefähr die gleiche Struktur: innerhalb einer zarten Membran findet sich eine verhältnismässig reichliche helle Grundsubstanz und ein lichtes Kerngerüst mit mehr oder weniger zahlreichen, besonders wandständigen, winzigen Verdickungen, aber ohne deutlich unterscheidbare Kernkörperchen. Der grösste Durchmesser beträgt 31 bis 50, meistens jedoch unter 40 μ. Abgesehen von kleineren, etwa durch Schrumpfung bedingten Unebenheiten ihrer Oberfläche und Unregelmässigkeiten ihrer Gestalt, bieten einige dieser Kerne ein eigentümliches grosshöckeriges oder knolliges Aussehen dar; dabei zeigen die einzelnen Knollen eine im ganzen wohl abgerundete Gestalt und glatte Oberfläche. Jeder enthält einen Teil des Kerngerüstes; im übrigen stimmt die Struktur dieser Kerne mit der vorhin erwähnten vollständig überein.

Innerhalb einiger der erwähnten paarweise liegenden hellen Höfe findet man keinen einfachen bläschenförmigen Kern, sondern mehrere (bis zu 5) anscheinend vollständig von einander getrennte Bläschen, welche eng an einander liegen, und zwar in räumlich verschiedenen Richtungen, weshalb natürlich nicht alle in einem und demselben Schnitt zu sehen sind. Die in einer Gruppe zusammenliegenden Bläschen sind von verschiedener Grösse, 18—30 μ im längsten Durchmesser; ihr Aussehen und

ihre Struktur stimmen mit dem oben bezüglich der unkomplizierten Kerne gesagten überein. Über die Bedeutung dieser Kerne s. S. 224—227.

Die Anordnung der verschiedenen Elemente des grobkörnigen Dotters zeigt in diesem Stadium eine grosse Übereinstimmung mit dem vorhergehenden.

Ein Vergleich der beiden besprochenen Fälle des vorliegenden Stadiums ergiebt, dass in dem letzteren (Fig. XI) die Furchung äusserlich etwas weiter gediehen ist als in dem ersteren (Fig. X). Dasselbe gilt bezüglich des Kernteilungsprozesses im Bereich des grobkörnigen Dotters. In dem ersten Falle (Fig. X) sind dort nur vier Kerne vorhanden, d. h. einer entsprechend jedem durch die Meridianfurchen angedeuteten Segmente („Makromer"). In dem zweiten Falle finden sich dortselbst nicht weniger als neun Paare (s. oben S. 199) von Kernen[1]). Sechs Meridiansegmente sind durch die äusserlichen Furchen angedeutet, es bleiben also für die noch ungeteilte Dotterpartie im Inneren des Eies drei Paare übrig. Dieser Fall stellt also, streng genommen, ein etwas vorgerückteres Stadium vor, als der andere. Trotzdem ist im Inneren des grobkörnigen Dotters der Furchungsprozess selbst im umgekehrten Sinne vorgeschritten, indem das Ei der Fig. XI dort eine nicht nur absolut (dieses Ei gehört einem grossen, das andere einem sehr kleinen „Typus" an, vergl. die Figuren), sondern auch relativ grössere ungefurchte Dottermasse aufweist, als das andere. Nach diesen Fällen scheint also bei der Ausbildung der grösseren Typen der Salamandereier dem grobkörnigen Dotter die Hauptrolle zuzukommen.

Was die, wenigstens zum Teil noch durch keine Furchen getrennten Kerne[1]) unterhalb der Furchungshöhle des in Fig. XI

[1]) Ich betrachte in diesem Zusammenhang jede der erwähnten Bläschengruppen (s. vor. S.) als einen einfachen Kern.

abgebildeten Eies betrifft, wird man die Erklärung derselben teils in diesem Ei selbst, teils in dem der Fig. X finden. In diesem findet sich unterhalb der Furchungshöhle, wie schon hervorgehoben, nur je ein Kern für jedes durch die Meridianfurchen angedeutete Segment. Wie ebenfalls schon erwähnt, nimmt im Segmente *o* die in Ausbildung begriffene Kernspindel eine derartige Stellung ein, dass beim Auseinanderrücken der Tochterkerne der eine sich in den centralwärts und nach oben vorspringenden Winkel des Segmentes begeben hätte (Fig. X^4); im Segmente *v* wäre der eine Tochterkern anscheinend centralwärts und nach unten gerückt. In *a* ist der ganze Kern in einen centralwärts und nach oben ragenden Fortsatz hineingerückt, oder der dort befindliche Kern ist wenigstens ein Teilungsprodukt des Kernes von *a*.

In dem Ei der Fig. XI sieht man in dem Segm. *p* die erst wenig auseinandergerückten Tochterkerne derart gelagert, dass der eine im Begriff ist, rein centralwärts abzuziehen. Im Segm. *i* trifft man zwei schräg über einander gelegene Kerne, von denen der untere zugleich centralwärts liegt. Eine ähnliche, nur weiter vorgeschrittene Centralwärtswanderung des einen Tochterkerns lässt sich im Segmente *z* erkennen. Es kann, nach dem obigen, wohl keinem Zweifel unterliegen, dass die übrigen der betreffenden Kerne (in dem Falle der Fig. XI) gleichfalls aus Teilungen der Kerne der unteren Segmente hervorgegangen sind, welche Kerne ursprünglich, jedem Segment entsprechend, in der Einzahl vorhanden waren, wie es in dem Ei der Fig. X noch der Fall ist.

Fünftes Furchungsstadium.

Fig. XII repräsentiert ein Stadium, welches sich dem eben besprochenen fast unmittelbar anreiht. Ich habe von diesem Stadium nur dieses eine Ei, und zwar erst in gehärtetem Zustande, gesehen. Oben (Fig. XII^1) befinden sich zwanzig kleinere, äusserlich vollständig umschriebene Segmente, ausserdem sind

da noch ein paar weniger stark markierte Furchen vorhanden (zwischen *a* und *aa*, zwischen *e* und *ee*). Nach aussen von jenen Segmenten liegen noch vier bedeutend grössere, äusserlich ebenfalls vollständig umgrenzte Segmente (*d*, *u*, *n*, *b*), welche sich nach unten etwa an oder etwas über den Äquator des Eies hinaus erstrecken. Unten (Fig. XII[2]) sieht man vier oder fünf Meridionalfurchen die Gegend des Gegenpoles erreichen. Diese Gegend war von einem fest haftenden Gerinnsel oder Belag bedeckt, so dass ihre Konfiguration nicht ganz genau ermittelt werden konnte.

Vertikalschnitte durch dieses Ei (Schnittrichtung und Lage der abgebildeten Schnitte sind in Fig. XII[1] angegeben) ergeben hauptsächlich folgendes:

Im oberen Teil des Eies befindet sich eine noch sehr niedrige, aber einheitliche und regelmässig gestaltete Furchungs- oder Baersche Höhle, deren Dach, von den kleinsten, in der Umgebung des Keimpoles befindlichen Segmenten gebildet, noch von verhältnismässig bedeutender Dicke ist, indem die Höhe der Furchungshöhle in keinem Schnitt der Dicke des Daches gleichkommt, in den meisten Schnitten vielmehr bedeutend hinter derselben zurückbleibt. Unter die grösseren Segmente, wie *i*, *t*, *u* erstrecken sich vorläufig nur spaltförmige Fortsätze (die peripherstenAbschnitte) der Furchungshöhle. Der Boden der letzteren wird im centralen Bezirke immer noch von einer ungeteilten Dottermasse dargestellt. Weiter peripheriewärts treten teils die meridionalen Furchen, teils diejenigen Furchen auf, welche die oben erwähnten Äquatorialsegmente nach innen begrenzen. Diese Segmente sind übrigens nicht überall von der centralen Dottermasse deutlich abgegrenzt; an mehreren Stellen besteht vielmehr ein deutlicher Zusammenhang, so zwischen dem centralen Teil von *u* und der centralen Dottermasse (Fig. XII[7]). Ähnlich verhalten sich auch die Segmente *n* und *d* (Fig. XII[5]).

Bezüglich der Kerne ist für dieses Ei zunächst zu bemerken, dass die beim vorigen Stadium erwähnten knolligen, bezw. die in Gruppen beisammen liegenden Kerne hier nirgends zu sehen sind. Ueberhaupt finden sich hier keine im „Ruhestadium" befindlichen Kerne, vielmehr stimmen diese alle darin überein, dass sie sich überall in irgend einem Stadium der mitotischen Teilung befinden, und zwar findet man in den kleinen oberen Zellen fast durchgehends das Stadium der beiden Tochtersterne, im Bereich des grobkörnigen Dotters vorzugsweise das Äquatorialplattenstadium. Da die Kerne von keiner Membran umgeben sind, lassen sich ihre relativen Dimensionsverhältnisse schwer bestimmen; die Kernspindeln zeigen in dieser Hinsicht keine wesentlichen oder auffallenden Unterschiede. Die Kerne der kleinen oberen Zellen bieten im allgemeinen nichts bemerkenswertes dar. Die Stellung der Kernspindel ist in der Mehrzahl derselben horizontal, d. h. parallel der freien Oberfläche der Zelle, nur im Segmente *r* steht die Spindel genau vertikal (senkrecht zur freien Oberfläche). In der Regel findet man in jedem Segment (oder entsprechend dem Zwischenraum zwischen je zwei Furchen) einen etwa central gelegenen Kern. Indessen besitzen die Segmente *a* und *aa*, welche äusserlich durch eine seichte Furche von einander getrennt sind, noch einen gemeinsamen Kern, der sich allerdings zur Teilung anschickt. Ebenso verhalten sich die Segmente *e* und *ee*. Im Innern zeigen die betreffenden Segmente natürlich noch keine Spuren einer Trennung.

Grösseres Interesse knüpft sich an das Verhalten der Kerne der Äquatorialsegmente sowie überhaupt des grobkörnigen Dotters. Entsprechend den Furchen, welche äusserlich die Äquatorialsegmente unten begrenzen (vgl. Figg. XII$^{3-4}$), würde man erwarten, nun auch unterhalb dieser Furchen, also entschieden im unteren Teil des Eies, Kerne zu finden, d. h. die unteren Tochterkerne von derjenigen Kernteilung, welche dem

Auftreten der betreffenden Furchen vorausging. In der That liegen indessen etwas modifizierte Verhältnisse vor. Im Segmente *d* findet man im oberen Teil, und zwar verhältnismässig weit centralwärts, den Kern (Fig. XII[5]). Auf Fig. XII[1] bezogen, liegt er in der Tiefe, unterhalb des Segmentes *v*. Fast gerade centralwärts von ihm befinden sich in der centralen Dottermasse, unterhalb der Furchungshöhle, zwei Kerne. Der mehr peripher gelegene von diesen liegt dem Kern des Segmentes *d* ziemlich nahe. Zwischen den beiden letztgenannten Kernen ist das genannte Segment nicht gegen die centrale Dottermasse abgegrenzt. Der Verlauf der die beiden Bezirke trennenden Furche ist aber angedeutet, indem die Furchungshöhle rechts einen spaltförmigen, gegen den Zwischenraum der beiden Kerne gerichteten Fortsatz entsendet, während am rechten Umfang des Schnittes die äusserliche Furche, welche das Segment (*d*) unten begrenzt, als Einkerbung sichtbar ist. Von dieser Einkerbung zieht eine Strasse feinkörniger Substanz eine Strecke weit im Bogen nach innen und aufwärts gegen jenen Fortsatz der Furchungshöhle, erreicht denselben indessen nicht, sondern verstreicht allmählich. Der Vergleich mit weiter vorwärts, bezw. rückwärts in der Serie gelegenen Schnitten bestätigt durchaus den so angedeuteten Verlauf der betreffenden Teilungsfläche. Während hier also diejenige Kernteilung, welcher die das Segment *d* unten begrenzende Furche entspricht, schon vollzogen ist, findet man bezüglich der Segmente *n* und *u* andere Verhältnisse. Diese beiden Segmente sind, wie schon erwähnt, von der centralen Dottermasse ebenfalls nur teilweise abgesondert. An den Stellen, wo man im Innern der Schnitte die betreffenden trennenden Furchen erwarten möchte, findet man nun, jedem der beiden Segmente entsprechend, eine Kernspindel, welche so gerichtet ist, dass der eine Pol centralwärts, der andere peripheriewärts sieht. Die Kernteilungen werden also erst vorbereitet, dennoch aber sind die entsprechenden äusserlichen Furchen schon sicht-

bar. Die Äquatorialsegmente stellen relativ dünne oberflächliche Abspaltungsderivate der im vorhergehenden Stadium vorhandenen grossen unteren Segmente dar. Bei der entsprechenden (vorausgehenden) Kernteilung zieht, wie aus dem obigen und aus den abgebildeten Schnitten hervorgeht, der eine Tochterkern nicht etwa nach unten, sondern beinahe in der Horizontalebene (die Eiachse senkrecht gedacht) centralwärts. Die übrigbleibenden Teile jener grossen unteren Segmente haben demnach ihre Kerne immer noch in ihren obersten Abschnitten, unweit der Furchungshöhle. Diese Abschnitte bilden eben zusammen jene centrale Dottermasse, welche noch teilweise von dem Furchungsprozess unbetroffen ist. Dem Verlauf der Kernteilung entsprechend stehen die Furchen, d. h. die Teilungsflächen, welche die Äquatorialsegmente innen und unten begrenzen, nicht etwa senkrecht zu den bez. Stellen der Oberfläche des Eies, wo die äusserlichen Furchen verlaufen, sondern sind von hier in spitzem Winkel schräg nach innen und oben gerichtet, um den Randbezirk der Furchungshöhle zu erreichen. Dasselbe gilt in geringerem Masse auch schon für die grösseren, relativ randständigen Dachzellen der Furchungshöhle, wie *t*, *i*, *e* und *ee* u. s. w., vgl. Figg. XII$^{5-7}$. Daraus resultiert in den Schnitten eine charakteristische, dachziegel- oder fischschuppenähnliche Anordnung derjenigen Segmente, welche die Seitenteile der oberen Eihälfte einnehmen.

Es erübrigt noch, mit einigen Worten die Verteilung der verschiedenartigen Dottersubstanzen in diesem Stadium zu berühren. Die kleinsten, in der Nähe des Keimpoles befindlichen Segmente zeigen bei schwächerer Vergrösserung (Hartnack 4) durchweg eine feinkörnige Beschaffenheit, nur hier und da sieht man, besonders in den unteren Teilen dieser Segmente, einige kleinere bis mittelgrosse Dotterplättchen eingestreut. Die grösseren Dachzellen der Furchungshöhle zeigen diese mittelgrossen Dotterelemente schon in reichlicher Menge und bilden so den Übergang zu den Äquatorialzellen, welche ganz aus solchen

Elementen bestehen. Diese haben hier, vielleicht infolge einer nahe der Oberfläche des Eies intensiveren Einwirkung der Fixierungsflüssigkeit, wenig Farbstoff angenommen. Nur eine sehr dünne, oberflächliche Zone der Äquatorialsegmente besteht aus feinkörniger Substanz. Solche findet sich denn auch an den diese Segmente centralwärts begrenzenden Furchen vor. Der Boden der Furchungshöhle wird von ähnlicher Dottersubstanz wie die Äquatorialsegmente, mit kleineren bis mittelgrossen Plättchen gebildet, in welcher die Kerne unmittelbar oder von minimalen Mengen anscheinend homogener Substanz umgeben, eingestreut liegen. Nur an einigen Stellen sieht man der Furchungshöhle am nächsten einen Saum von einer blassen feinkörnigen Substanz, ähnlich derjenigen, welche die Hauptmasse der kleinen Dachzellen bildet. Die Dotterplättchen dieser Gegend sind vom Karmin lebhaft gefärbt. Nach unten geht diese Dotterpartie allmählich in die unteren immer grobkörniger werdenden Partien über, deren Plättchen ebenfalls lebhaft gefärbt sind, mit Ausnahme der oberflächlichsten Zone, die überall blasser ist.

Gemeinsam für dieses und das nächstvorhergehende Stadium ist, dass die centrale Dottermasse von den meridionalen Furchen, wie von dem Furchungsprozess überhaupt, noch in beträchtlicher Ausdehnung unberührt geblieben ist, obwohl äusserlich schon mehrere Furchen den Gegenpol erreicht haben. Mit dem nächstvorhergehenden Stadium hat dieses auch das Vorkommen von Kernen in jener centralen Dottermasse gemeinsam. Ebenso liegen alle Kerne, auch die der centralen Dottermasse, wenn auch unterhalb der Furchungshöhle, so doch eigentlich noch im obersten Teile des Eies, während in den unteren Partien keine Kerne zu finden sind, obwohl in diesem Stadium weiter unten neue Latitudinalfurchen aufgetreten sind, welche eigentlich das Vorkommen von Kernen auch im unteren Teil des Eies vermuten liessen.

Die späteren Furchungsstadien lassen sich unschwer auf die bisher beschriebenen und vor allem auf das zuletzt besprochene zurückführen und können daher kurz behandelt werden.

Sechstes Furchungsstadium.

Das nächstfolgende mir vorliegende Stadium (Fig. XIII) schliesst sich dem vorhin besprochenen nicht ganz unmittelbar an. Die obere Seite des Eies weist schon eine bedeutende Zahl kleinerer Segmente auf, ebenso die Äquatorialzone. Von der unteren Seite ist keine Zeichnung vorhanden, auch habe ich das Ei nicht in toto gesehen. Dasselbe war vielmehr bereits in eine Vertikalschnittserie zerlegt, welche mir, mit den beiden Oberflächenbildern, die, vor der Mikrotomierung, mit dem Prisma genommen worden waren, von Herrn Prof. Froriep in zuvorkommendster Weise zur Verfügung gestellt wurde.

Die Schnitte zeigen zunächst eine gegen früher schon etwas ausgedehntere Furchungshöhle, deren Dach in der Mitte, entsprechend dem Keimpole, bedeutend verdünnt ist (Fig XIII[3]). Der unterhalb der Furchungshöhle gelegene Teil des Eies ist zwar von dem Furchungsprozess nicht mehr unberührt geblieben; indessen hat dieser dort immer noch erst verhältnismässig geringe Fortschritte gemacht. Am Boden der Furchungshöhle findet man einige rundliche Gebilde, die eben im Begriffe sind, sich als Scheitelsegmente von grossen unteren und inneren Segmenten abzuschnüren, welche letztere sich von hier aus bis an die untere Fläche des Eies erstrecken. Obwohl die entsprechende Kernteilung noch nicht vollendet ist, sieht man teilweise die Abschnürung des Scheitelsegments schon recht weit vorgeschritten (Fig. XIII[4]). Auf ähnliche Vorgänge, d. h. das Auftreten der Furche vor der Vollendung, ja schon vor oder gleichzeitig mit dem Beginn der entsprechenden Kernteilung, habe ich schon wiederholt Gelegenheit gehabt, hinzuweisen (S. 197, 204, 205).

Im übrigen bieten die Schnitte dieses Eies Verhältnisse dar, welche denjenigen des zuletzt besprochenen recht ähnlich sind. Das gilt z. B. bezüglich der Verteilung der Dotterelemente. Die Kerne befinden sich auch hier nicht im Ruhestadium, weshalb sich ihre relativen Dimensionen schwer angeben lassen. Ferner befinden sich auch die unterhalb der Furchungshöhle liegenden Kerne noch sämtlich im oberen Teil des Eies, unweit jener.

Letzte Furchungsstadien.

In noch vorgerückteren Stadien befällt die Teilung allmählich immer mehr auch den unteren Teil des Eies. Fig. XIV^2 zeigt die untere Seite eines Salamandereies in einem späteren Furchungsstadium, wo unter dem Embryographen bei zehnfacher Vergrösserung die um den Gegenpol herum befindlichen Furchen gut erkennbar waren, während an der oberen Seite des Eies, bei dieser Vergrösserung, nur von vereinzelten Zellen die Umrisse noch deutlich genug waren, um unter dem Embryographen eingetragen werden zu können (vgl. Fig. XIV^1 und Fig. XIV^3, welche letztere einen Vertikalschnitt durch dieses Ei vorstellt).

Im Gegensatz zu den früheren Stadien zeigt sich in diesem auch der untere Teil des Eies zerklüftet. Die dem Gegenpol am nächsten liegenden Segmente sind noch verhältnismässig gross (Figg. XIV$^{2-4}$) und bestehen hauptsächlich aus grossen Dotterelementen; weiter oben gegen die Furchungshöhle werden die Zellen allmählich kleiner, enthalten aber immer noch vorzugsweise grosse bis mittelgrosse Dotterplättchen. Diese zeigen aber vielfach, namentlich im centralen Gebiete des Eies, Unregelmässigkeiten der Gestalt und sind von reichlicheren Mengen feinkörniger Masse umgeben, als in den früheren Stadien. Viele haben auch ihr früher homogenes Aussehen eingebüsst und sehen jetzt körnig aus. Aus diesen Gründen nehme

ich an, dass in diesem Stadium ein Zerfliessen oder eine Einschmelzung grösserer Dotterelemente sich vollzieht. Teilweise sehen auch die Konturen der centralen Segmente selbst wie angefressen aus, was möglicherweise auf einen allmählich erfolgenden Zerfall (Verdauung?) gewisser Furchungselemente selbst hindeutet. Die noch intakten grösseren Dotterelemente sind vom Karmin lebhaft gefärbt. Da die Zellen keine Membran besitzen, treten die Dotterelemente überall frei an die Oberfläche derselben und verdecken an vielen Stellen in den Schnitten die Furchen im Innern des Eies. Nur im Centrum des Eies sind die Zwischenräume deutlich und häufig sogar auffallend gross[1]), welcher Umstand vielleicht im gleichen Sinne zu beurteilen wäre, wie die gerade in dieser Gegend vorkommenden zerfressenen Konturen und reichliche feinkörnige Substanz der Zellen, d. h. als Zeichen eines Zerfalls, sei es nun nur der Dotterelemente innerhalb der Zellen oder wahrscheinlicher auch der Zellen selbst. Die auf den ersten Blick sich aufdrängende Deutung dieser centralen Zellinterstitien als Kunstprodukte (Schrumpfungsspalten) verliert an Wahrscheinlichkeit dadurch, dass an der betr. Stelle sich in späteren Stadien in konstanter Weise ein Spaltraum vorfindet, über welchen bei den späteren Besprechungen zu handeln sein wird.

Das Dach der Furchungshöhle endlich ist aus recht kleinen Zellen (immerhin habe ich hier grösste Durchmesser von 0,10 bis 0,16 mm gemessen) zusammengesetzt, welche eine allerdings zum Teil dünne, aber nirgends mehr einschichtige Zellwand bilden. Natürlich lassen sich darin nicht etwa einzelne in sich zusammenhängende und von einander gesonderte Schichten unterscheiden, aber die Zellen liegen, auch an den dünnsten Stellen, mehrfach übereinander und teilweise zwischen einander eingekeilt. Ein zufälliger Befund ist, dass in dem abgebildeten

[1]) In Fig. XIV[3] sind diese Zwischenräume etwas zu breit geraten.

Exemplare dieses Stadiums das Dach der Furchungshöhle in der Gegend des Keimpoles bedeutend dicker ist als in seinen übrigen Partien (Fig. XIV[3]). Ausser durch ihre geringere Grösse unterscheiden sich die Dachzellen der Furchungshöhle von den unterhalb dieser befindlichen Zellen durch ihre gleichmässige feinkörnige Beschaffenheit und schwächere Färbung.

Entsprechend der vorgerückteren Teilung der unteren Eihälfte findet man jetzt auch hier Kerne, allerdings noch nicht in unmittelbarer Nähe des Gegenpols, indem die untersten Kerne sich in den oberen Abschnitten der an diesen stossenden grösseren Segmente befinden. Die unterhalb der Furchungshöhle befindlichen Kerne liegen, wie in den früheren Stadien, mitten in der aus grossen Elementen zusammengesetzten Dottersubstanz, oder sind nur von geringen Mengen einer Substanz umschlossen, welche bei schwacher Vergrösserung ziemlich homogen erscheint.

In dem abgebildeten Exemplare befindet sich die Mehrzahl der Kerne im „Ruhestadium". Ihre Struktur ist der S. 200 beschriebenen durchaus ähnlich, und es besteht in dieser Beziehung im allgemeinen kein Unterschied zwischen den Kernen der Dachzellen und denjenigen des grobkörnigen Dotters. Auch die Dimensionen sind in der Regel nicht wesentlich verschieden; der grösste Durchmesser beträgt für die ruhenden Kerne beider Gebiete 22—29 μ. Unter den Kernen der Dachzellen der Furchungshöhle findet man indessen einzelne bedeutend kleinere (13 μ), welche auch eine dichtere Struktur besitzen, indem sie innerhalb der Membran nur wenig helle Grundsubstanz, dagegen ein dichtes stark gefärbtes Gerüst enthalten, weshalb sie auch im ganzen viel dunkler aussehen als die übrigen Kerne. In zahlreichen Dachzellen finden sich auch die früher beschriebenen knolligen oder gelappten, bezw. auch die multiplen (2—4) Kerne. Unterhalb der Furchungshöhle habe ich in dem vorliegenden Falle diese Kernformen nirgends angetroffen. Dagegen finden sich sowohl hier wie in Dachzellen

der Furchungshöhle verschiedene karyokinetische Kernteilungsstadien.

VII. Die Blastula.

Gegen das Ende der Furchungsperiode werden die Zellen allmählich so klein, dass sie makroskopisch, bezw. bei geringer (10—20facher) Vergrösserung weder am Keimpol noch am Gegenpol distinkt erkennbar sind. Das Ei gewinnt infolgedessen äusserlich wieder ein ziemlich gleichmässig glattes Aussehen, wenn auch nicht in demselben Grade, wie vor Anfang des Furchungsprozesses. Es befindet sich schliesslich im Stadium der Blastula. Für dieses Stadium ist (im Sinne der Entwickelungsfolge) nur nach oben durch das Auftreten der Gastrulationserscheinungen eine bestimmte Grenze gegeben, während nach unten, d. h. gegen die späteren Furchungsstadien, die Abgrenzung naturgemäss eine willkürliche ist. An der oberen Seite des Eies schimmert in diesem Stadium die Furchungshöhle (= Blastulahöhle) deutlich durch, jedoch mit mehr oder weniger undeutlichem Kontur. Der Farbenunterschied zwischen der Gegend des Keimpoles und der des Gegenpoles besteht noch fort, aber die Grenzen des Keimfeldes sind im Laufe des Furchungsprozesses allmählich undeutlicher geworden. Indessen scheint eine hellere Färbung sich etwas über das Bereich der Furchungshöhle hinaus zu erstrecken. Wenn man ein frisches Ei aus diesem Stadium in Kochsalzlösung zerreisst, kann man schon mit blossem Auge erkennen, dass das Ei aus zahllosen kleineren und grösseren abgerundeten Körperchen zusammengesetzt ist, von welchen die kleinsten, mit der Lupe betrachtet, sich wie winzige Pünktchen darstellen, während die grössten vielfach deutlich eine ellipsoidische Gestalt erkennen lassen. Zwischen diesen Furchungszellen scheint grossenteils nur eine verhältnismässig lockere Verbindung zu bestehen, denn schon ziemlich geringe Bewegungen der Flüssigkeit genügen, um sie auseinanderzuschwemmen. Im

übrigen habe ich sie im frischen Zustande nicht genauer untersucht.

Fig. XV[1] stellt einen Vertikalschnitt durch ein solches im Blastulastadium befindliche Ei dar. Die mikroskopische Untersuchung der Schnitte ergiebt, dass ein Gegensatz zwischen einer aus feinkörniger Substanz bestehenden oberen kleineren Partie und einem viel grösseren unteren, aus gröberem Material bestehenden Teil des Eies im ganzen noch ebenso scharf ausgeprägt ist wie in früheren Stadien. Die erstere fällt im wesentlichen mit dem Dache der Furchungshöhle zusammen, während der Boden der letzteren bereits dem Gebiete des grobkörnigen Materiales angehört. Auch die Zellen der beiden Gebiete sind immer noch von bedeutend verschiedener Grösse, obwohl auch der untere Teil des Eies in eine grosse Zahl kleiner Zellen („Furchungskugeln") zerfallen ist. Am Rande der Furchungshöhle geht die feinkörnige Substanz des Daches ohne scharfe Grenze allmählich in die dichte Rindenzone des grobkörnigen Dotters über. An einer Seite (in Fig. XV[1] rechts) zeigt an dieser Stelle die feinkörnige Schicht eine Verdickung und erstreckt sich normal auch ein wenig weiter nach unten als an den übrigen Seiten. Im übrigen ist dagegen das Dach der Furchungshöhle zwar recht dünn geworden (vergl. Figg. XII[6], XIII[3–4], XIV[3], XV[1]); indessen findet man bei genauer Untersuchung, dass auch hier (vergl. voriges Stadium S. 210) die dasselbe zusammensetzenden Zellen in verschiedener Höhe stehen, so zwar, dass einige Zellen (nach oben) bis an die freie Oberfläche des Eies, andere (nach unten) bis ans Lumen der Furchungshöhle sich erstrecken, während noch andere anscheinend zwischen diese beiden Kategorien eingekeilt sind. Nirgends (?) findet man eine Zelle, welche etwa mit dem oberen Ende die freie Oberfläche, mit dem unteren die Furchungshöhle erreichen würde. Die erwähnten Zellenkategorien bilden aber nicht etwa jede für sich eine besondere Schicht, sondern alle zusammen stellen eine durchaus

kompakte dünne Scheibe dar, in welcher man einzelne Schichten keineswegs durchverfolgen kann. Der grösste Durchmesser dieser Zellen beträgt in der Gegend des Keimpoles 50—75 μ, während die kleinsten unterhalb der Furchungshöhle befindlichen Zellen im allgemeinen immerhin 200—300 μ messen. Einige wenige von den letzteren (am Boden der Furchungshöhle) gehen indessen bis auf etwa 100 μ herunter. Eine solche ist in der Fig. XV^2 abgebildet. Der Boden der Furchungshöhle besteht wie früher aus einer Dottersubstanz, welche hauptsächlich aus mittelgrossen Dotterplättchen zusammengesetzt ist, zwischen welchen feinere Elemente eingesprengt liegen. Beim ersten Blick könnte es aussehen, als läge hier noch ungefurchter Dotter vor; die genauere Untersuchung lehrt indessen, dass der ganze Dotter bereits durchfurcht ist[1]), obwohl die Zellgrenzen nicht überall deutlich erkennbar sind. Wo ein Durchschnitt einer mehr isoliert liegenden Zelle angetroffen wird, erkennt man, dass diese Zellen abgerundete Agglomerate („Furchungskugeln") von den erwähnten Dotterelementen darstellen. Zusammengehalten werden die Dotterplättchen durch eine sehr feine, teilweise fast unsichtbare protoplasmatische Substanz (vgl. Fig. XV^2). Eine Zellmembran habe ich weder an diesen noch an den Dachzellen der Furchungshöhle auffinden können; vielmehr treten die die Zellen ausfüllenden Dotterelemente überall frei bis an die Oberfläche derselben. Infolgedessen sieht schon bei schwacher Vergrösserung der Kontur des Bodens der Furchungshöhle rauh und uneben aus, während der innere Kontur des Daches erst bei stärkerer Vergrösserung diese Beschaffenheit erkennen lässt (entsprechend der verschiedenen Grösse der Dotterelemente der beiden Lokalitäten). Indem nun die Zellen dicht zusammengedrängt liegen, werden vielfach die dieselben trennenden Furchen in den Schnitten derart von den

[1]) Das geht teils aus den zahlreichen zerstreuten Kernen, teils aus den hier und dort deutlich hervortretenden Zellgrenzen hervor.

Dotterelementen verdeckt, dass man sie gar nicht, bezw. nur an günstigen Stellen erkennen kann. In dem vorliegenden Falle (Fig. XV[1]) treten, abgesehen von den mehr oder weniger isoliert am Boden der Furchungshöhle liegenden Furchungskugeln, nur im centralen Gebiet des grobkörnigen Dotters vereinzelte Zellgrenzen, bezw. schmale Zwischenzellräume deutlich hervor (am besten bei schwacher Vergrösserung, etwa Hartn. Syst. 1—2). Im übrigen stimmen die Einzelheiten des grobkörnigen Dotters ungefähr mit dem S. 209—210 gesagten überein.

Zum ersten Male finden sich jetzt auch in den untersten Partien des Eies Kerne (s. Fig. XV[1]). Wie zwischen den Zellen des Daches der Furchungshöhle und denjenigen des grobkörnigen Dottergebietes Dimensions- uud andere Differenzen (s. oben) sich geltend machen, so zeigen jetzt auch die entsprechenden Kerne gewisse Verschiedenheiten. Mit den Dachzellen selbst sind allmählich auch ihre Kerne kleiner geworden (10—14 μ). Auch ihr Aussehen ist jetzt ein anderes, als früher. Sie zeigen im Ruhestadium innerhalb der Kernmembran eine sehr spärliche helle Grundsubstanz und ein reichliches, intensiv gefärbtes Gerüst, wodurch der ganze Kern ein dunkles Aussehen gewinnt. Zu einem gewissen Teil mögen vielleicht diese Eigentümlichkeiten durch Schrumpfungsvorgänge (infolge der Reagentien) bedingt sein. Indessen dürften wohl diese nur eine untergeordnete Rolle spielen, da sie weder in diesem Stadium auf die Kerne des grobkörnigen Dotters, noch in früheren Stadien überhaupt in ähnlicher Weise einen Einfluss ausgeübt haben, obwohl die Behandlung der Eier die gleiche war. Im Gegensatz zu jenen Kernen haben die ruhenden Kerne des grobkörnigen Dotters immer noch annähernd dasselbe Aussehen, bezw. die gleiche Struktur bewahrt wie in früheren Stadien (S. 200, 211). Vielleicht könnte man sagen, dass auch in ihnen das Gerüst gegen dort etwas dichter erscheint. Auch sind diese Kerne noch recht gross, bis zu 30 μ und mehr. Auch die (membranlosen) karyokinetischen Kern-

teilungsfiguren sind im Gebiete des grobkörnigen Dotters entschieden grösser als in den Dachzellen.

Ein Vertikalschnitt durch ein etwas vorgerückteres Stadium ist in Fig. XVI[1] wiedergegeben. Das betreffende Ei zeigte bereits Spuren der beginnenden Gastrulation. Wie die Figur zeigt, hat in diesem Falle die Furchungshöhle eine bedeutend grössere Ausdehnung als in irgend einem der vorhergehenden. Sie erreicht in der That gegen Ende der Blastulaperiode ihre höchste Entwickelung. Ihr Dach ist noch dünner geworden als vorher (vergl. Figg. XV[1] und XVI[1]); die an einer Seite (rechts in der Figur) erkennbare Verschiebung der feinkörnigen Schicht gegen den unteren Pol hin und ihre dortige Verdickung gehören schon zu den Gastrulationserscheinungen und kommen daher vorläufig nicht weiter in Betracht.

Trotz seiner Dünnheit ist das Dach der Furchungshöhle doch nicht einschichtig (vgl. oben S. 210 u. S. 213). Auch hier lassen sich zwar kaum einzelne in sich zusammenhängende und von einander gesonderte Schichten durchverfolgen; indessen ist das Dach, wenigstens in der Mitte, nicht mehr als zwei bis drei Zellen dick, und es sieht an manchen Stellen aus, als wären in der That zwei Schichten vorhanden, eine äussere aus relativ niedrigen Zellen bestehende, und eine innere (untere), deren Zellen höher sind, (s. Fig. XVI[2], welche ein Stück aus der Mitte des Daches bei stärkerer Vergrösserung darstellt). Der Boden der Furchungshöhle wird wie bisher von grobkörnigem Dotter gebildet. Teils findet man hier, wie in dem vorhin besprochenen Falle, ziemlich isoliert liegende Furchungskugeln (vgl. Fig. XV[2]), teils eine Dottermasse, welche auf den ersten Blick noch ungefurcht erscheint, die aber doch beim genaueren Zusehen stellenweise die Zellgrenzen erkennen lässt. In der centralen Zone des grobkörnigen Dotters trifft man wieder die S. 210 erwähnten weiten Zwischenzellräume, wenn auch nicht in solcher Ausdehnung wie in jenem Falle. Im übrigen bietet der grob-

körnige Dotter etwa die gleichen Verhältnisse dar, wie der zuletzt besprochene Fall. Auch was die Kerne betrifft, stimmen die beiden Fälle ziemlich überein; nur mag erwähnt werden, dass in dem jetzt vorliegenden (Fig. XVI), und zwar im Gebiete des grobkörnigen Dotters, einige der früher erwähnten knolligen und multiplen Kerne sich vorfinden.

VIII. Zusammenfassung.

Nachdem im vorhergehenden die Einzelheiten des Furchungsprozesses des Salamandereies bis zur Vollendung dieses Prozesses vorgeführt sind, möge mir gestattet sein, einige Punkte aus demselben zusammenfassend noch einmal kurz hervorzuheben.

Beim Auftreten der ersten Latitudinalfurchen, bezw. mit dem Entstehen der ersten Scheitelsegmente findet man im inneren des Eies bereits die ersten Anlagen der Furchungshöhle (S. 193). Diese fallen räumlich nicht mit der ursprünglichen Grenze zwischen fein- und grobkörniger Dottersubstanz zusammen, sondern treten innerhalb des Gebietes der letzteren auf. Diese ursprünglich wohl zum Teil von einander getrennten kleinen Hohlräume treten allmählich zu einer ausgedehnteren Höhlenbildung zusammen, welche aber erst in weit späteren Stadien die endgültige regelmässige Gestalt der Furchungshöhle gewinnt.

Beim ersten Auftreten der Furchungshöhle, bezw. ihrer Anfänge, finden sich Kerne nur im obersten Teile des Eies, oberhalb des Niveaus jener Höhlenbildungen (Figg. IX$^{3-5}$). Etwas später findet man im peripher sten obersten Bezirke des grobkörnigen Dotters auch unter dem Niveau der Furchungshöhle Kerne. Teils können diese Kerne selbst mehr oder weniger weit centralwärts vorrücken (z. B. in dem Ei der Fig. X, vgl. S. 202), teils treten nun Kernteilungen auf, bei denen das eine Teilungsprodukt centralwärts gegen die Eiachse (unterhalb der Furchungshöhle) wandert. Zum Teil bedingen diese Kernteilungen viel weiter nach unten auf-

tretende Latitudinal- oder Äquatorialfurchen, von welchen aus die Teilungsflächen in spitzem Winkel nach innen und oben aufsteigen, um den Randbezirk der Furchungshöhle zu erreichen (Abspaltung von Äquatorialsegmenten, vgl. S. 205—206). In diesen Stadien befindet sich unterhalb der Furchungshöhle eine ungeteilte Dotterpartie, welche eine verschiedene Zahl von Kernen einschliesst. Allmählich dringen die Meridianfurchen auch durch diese Masse hindurch, deren Kerne dann durch die genannten Furchen getrennt werden. Hierbei kommen grosse, im ganzen etwa pyramidenförmige Segmente zustande, deren Basis an der freien Oberfläche der unteren Eihälfte liegt, während ihre (abgestutzten) Spitzen zusammen den Boden der Furchungshöhle bilden.

Es erfolgt nun eine Abschnürung innerer Scheitelsegmente von jenen pyramidenförmigen Segmenten (Fig. XIII[4]). Erst bei der dieser Abschnürung entsprechenden Kernteilung rücken Kerne vom Boden der Furchungshöhle her gegen die unteren Partien des Eies vor (vgl. Fig. XI[3]). Derselbe Vorgang wiederholt sich, abwechselnd mit in anderen Richtungen verlaufenden Teilungen (Fig. XIV[3]), bis schliesslich auch der ganze untere Teil des Eies zerklüftet ist.

Das Dach der Furchungshöhle, welches zuerst (und lange) aus einer einfachen Schicht nebeneinander liegender, verhältnismässig grosser Zellen bestand, wird gegen Ende des Furchungsprozesses mehrschichtig (im selben Sinne, wie z. B. ein geschichtetes Plattenepithel) und bleibt so bis zum Auftreten der Gastrulationserscheinungen bestehen (vgl. S. 210, 213, 216, Figg. XIV[3], XVI[2]). In dieser Epoche besteht immer noch ein bedeutender Grössenunterschied zwischen den Zellen des Daches der Furchungshöhle und den unterhalb dieser befindlichen Zellen. Auch die Kerne dieser beiden Kategorien von Zellen bieten nunmehr gewisse Differenzen dar (S. 215). Die Verteilung der verschiedenen Dotterelemente bleibt während des ganzen Furch-

ungsprozesses im wesentlichen in der ursprünglichen Weise bestehen. Nur scheinen gröbere Dotterelemente allmählich zur Bildung feinerer Materie verbraucht zu werden, was namentlich in den spätesten Furchungsstadien zum Ausdruck kommt.

Es mag noch besonders bemerkt werden, dass der höchste Teil der Furchungs- bezw. Blastulahöhle ungefähr dem ursprünglichen Keimpole des Eies entspricht. Das ergiebt sich teils aus einem Vergleich der Anordnung der feinkörnigen Substanz in allen Stadien etwa bis zu dem der Fig. XIV, teils aus dem Vergleich der Furchungshöhle der späteren Furchungsstadien mit derjenigen der endgültigen Blastula. In den letzten Blastulastadien erfährt die Anordnung der feinkörnigen Schicht eine Modifikation (s. Fig. XVI[1] rechts unten); diese gehört aber bereits zu den Erscheinungen der Gastrulabildung und wird daher erst bei der Besprechung der letzteren in Betracht kommen.

Wenn man z. B. die Fig. III[1] oder IV[2] betrachtet, so wird man sich kaum darüber wundern, dass in manchen Fällen die untere Eihälfte (äusserlich wie im Inneren) so langsam vom Furchungsprozess bewältigt wird. Die Kerne liegen im obersten Teil des Eies, 3—4 mm vom Gegenpol entfernt. Und doch müssen sie, um die Furchen durchzubringen, bis auf diese Entfernung ihren Einfluss geltend machen, und zwar durch ein Gebiet hindurch, welches ganz und gar aus anscheinend protoplasmaarmer grobkörniger Dottersubstanz besteht. Dasselbe gilt auch noch z. B. für das Ei der Fig. IX (vgl. die Schnitte IX[3—6]). Vielleicht noch deutlicher prägt sich diese Eigentümlichkeit in dem Ei der Fig. XIII aus. Hier findet man im Inneren des Eies grosse pyramidenförmige Zellen, welche sich von der Furchungshöhle aus bis zur Gegend des Gegenpoles hin erstrecken (vgl. S. 208 und S. 218), und noch im geschrumpften (?) Zustande eine Höhe von 3—4 mm besitzen. Nichtsdestoweniger liegt das dirigierende Centrum (Kern) einer solchen gigantischen Zelle in ihrer obersten Spitze (Fig. XIII[4]). Man muss sich daher viel-

mehr darüber wundern, dass die Furchung manchmal trotzdem so rasch verlaufen kann, wie z. B. in dem Falle der Fig. VI (vgl. S. 183).

IX. Aussergewöhnliche Kerne.

Dass die bisher berücksichtigten Kerne alle dem ersten Furchungskern entstammen, dürfte aus der obigen Darstellung klar genug hervorgehen. Diese Abstammung wurde, auch was die Kerne der unteren Eihälfte betrifft, durch die verschiedenen Stadien sozusagen Schritt für Schritt verfolgt.

Ausser diesen Kernen habe ich aber in einigen Fällen einige Kerne bezw. kernartige Gebilde beobachtet, welche bis jetzt unberücksichtigt blieben. Der erste Fall betrifft das Ei der Fig. IX. Hier findet sich im Segmente *E* ausser dem früher berücksichtigten Kerne noch ein zweiter (Fig. IX[5]). Dieser liegt der freien Oberfläche des Eies sehr nahe, ist an seiner unteren Seite mit einem hellen Hof versehen, an den übrigen Seiten unmittelbar von den hier vorkommenden feineren Dotterelementen umgeben und zeigt eine eigentümliche Struktur. Innerhalb einer zarten etwas geschrumpften Membran findet sich in dem mittleren Schnitt (der Kern ist in drei Schnitten getroffen) ein Ring aus chromatischer Substanz. Die radiäre Entfernung zwischen dem Ring und der Kernmembran beträgt 5—10 μ, die radiäre Dicke des Ringes 3—4 μ, der innere Durchmesser 9 μ. Im ganzen sieht der Ring massiv aus; bei sehr aufmerksamer Betrachtung lässt sich an ihm an einigen Stellen eine körnige Struktur undeutlich erkennen. Vom Umfange des Ringes gehen einige radiär verlaufende Fäden aus, welche ebenfalls aus chromatischer Substanz bestehen und sich anscheinend bis zur Membran erstrecken, wo sie, wenigstens zum Teil, mit einer winzigen kolbenförmigen Verdickung endigen. In den beiden anderen Schnitten ist das Bild ein anderes. An entsprechender Stelle findet sich anstatt des Ringes je eine kleine Platte, wie aus verfilzten chromatischen Fäserchen gebildet. In dem einen Schnitte bietet die

Platte am Rande immerhin eine Andeutung des Ringes dar. Es sieht demnach aus, als befände sich in diesem Gebilde innerhalb der Membran etwa eine aus chromatischer Substanz bestehende Hohlkugel, von deren Umfange radiär verlaufende Fädchen ausgingen. Durch die scharf konturierte Membran und die erst in einiger Entfernung von dieser central angehäufte chromatische Substanz erinnert das ganze Gebilde im Aussehen entfernt an eine etwas geschrumpfte Zelle mit darin liegendem Kern. Ebenso auffallend wie die Struktur ist auch die Lage dieses Kernes. Wie der Vergleich mit den übrigen Kernen desselben Eies sowie mit denjenigen der nächstfolgenden Stadien darthut, hat der Kern eine viel oberflächlichere Lage, als ihm in diesem Stadium von rechtswegen zukäme, besonders wenn man berücksichtigt, dass er einem der grossen unteren Segmente angehört.

Ein zweiter Fall betrifft das Ei der Fig. XII. Es findet sich hier im Inneren des Eies (in der ungeteilten centralen Dottermasse) ein Kern (der unterste in Fig. XII[7]), welcher ebenfalls durch seine Lage und durch seine Struktur von den anderen Kernen desselben Eies abweicht. Was erstens seine Lage betrifft, so ist im Gegensatz zum vorigen Falle bemerkenswert, dass er im Vergleich mit den anderen Kernen so weit nach unten liegt. Nach den sonstigen Verhältnissen dieses Eies würde man auch kaum erwarten, an dieser Stelle einem Kerne zu begegnen. Der Kern ist, wie die übrigen desselben Eies, nicht ruhend, von keiner Membran umgeben, bietet aber im übrigen ein ganz anderes Aussehen dar, als diese. Er besteht aus einigen wenigen enge zusammenliegenden und intensiv gefärbten Körnern und Körnchen und aus wenigen undeutlichen achromatischen Fasern, welche an den Körnern vorbei oder von diesen aus nach beiden Seiten hin auslaufen. Die Dimensionen dieses Kernes sind sehr gering (er ist nur in einem Schnitt getroffen[1]), und das ganze Gebilde ist daher sehr unscheinbar.

[1]) Schnittdicke $^1/_{100}$ mm.

Im dritten Falle endlich, in dem Ei der Fig. X, handelt es sich um mehrere unter sich ziemlich gleichartige Gebilde, an welchen sich die morphologischen Charaktere von Kernen nicht so deutlich erkennen lassen, welche aber vom Karmin ganz in derselben Weise gefärbt sind, wie sonst nur die chromatische Kernsubstanz, d. h. viel intensiver und in einer viel ausgesprochener violetten Farbennüance als die Dotterelemente. Es sind in dem betreffenden Ei fünf solche Gebilde vorhanden. Zwei von ihnen liegen im Segmente *a*, drei im Segmente *d*. Eins liegt dem Gegenpol ziemlich nahe, die anderen weiter oben, ziemlich weit im Inneren der betreffenden Segmente. Diese Gebilde sind nur in je einem Schnitt[1]) getroffen und stellen sich dar als kleine, anscheinend scheibchenförmige Körperchen mit einem längsten Durchmesser von etwa 14 bis 23 μ. Vier von ihnen sind länglich gestaltet, das fünfte hat eine rundlich-polygonale Gestalt. Um jedes von ihnen herum kann man mehr oder weniger deutlich einen schmalen hellen Hof erkennen. Der Kontur der einzelnen Körperchen ist teils anscheinend glatt, teils lassen sich daran kleinste Vorsprünge oder Fortsätze erkennen. Besonders ist das an dem rundlich-polygonalen Exemplare der Fall. Alle diese Gebilde zeigen einen starken Glanz (Lichtbrechung) und sind im ganzen, wie schon erwähnt, intensiv rot-violett gefärbt, indessen kann man an einigen bei genauer Betrachtung kleinere Stellen sehen, die weniger stark oder vielleicht gar nicht gefärbt sind. In dem erwähnten rundlich-polygonalen Gebilde erscheint das ganze Centrum schwächer gefärbt und von einer intensiver gefärbten ringförmigen Zone umgeben. An keinem von diesen fünf Gebilden ist eine Membran erkennbar.

Was die Natur dieser verschiedenartigen Gebilde betrifft, so hat man es in den beiden ersten Fällen wohl sicher, in dem letzten mit grosser Wahrscheinlichkeit wirklich mit Kernsubstanz

[1]) à $^1/_{100}$ mm.

zu thun. Eine weitere Frage ist, ob auch diese Kerne dem regelmässigen Teilungsprozess der Furchungskerne ihre Existenz verdanken, d. h. ob sie in direkt absteigender Linie von dem ersten Furchungskern abstammen; und ferner fragt es sich, ob sie alle in eine Kategorie zusammengehören.

Bezüglich des ersteren Punktes kann ich nur einige Vermutungen aufstellen, über den zweiten nicht einmal das. Mir scheint sowohl die von den Furchungskernen der betreffenden Eier abweichende Struktur dieser Kerne, wie auch ihre regellose Lage mit Entschiedenheit gegen die Annahme zu sprechen, dass sie von den Furchungskernen abstammen. Viel wahrscheinlicher scheint es mir, dass sie, wenigstens zum Teil, Abkömmlinge von „Nebenspermakernen" (Oppel 92) darstellen könnten.

Es wurde in letzterer Zeit eine erhebliche Zahl von Beobachtungen über Polyspermie in Wirbeltiereiern mitgeteilt. Abgesehen von einigen älteren, teilweise mehr zufälligen Angaben, wurde durch speziell den Befruchtungsvorgängen gewidmete Untersuchungen eine Polyspermie als physiologisches Vorkommnis bei der Befruchtung meroblastischer Wirbeltiereier behauptet: von Rückert (91, a und b, 92) für das Selachierei, von Oppel (91, 92) und Todaro[1]) für Reptilieneier. Auch über Amphibieneier liegen aus neuester Zeit ähnliche Angaben vor, so von Fick (93) über den Axolotl, von Jordan (93) über einen amerikanischen Molch (Diemyctylus viridescens). Physiologisch scheint nun im Salamanderei die Polyspermie allerdings nicht zu sein, wenigstens nicht in dem Sinne, dass sie die Regel und für die normale Entwickelung unentbehrlich wäre. Ich habe meine Serien genau durchgesehen, aber nur in den erwähnten Fällen Anzeichen gefunden, welche möglicherweise auf eine Polyspermie bezogen werden dürfen. Dass

[1]) Todaro. Sulla Struttura, la maturazione et la fecondazione dell' ovo della Seps cheloides. Atti della R. Accad. dei Lincei 1891, citiert von Rückert (92).

einige ähnliche Fälle meiner Aufmerksamkeit entgangen sein können, ist selbstverständlich nicht ausgeschlossen, aber in der Mehrzahl der Fälle sind derartige Anzeichen sicher nicht vorhanden. Indessen muss die Entscheidung darüber, ob bei der Befruchtung des Salamandereies eine physiologische Polyspermie regelmässig vorkommt oder nicht, einer Spezialuntersuchung der Befruchtungsvorgänge überlassen werden. Übrigens könnte man, auch ohne eine regelmässige Polyspermie anzunehmen, sich wohl denken, dass das Auftreten derselben etwa bei solchen Eiern ausnahmsweise vorkommt, welche in irgend einer Weise geschwächt oder alteriert sind. In der That bietet das Ei der Fig. X, in welchem die meisten der fraglichen Gebilde sich befinden, in vielen Schnitten so eigentümliche Bilder dar, dass man einigen Zweifel hegen könnte, ob das Ei vollkommen normal ist.

Das sonderbare Aussehen, bezw. die sozusagen rudimentäre Struktur der betreffenden Kerngebilde würde durch die Annahme ihrer Spermatozoenabstammung eine gewisse Erklärung finden, da selbst bei physiologischer Polyspermie die Nebenspermakerne allmählich zu degenerieren scheinen (vgl. Oppel, 92, S. 286, Jordan, 93, S. 317).

In diesem Zusammenhang mag endlich auch der oben an mehreren Stellen erwähnten knolligen und multiplen Kerne gedacht werden. Diese Formen von Kernen könnten wohl geeignet sein, den Gedanken an eine „direkte" Kernteilung zu erwecken. Es wäre denn, mit Rücksicht auf die oft sehr verschiedene Grösse der einzelnen neben einander liegenden Bläschen, in erster Linie an eine Art von Knospungsprozess zu denken. Einen solchen nahm in der That z. B. Sarasin (83, S. 169—204) an, welcher im Eidechsenei sowohl „bucklige" Kerne, wie auch Kernhäufchen beobachtete. Vay, der im Ei des Tropidonotus natrix die gleichen Gebilde antraf, hielt sie eher für gewisse Formen von karyokinetischen Kernteilungs-

stadien (93, S. 42—50). Mehr oder weniger ähnliche Kernformen sind übrigens von sehr vielen Forschern im Zusammenhang mit dem Furchungsprozess verschiedener Wirbeltiereier erwähnt worden. Im Selachierei fand Balfour (78) unter den Dotterkernen sowohl knollige („knob-like", „knobbed") Kerne, wie Kernhäufchen und meinte, dass gegen Ende der Furchungsperiode die „direkte" Kernteilungsart allmählich über die „indirekte" die Oberhand gewänne. Gruppen von beisammen liegenden Dotterkernen hat auch Rückert im Selachierei gesehen und als Ausdruck einer direkten Kernteilung aufgefasst (85, S. 10 u. a.). Kastschenko beobachtete an den Dotterkernen von Selachiereiern „alle möglichen Stufen der sogenannten direkten Kernteilung" (88, a, S. 256—257). Auch in Teleostiereiern wurden Häufchen von Bläschen, bezw. Kernen, z. B. von Oellacher (citiert von Balfour, 78 S. 29) beobachtet. Balfour hält die Oellacherschen Gebilde für identisch mit den von ihm für das Selachierei erwähnten (78 S. 29). In Reptilieneiern fand, ausser den schon erwähnten Forschern, C. K. Hoffmann (90, S. 1879) oft Haufen von kleinen Kernen, die er als Zeichen einer direkten Kernteilung („Fragmentation") ansprechen zu können meinte. Auf die Beobachtungen von Bellonci (84) werde ich gleich zurückkommen.

Ein ausführliches Referat würde zu weit führen. Die erwähnten Beispiele zeigen zur Genüge, dass derartige Kernformen in Wirbeltiereiern während der Furchungsperiode ein häufiges Vorkommnis, sowie dass sie recht allgemein als Ausdruck einer direkten Kernteilung aufgefasst worden sind. Dennoch kann ich, was meine Fälle betrifft, diese Auffassung nicht teilen. Wenn es sich um eine direkte Kernteilung handelte, so würde diese wohl einen gewissen Gegensatz der betreffenden Kerne gegenüber den übrigen Kernen, welche sich mitotisch teilen, bedeuten. Man könnte demnach etwa erwarten, die fraglichen Kernformen konstant in einem gewissen Teil des Eies anzu-

treffen, wie es ja in den meroblastischen Eiern die Dotterkerne sind, welche diese Formen darbieten, bezw. eine direkte Teilung durchmachen sollten. In der That findet man die betreffenden Kernformen im Salamanderei in einigen Fällen nur im Gebiete des grobkörnigen Dotters (z. B. in den Fällen der Figg. XI und XVI). Aber in anderen Fällen (s. S. 211) finden sich diese Kerne ausschliesslich in den Dachzellen der Furchungshöhle. Dadurch ist in dieser Beziehung eine prinzipielle Verschiedenheit der Kerne der beiden Gebiete ausgeschlossen. Andererseits kommt der Umstand in Betracht, dass ich die fraglichen Kernformen nur in solchen Eiern beobachtet habe, wo sich zugleich, und in überwiegender Menge, „ruhende" Kerne finden, dagegen nicht in Eiern, wo sonst nur z. B. das Äquatorialplattenstadium oder diesem benachbarte Stadien der karyokinetischen Kernteilung vorhanden waren. Dieser Umstand scheint vielleicht zu Gunsten der Annahme zu sprechen, dass es sich bei den in Frage stehenden Kernen um Phasen „indirekter" Kernteilung handelt, wenn man bedenkt, dass man auch sonst, wie oben an einigen Stellen bemerkt wurde, in jedem Ei vorzugsweise ein gewisses karyokinetisches Kernteilungsstadium oder wenigstens einander nahe stehende Stadien findet, z. B. das Äquatorialplatten- und das Dyasterstadium.

Nur die spätesten Furchungsstadien verhalten sich in dieser Hinsicht oft anders, indem sie eine grössere Mannigfaltigkeit der Kernformen aufweisen, die von der in diesen späten Stadien leicht begreiflichen Ungleichzeitigkeit der Kernteilungen abhängt.

Am schwersten fallen aber bei der in Frage stehenden Beurteilung die Beobachtungen von Bellonci (84) über die karyokinetischen Vorgänge während der Furchung des Axolotleies ins Gewicht. Bellonci bildet eine Reihe sowohl gelappter (bezw. knolliger, buckliger), wie auch multipler Kerne (d. h. Haufen von Bläschen) ab, unter welchen namentlich seine Figg. 16 und 17) bedeutende Ähnlichkeit mit den von mir be-

obachteten Formen darbieten. Bezüglich dieser Kerne stellte Bellonci fest, dass sie in der That besondere Phasen des karyokinetischen Kernteilungsprozesses darstellen, welche sich in die zweite Abteilung dieses Prozesses, vor der Rückkehr des Kernes ins „Ruhestadium", einschalten. (Es bilden sich aus den zu den Spindelpolen gerückten Tochterchromatinschleifen kleine Bläschen, welche zunächst einen Haufen bilden und dann allmählich zusammenfliessen). Damit würde stimmen, dass ich die betreffenden Kernformen gerade mit „ruhenden" Kernen zusammen antraf. Demnach könnte es sich in meinen Fällen, wie in denjenigen von Vay (93) um derartige Stadien der mitotischen Kernteilung handeln. Todaro (95) hat im Ei von Seps chalcides, Henneguy (citiert bei Todaro, S. IV) im Ei der Forelle ähnliche Kernformen beobachtet. Auch diese Forscher bringen dieselben in eine gewisse Beziehung zum karyokinetischen Kernteilungsprozesse, jedoch in einer von Bellonci abweichenden Weise. Mit den von Todaro erwähnten polymorphen Kernen mit bis zu fünf chromatischen Bläschen liessen sich die meinigen gut in Einklang bringen.

X. Vergleichende Betrachtungen.

Aus einem Vergleich zwischen den Furchungsvorgängen des Salamandereies und denjenigen anderer Wirbeltiereier ergiebt sich einerseits ohne weiteres, dass dieses Ei hinsichtlich der Furchung im wesentlichen mit den übrigen total und inäqual sich furchenden Eiern von niederen Wirbeltieren übereinstimmt, insofern auch das Salamanderei einer totalen und inäqualen Furchung unterliegt. Im einzelnen bietet andererseits der Furchungsprozess dieses Eies infolge der ungewöhnlich stark ausgeprägten Inäqualität einige Eigentümlichkeiten dar, welche dasselbe doch in eine gewisse Ausnahmestellung, wenigstens den meisten anderen Amphibieneiern gegenüber, versetzen und einen gewissen Grad von Ähnlichkeit mit meroblastischen

Eiern bedingen. Auf diese letztere werde ich am Schluss dieses Kapitels zurückkommen.

Um zunächst bei den Amphibien zu bleiben, so hatte ich selbst schon früher Gelegenheit (90), darauf hinzuweisen, dass am Tritonei nicht selten Furchenbilder zustande kommen, welche von den bekannten „typischen" Furchenbildern des Frosch- oder Cyklostomeneies recht erheblich abweichen und gewissermassen an diejenigen von meroblastischen Eiern erinnern. Abgesehen von der verhältnismässig langsameren Teilung der unteren Eihälfte, ist am Tritonei diese Ähnlichkeit eine rein äussere und zeigt sich hauptsächlich zur Zeit und durch das Verhalten der dritten, bezw. auch der vierten Furche. Die dritte Furche tritt nicht nur dem aktiven Pole relativ näher auf, als etwa am Froschei — vorausgesetzt, dass sie überhaupt als Latitudinalfurche („Horizontalfurche") erscheint — sondern sie nimmt nicht selten einen mehr oder weniger rein meridionalen Verlauf. Zwischen den beiden extremen Verlaufsrichtungen finden sich alle möglichen Übergangsstufen. Wenn die erste Latitudinalfurche erst der vierten Teilungsphase angehört, liegt sie dem aktiven Pole naturgemäss noch näher. Ähnliche Furchenbilder wurden seitdem von mehreren Forschern beobachtet, so von v. Ebner (93) an demselben Objekt (Tritonei), von Jordan (93) am Ei des nahestehenden Diemyctylus (Triton) viridescens.

In noch viel höherem Grade prägen sich diese Verhältnisse am Salamanderei aus. Die dritte Furche nimmt auch hier zuweilen (vielleicht ebenso oft oder öfter als einen latitudinalen) einen meridionalen Verlauf. Wo sie aber in latitudinaler Richtung verläuft, befindet sie sich in der nächsten Nähe des aktiven Poles. In dieser Gegend (im Bereich des Keimfeldes) schreitet der Furchungsprozess viel rascher vorwärts als im unteren Teil des Eies, so dass oben schon eine beträchtliche Anzahl kleiner Segmente vorhanden sein kann,

während in der Gegend des Gegenpoles nur wenige, oder — nach Kupffer (79) und Benecke (80) — noch keine (meridionalen) Furchen sichtbar sind.

Wenn somit im Vergleich mit dem Triton- oder gar Froschei die Inäqualität der Furchung am Salamanderei beträchtlich stärker ausgeprägt ist, so steht dieses andererseits in dieser Hinsicht doch wiederum um ein gutes Stück zurück hinter dem Ei von Ichthyophis glutinosus.

Es bietet daher ein ganz besonderes Interesse die von P. und F. Sarasin (93) gegebenen Mitteilungen über die Furchung des letzterwähnten Eies mit meinen Beobachtungen am Salamanderei zu vergleichen. Die genannten Forscher sagen (93 S. 13): „Als interessantestes Resultat erhellt, dass die Furchung des Ichthyophiseies eine rein partielle ist, indem nur an der Keimscheibe der Theilungsprocess sich abspielt. Unwillkürlich erinnert unsere Figur (Taf. III, Fig. 29) an die bekannten Bilder einer Vogel- oder Reptilienkeimscheibe. Oberhalb einer Keimhöhle sehen wir Zellen in mehrfachen Lagen.“ Unterhalb der Keimhöhle finden sich im Dotter auch zahlreiche freie Kerne, über deren Abstammung und Beschaffenheit genauere Angaben fehlen, ebenso wie über die Entstehung der Keimhöhle. An einer Stelle heisst es dann, dass am Dotter eine Art von oberflächlicher Furchung sich abspielt, wobei die Kerne sich in der Rindenzone des Dotters gegen den „Dotterpol“ hin zu verbreiten scheinen, so dass in einem gewissen Stadium in der Gegend des Dotterpoles spärliche, im Innern des Eies noch gar keine Kerne vorhanden seien (Sarasin 93, S. 98—101 und die schematische Fig. 19 auf Taf. III). In diesem Stadium würde demnach die Furchung gewissermassen an den sogen. superfiziellen Furchungstypus erinnern. „Der Zerklüftungsprozess schritt nun im Laufe der Entwickelung langsam weiter und drang von allen Seiten centralwärts vor,“ so dass als „wahrscheinlich“ bezeichnet wird, dass in einem gewissen Stadium der ganze Dotter in Zellen

gesondert ist (S. 101). Ein solches Stadium ist in der That auf Taf. XIII, Fig. 7 abgebildet. Nach dieser Ergänzung scheint mir die auf S. 13 behauptete „rein partielle" Furchung des Ichthyophiseies doch von etwas zweifelhafter Reinheit zu sein. Allerdings schlagen die Herren Sarasin, „um eine praktische Grenze zu ziehen", vor, „holoblastisch nur diejenigen Eier zu nennen, welche, wie z. B. das des Frosches, durch die ersten Teilungen in gänzlich von einander getrennte Stücke zerfallen" u. s. w. Allein diese Grenze scheint mir nur insofern „praktisch" zu sein, als durch die Annahme derselben eben dem Ichtyophisei eine Stelle unter den meroblastischen Eiern vindiziert werden könnte. Wollte man diese Grenze annehmen, so müsste dann auch gleich bestimmt werden, wie rasch etwa „die ersten Teilungen" vollendet sein müssen, damit das Ei noch als holoblastisch bezeichnet werden darf. Am Salamanderei z. B. erfolgt, wie oben nachgewiesen wurde, die Teilung der unteren Eihälfte in manchen Fällen erst in einem sehr vorgerückten Furchungsstadium, wo die ersten Furchen kaum mehr distinkt erkannt werden können. In anderen Fällen dagegen vollzieht sich die Teilung durch die ersten Furchen viel rascher. Es wird aber kaum jemand einfallen, zu behaupten, dass in den ersteren Fällen das Salamanderei meroblastisch, in den letzteren holoblastisch sei. Und wohin würden die Zwischenformen gehören? Ähnlich verhalten sich auch andere inäqual sich furchende Eier. Will man zwischen totaler und partieller Furchung notwendig eine scharfe Grenze ziehen, so müsste wohl, nach den Begriffen der bezüglichen Wörter, die einzig richtige und, wie mir scheint, auch „praktische" Grenze so gezogen werden, dass der ersteren diejenigen Formen zugezählt werden, wo überhaupt, früher oder später, der ganze Dotter dem Furchungsprozess anheimfällt. Zu dieser Gruppe würde denn „wahrscheinlich" (s. oben) auch das Ichtyophisei gehören, und zwar, wie mir scheint, ohne dadurch im geringsten an Interesse zu verlieren. Es würde zwar ohne

Zweifel der Grenze sehr nahe liegen, ja man könnte vielleicht sagen, dass es einigermassen auf der Grenze selbst läge, und dass derartige Eier gerade geeignet sind, darzulegen, dass das Ziehen solch' einer scharfen Grenze überhaupt ein unpraktisches oder gar unausführbares Unternehmen ist.

Unter den Amphibieneiern, deren Furchung bis jetzt genauer beobachtet ist, schliesst sich, dem Grade der Inäqualität, bezw. der meroblastiformen Momente des Furchungsprozesses nach, wohl das Salamanderei dem Ichthyophisei am nächsten an und nimmt in dieser Hinsicht eine Zwischenstellung ein zwischen diesem und dem Tritonei. Es ist aber nicht unwahrscheinlich, dass sich Formen finden werden, welche in der genannten Beziehung zwischen das Salamanderei und das Ichthyophisei hineingehören. Das wenige, was Hay (88) über etwas vorgerücktere Stadien von dem Ei des Amphiuma mitgeteilt hat, lässt vermuten, dass zwischen diesem und dem Ichthyophisei eine bedeutende Übereinstimmung besteht, obwohl das letztere erheblich grösser ist. Es wäre deshalb sehr wohl möglich, dass das Amphiumaei gerade ein solches Zwischenglied zwischen dem Salamander- und dem Ichthyophisei wäre.

Wenn nun auch, bezüglich der meroblastiformen Momente des Furchungsprozesses, die erwähnten Formen von Amphibieneiern sich, sozusagen, in quantitativem Sinne, wie vorhin angedeutet, abstufen lassen, so zeigen sie andererseits eine wenigstens scheinbar sehr bedeutende qualitative Divergenz unter sich. Diese Divergenz betrifft die Art und Weise, wie sich die Kerne durch den unteren Teil des Eies verbreiten, bezw. die Zeitfolge der Furchung in den verschiedenen Gebieten des Dotters. Im Tritonei verbreiten sich die Kerne gegen die unteren Teile des Eies hin ebenso wie im Froschei in der Weise, dass z. B. bei der der ersten Latitudinalfurche entsprechenden Kernteilung eine wenigstens annähernd senkrechte Kernspindel sich etabliert, worauf bei der Teilung der untere Tochterkern etwa gegen das Cen-

trum des unteren Segmentes zieht, so dass schon in relativ frühen Stadien das Innere der unteren Eihälfte kernhaltig (und gefurcht) wird (s. z. B. Grönroos 90, Taf. II, Figg. 21, 24—26, 30—33). Dem gegenüber könnte man sagen, dass sowohl das Salamander- wie das Ichthyophisei verhältnismässig lange Zeit eine gewisse Neigung zeigt, wirklich nur eine partielle Furchung durchzumachen. Dabei kommt es am Ichthyophisei zu einer Furchung der Rindenzone des Dotters, wobei die Kerne sich natürlich innerhalb dieser nach unten hin verbreiten, so dass schliesslich die ganze Rindenzone kernhaltig und gefurcht ist, während die centrale Partie des Dotters noch kernlos und ungefurcht ist. Diese Partie wird erst zuletzt kernhaltig und vom Furchungsprozess befallen. Am Salamandereie dagegen treten zwar verhältnismässig weit unten auch latitudinale Furchen auf, aber bei den entsprechenden Kernteilungen ziehen keine Tochterkerne etwa nach unten, sondern zunächst nur centralwärts, so dass sie im Boden der Furchungshöhle zu liegen kommen. Erst von hier aus verbreiten sie sich, durch neue Teilungen, durch das centrale Gebiet des Dotters hindurch bis in die untersten Teile des Eies hin, welche also zuletzt kernhaltig werden, wie oben des näheren ausgeführt wurde.

Trotz der eben hervorgehobenen Differenz zwischen dem Salamander- und dem Ichthyophisei kann ich doch nicht glauben, dass der Furchungsprozess der beiden Eier wirklich so grundverschieden wäre. Die Herren Sarasin (93) heben selbst hervor, dass die apoden Amphibien zu den Urodelen, und speziell gerade zu den Salamandrinen nahe verwandtschaftliche Beziehungen darbieten, und wenn nun in beiden Fällen der Furchungsprozess schliesslich eine totale Zerklüftung des Dotters herbeiführt, so wäre man wohl a priori geneigt, für das gleiche Endresultat in beiden Fällen auch den gleichen Entwickelungsgang anzunehmen. In der That würde man, nach der Lage jener Latitudinalfurchen am Salamanderei (s. Fig. XII$^{3-4}$) schon in verhältnismässig

frühen Stadien erwarten, unter dem Niveau der betreffenden Furchen Kerne zu finden. Wenigstens hatte ich mir nach den äusseren Furchenbildern eine derartige Vorstellung gebildet. Andererseits könnte die durch diese Furchen bewirkte Abspaltung der Äquatorialsegmente (S. 206, 218) recht wohl die Vorstellung von einer oberflächlichen Furchung hervorrufen und darauf hin — jedoch sehr bedingterweise — mit der Furchung des Ichthyophiseies in Einklang gebracht werden[1]). Alles wohl überlegt, halte ich es daher nicht für unmöglich, dass eine wiederholte Untersuchung der letzteren, besonders wenn die einzelnen Stadien Schritt für Schritt verfolgt werden könnten, ergeben würde, dass dieselbe im einzelnen doch etwas anders verläuft, als bisher beschrieben wurde, und dass das Ichthyophisei nicht mit einem quasi superfiziellen Furchungsmodus sich in einen Gegensatz stellt nicht nur zu allen anderen Amphibieneiern, sondern überhaupt zu allen bekannten Wirbeltiereiern.

Was die übrigen holoblastischen Eier niederer Wirbeltiere betrifft, so zeigt das Ei der Ganoiden bezüglich der Furchung bedeutende Ähnlichkeit mit dem Salamanderei. Namentlich gilt dies hinsichtlich der von Salensky (81) beschriebenen Furchung des Sterleteies. Dieses Ei hat am aktiven Pole ebenfalls eine Scheibe aus feinerer Dottermaterie, welche Scheibe Salensky einfach als Keim („germe") bezeichnet, und unterscheidet sich, nach diesem Forscher, von allen anderen Eiern mit totaler Furchung dadurch, dass die ersten Furchen zunächst nur den Keim betreffen. Ferner ist im Bereich des Keimes die Furchung schon verhältnismässig weit vorgeschritten, während in der unteren Hemisphäre des Eies sämtliche Segmente noch durch

[1]) Den gleichen Eindruck einer oberflächlichen Furchung könnte eventuell auch schon das Verhalten der frühen Meridianfurchen hervorrufen. Diese betreffen selbstverständlich immer zuerst nur die Rindenschicht des grobkörnigen Dotters und dringen in manchen Fällen erst sehr langsam durch das innere des Eies hindurch.

eine gemeinsame Dottermasse verbunden sind. Die erste „Querfurche“ soll erst dann auftreten, wenn bereits acht bis zehn Meridiansegmente angelegt sind (Salensky 81, S. 251—252). Dieser letzte Umstand scheint darauf hinzuweisen, dass das Sterletei verhältnismässig noch etwas reicher an Nahrungsdotter ist als das Salamanderei, denn an diesem ist das Auftreten der ersten Latitudinalfurche der Phase nach wechselnd. Salenskys Abbildungen zeigen dagegen sonst eigentlich mehr Ähnlichkeit mit Tritoneiern, besonders durch die breit klaffenden Furchen zwischen den Segmenten auch der untern Hemisphäre. Die Furchen des Salamandereies sind im Gegensatz hierzu sehr schmal, schneiden scharf ein und bedingen daher keine bedeutenden Reliefunterschiede der Oberfläche. Was die Art der Verbreitung der Kerne in der unteren Hemisphäre betrifft, lässt sich kein Vergleich anstellen, da Salensky in den Zellen (Segmenten) derselben erst in den letzten Furchungsstadien Kerne beobachtete (S. 260).

Ähnlich wie am Sterletei scheint nach der kurzen Notiz von Parker und Balfour (81) der Furchungsprozess am Ei des Lepidosteus zu sein. Auch die Furchung des Störeies ist nach Wagner, Owsjannikow und Kowalewsky (70) eine sehr inäquale und im wesentlichen mit der des Batrachier- uud Cyklostomeneies übereinstimmende.

Was die Dipnoër betrifft, hat Semon (93) über die Furchung des Ceratoduseies einiges mitgeteilt. „Die Furchung des Ceratoduseies ist eine totale inäquale und stimmt in allen wesentlichen Punkten mit der Furchung des Amphibieneies überein.“ . . . . . „Es handelt sich dabei um eine Übereinstimmung nicht allein in allen Grundzügen, sondern um eine ganz auffallende Ähnlichkeit aller Formverhältnisse. Dabei ist zu betonen, dass diese Ähnlichkeit der Form die Dipnoërentwicklung ebenso stark der Amphibienentwicklung nähert, als sie sie von der Ganoidenentwicklung entfernt“ (S. 32—33). Wenn man diese

letzteren, im Kapitel über die Furchung enthaltenen Sätze auch auf diesen Prozess selbst beziehen darf, so geht aus Semons Darstellung nicht klar genug hervor, in welchen Punkten die Furchung des Ceratoduseies derjenigen des Amphibieneies so entschieden ähnlich ist, dagegen sich von der des Ganoideneies unterscheidet, besonders da auch Semon selbst hervorhebt, dass alle drei Gruppen (Amphibien, Ganoiden, Dipnoër) hinsichtlich der Hauptzüge der Entwickelung übereinstimmen, und da ferner, soweit ich beurteilen kann, gerade die Furchung des Ganoiden- und des Amphibieneies im wesentlichen in recht übereinstimmender Weise verläuft.

Es ist eben üblich geworden, die Furchung mit einer Hinweisung auf die bekannten Typen abzufertigen. Namentlich begegnet man ausserordentlich oft der Hinweisung auf die Furchung des Amphibieneies, als wäre diese eine so unerschütterlich konstante Grösse, während doch in der That die Amphibieneier in dieser Hinsicht unter sich so grosse Differenzen darbieten, dass es wohl am Platze wäre, eine solche Hinweisung etwas genauer zu präzisieren, oder durch thatsächliche Belege der Vergleichung eine solidere Basis zu schaffen. Die Differenzen, welche die Amphibieneier in Bezug auf die Furchung unter sich darbieten, sind wahrscheinlich grösser, als diejenigen zwischen den Amphibien als Gruppe einerseits und den Ganoiden andererseits, wobei allerdings zu berücksichtigen ist, dass von der Mehrzahl der Ganoiden die ersten Entwickelungsvorgänge noch zu unvollständig erforscht sind, um zuverlässige Verallgemeinerungen zu ermöglichen.

Um aber auf den hier speziell vorliegenden Fall zurückzukommen, so wäre wohl zu erwarten, dass, wenn Amphibien- und Ganoideneier und das Ceratodusei in den Hauptsachen übereinstimmen, das letztgenannte aber trotzdem sich den ersten nähern, dagegen von den anderen entfernen soll, diese Bemerkung gewisse Einzelheiten betreffen würde. Nun sind von Semon nicht

viele Einzelheiten von der Furchung des Ceratoduseies erwähnt. Die bemerkenswertesten scheinen mir zu sein, dass die erste „Horizontalfurche" erst auftritt, wenn bereits acht Meridiansegmente angelegt sind, d. h. als vierte Teilungsphase, und dass in dieser Epoche die Meridiansegmente am vegetativen Pole zuweilen noch miteinander in Verbindung stehen. Diese Punkte scheinen mir mit dem, was Salensky über das Sterletei sagt, in ziemlicher Übereinstimmung zu stehen. Dass die erste Horizontalfurche nicht am Äquator des Eies, sondern näher dem aktiven Pole (beim Ceratodus 45° über dem Äquator) auftritt, ist nicht nur der Furchung des Amphibieneies, sondern überhaupt dem inäqualen Furchungstypus eigen. Semons Abbildungen von Ceratoduseiern in Furchungsstadien zeigen in der That eine bedeutende Ähnlichkeit mit entsprechenden Bildern von z. B. Tritoneiern, dasselbe gilt aber, wie mir scheint, auch für das Sterletei.

Es wurde oben bemerkt, dass die Furchung des Salamandereies gewisse Ähnlichkeiten mit derjenigen von meroblastischen Eiern darbietet. Diese Ähnlichkeiten betreffen sowohl die äusseren, wie die inneren Furchungserscheinungen.

Was die äussere Furchung anlangt, so fällt schon am ungefurchten, ja sogar am Ovarialei das um den Keimpol herum befindliche, im allgemeinen deutlich hervortretende, wenn auch nicht scharf umschriebene „Keimfeld" auf. Dasselbe erinnert offenbar an den „Keim" oder die „Keimscheibe" eines meroblastischen Eies. Weitere Momente der Übereinstimmung ergeben sich aus der Betrachtung der Furchenbilder. Von dem Verlauf der dritten Furche u. s. w. war schon (S. 228) die Rede. Die Ähnlichkeit der Furchenbilder des Salamandereies mit solchen von meroblastischen Eiern haben auch schon Kupffer (79) und Benecke (80) hervorgehoben. Der erstere macht dabei einen Vergleich mit dem Aussehen einer Vogel-

oder Reptilienkeimscheibe, während Benecke in mehr unbestimmter Weise auf meroblastische Eier hinweist. In der That bieten, wie mir scheint, gewisse Stadien des Salamandereies (s. Figg. VII—XII[1]) ebensogut eine oberflächliche Ähnlichkeit mit den Abbildungen, welche Balfour (78, Pl. I Figur 3—5) von sich furchenden Selachierkeimscheiben gegeben hat, wie mit den Abbildungen von Sauropsidenkeimscheiben (z. B. nach Coste, Sarasin [83, Taf. XIII. Fig. 20], Agassiz [57, Pl. X, Figg. 2—8, bes. Fig. 7]).

Berücksichtigt man die inneren Furchungserscheinungen, wie sie sich an Schnitten darstellen, so findet man zunächst, dass dem „Keimfeld" in der That eine feinkörnige scheibenförmige Schicht entspricht, welche an den „Keim" der meroblastischen Eier lebhaft erinnert. In gewissen Stadien ist diese Schicht in der Mitte sogar ganz scharf vom unterliegenden groben Dotter abgegrenzt. Auf die feinkörnige Schicht bleiben die Furchen, was ihre Tiefenausdehnung betrifft, eine Zeit lang beschränkt. Am meisten wird an die meroblastischen Eier erinnert durch das Verhalten des grobkörnigen Dotters unterhalb der Furchungshöhle. Hier findet sich oft noch in verhältnismässig weitvorgerückten Furchungsstadien eine vom Furchungsprozesse unberührte Dotterpartie, und diese schliesst sogar einige „freie" Kerne ein, wie in meroblastischen Eiern. Dieser Zustand ist im Salamanderei freilich ein bald vorübergehender, und schon längere Zeit vor dem Auftreten der ersten Gastrulationserscheinungen ist das ganze Ei dem Furchungsprozess anheimgefallen.

Wenn also auch gewisse Ähnlichkeiten zwischen dem Salamanderei auf der einen und den meroblastischen Eiern auf der anderen Seite unleugbar vorliegen, so sind sie doch so allgemeiner Natur, dass ein Vergleich speziell mit diesem oder jenem meroblastischen Eie kaum sich anstellen lässt. In der That ist, was den Furchungsprozess betrifft, der Unterschied

etwa zwischen einem Selachier- und einem Sauropsidenei anscheinend nicht sehr gross. Wenigstens scheint es mir geradezu unmöglich, nur mit Hilfe der vorhandenen Beschreibungen (d. h. ohne eigene direkte Beobachtung) mit Sicherheit einen prinzipiellen Unterschied herauszufinden.

Diese Schwierigkeit beruht wohl zum Teil darauf, dass innerhalb beider Gruppen die im Anschluss an den Furchungsprozess auftretenden Höhlenbildungen eine so verschiedenartige Darstellung erfahren haben. Die in neuerer Zeit, namentlich im Sauropsidenei, unterschiedenen zwei Höhlen, die Furchungshöhle und die subgerminale Höhle, bezw. Keimhöhle, sind bezüglich ihrer resp. Bedeutung und Entstehung von den verschiedenen Autoren noch nicht in ganz übereinstimmender Weise behandelt worden. Besonders, wenn man die Litteratur durchsieht, welche speziell den Furchungsprozess selbst zum Gegenstand hat, findet man bis in die neueste Zeit hinein eine durchaus verschiedene Auffassung oder wenigstens Benennung dieser Höhlen. Einige Forscher beschreiben überhaupt nur eine Höhle, entweder, wie z. B. Vay (93) eine Segmentationshöhle (= Furchungshöhle) oder, wie Sarasin (83) eine Keimhöhle, mit welcher sich aber, wie mir der Beschreibung nach scheint, die Segmentationshöhle nach Vay ungefähr deckt. Andere halten zwar die beiden Höhlen (Furchungs- und subgerminale H.) scharf auseinander, aber einige von ihnen scheinen den Furchungsprozess selbst kaum oder nur an einzelnen Stadien, d. h. unvollständig, beobachtet zu haben; wenigstens schliesst sich die theoretische Darstellung der Höhlen an keine ausführliche Beschreibung der Thatsachen des Furchungsprozesses an. Oder sie gehen bei der Unterscheidung der beiden Höhlen ganz willkürlich vor, indem z. B. eine und dieselbe Höhle in frühen Furchungsstadien als Furchungshöhle, in späteren als subgerminale Höhle vorgestellt wird.

Zieht man zum Vergleich die Selachier heran, so findet

man bei Rückert zuerst eine „vergängliche Furchungshöhle“ beschrieben (85, S. 12), in späteren Stadien findet sich eine „Keimhöhle“ (S. 25 u. f.). Aber gerade in einem solchen Stadium wird das Selachierei der Blastula des Amphibieneies prinzipiell gleichgestellt, d. h. die Keimhöhle des ersteren der Blastulahöhle (= Furchungshöhle) des letzteren homologisiert (S. 28). Balfour beschreibt eine Segmentationshöhle (Furchungshöhle), von welcher mir allenfalls die späteren Stadien mit der Keimhöhle nach Rückert übereinzustimmen scheinen. (78, S. 33—35).

Es würde zu weit führen, hier noch weiter auf die verschiedenen Darstellungen dieser Verhältnisse einzugehen. Ich muss auf die betreffende Litteratur verweisen, von welcher nur beispielsweise die in meinem Verzeichnis, S. 243 ff., angeführten Arbeiten von Balfour (78), Sarasin (83), Duval (84), Rückert (85), Strahl (87), Kastschenko (88 b), Hoffmann (90), Mehnert (91) Wenckebach (91), Vay (93), Kionka (94), Todaro (95) hervorhebe.

Das Angeführte dürfte schon zur Genüge darlegen, dass eine sichere Homologisierung der betreffenden Höhlenbildungen, den Beschreibungen nach, noch nicht möglich ist. Wenn z. B. Mehnert (91, S. 289) bemerkt, dass seine „subgerminale Verflüssigungshöhle“ der Keimhöhle der Autoren direkt homolog ist, so ist das wohl nur zum Teil richtig, denn aus den vorhandenen ausführlicheren Beschreibungen des Furchungsprozesses und der daran sich anschliessenden Vorgänge am Sauropsiden- (und Selachier-) Ei geht diese Homologie nicht mit Sicherheit hervor, weil eben die einzelnen Autoren unter „Keimhöhle“ verschiedene Bildungen verstehen.

Nur so weit stimmen, den Beschreibungen nach, fast all' die erwähnten Höhlenbildungen überein, dass sie entweder innerhalb der Substanz des Keimes oder an der Grenze zwischen

diesem und dem groben Dotter zu stande kommen. Dem gegenüber ist aber hervorzuheben, dass im Salamanderei die ersten Anfänge der Furchungshöhle tiefer unten, in dem groben Dotter selbst, auftreten. Die einzige ein meroblastisches Ei betreffende Angabe, welche wenigstens etwas ähnlich klingt, ist diejenige von Kastschenko über die Furchungshöhle des Selachiereies. Es heisst hier (88, b. S. 449): „Die Segmentationshöhle ist bei Selachiern sehr gross und bei ihrer vollen Entwickelung exzentrisch am hinteren Rande der Keimscheibe gelegen. Sie ist durch die letztere nicht vollständig bedeckt und schimmert durch die sie bedeckende dünne Schicht des Nahrungsdotters durch." Indessen bezieht sich diese Angabe auf den Zustand der „vollen Entwickelung" der Furchungshöhle, deren Verhalten bezüglich ihrer Umgebung u. s w. ausserdem nicht genauer dargestellt ist, weshalb ein direkter Vergleich auch wieder schwer durchzuführen ist.

Ich kann demnach nur zu der Überzeugung kommen, dass die Furchungsvorgänge allein keinen genügenden Anhaltspunkt darbieten zur Beurteilung, ob die in ihnen sich kundgebenden meroblastiformen Momente als Anklänge an niedere oder an höhere Formen aufzufassen sind. Ich hoffe aber auf diese Frage mit besserem Erfolg zurückkommen zu können bei der Schilderung und Besprechung der Gastrulationserscheinungen, welchen der zweite Teil dieser Untersuchungen gewidmet sein wird.

XI. Ergebnisse.

1. Am aktiven Pole besitzt das Salamanderei eine feinkörnige Dotterpartie, äusserlich als helleres Feld, „Keimfeld" gekennzeichnet; diese Partie ist in gewissen Furchungsstadien vom grobkörnigen Dotter stellenweise scharf abgegrenzt. Die Grenze entspricht nicht der Gegend, wo die Furchungshöhle zuerst auftritt; die ersten Anfänge der letzteren treten etwas weiter unten, im grobkörnigen Dotter, auf.

2. Die Furchung des Salamandereies ist, wie die der meisten Amphibieneier, eine totale inäquale.

3. Die dritte Furche ist in ihrem Verlauf nicht konstant, indem sie bald in latitudinaler, bald in meridionaler oder schräger Richtung verläuft. Die ersten latitudinalen Furchen liegen dem Keimpol sehr nahe.

4. Im Bereich des Keimfeldes schreitet der Furchungsprozess rascher vor als am übrigen Teil des Eies. Die unteren Partien des letzteren werden zwar zuweilen verhältnismässig früh vom Furchungsprozess ergriffen, in manchen Fällen aber verbleiben sie bis in weit vorgerückte Stadien von demselben unbetroffen. In diesen Fällen findet man lange Zeit hindurch unterhalb der Furchungshöhle eine zusammenhängende Dottermasse, welche eine Anzahl Kerne („Dotterkerne") einschliesst.

5. Die Kerne der unteren Segmente finden sich lange Zeit nur in deren obersten Abschnitten, am, bezw. im Boden der Furchungshöhle. Bei den Kernteilungen bleiben die Kerne lange Zeit auf diese Gegend beschränkt, obwohl die durch sie bedingten Furchen (auch latitudinale solche) weit unten am Ei auftreten können. Erst in den spätesten Furchungsstadien verbreiten sich die Kerne auch in die untersten Abschnitte des Eies.

6. Die Inäqualität der Furchung und die Ähnlichkeit der letzteren mit derjenigen der meroblastischen Eier sind am Salamanderei grösser als an den meisten anderen niederen Wirbeltiereiern mit totaler und inäqualer Furchung, namentlich grösser als an den Eiern der übrigen einheimischen Amphibien.

7. Am Ende der Furchungsepoche, bezw. im Blastulastadium, ist das Dach der Furchungshöhle, welches eigentlich schon als primäres Ektoderm bezeichnet werden könnte, mehrschichtig.

8. In einigen Fällen werden noch in verhältnismässig weit vorgerückten Furchungsstadien Kerne oder kernartige Gebilde angetroffen, welche dem regelmässigen Teilungsprozess der Furchungskerne nicht zu entstammen scheinen, und die möglicherweise als Zeichen einer Polyspermie aufzufassen sind.

9. Aus den Furchungserscheinungen allein lässt sich nicht mit Sicherheit entscheiden, ob die „meroblastiformen" Momente im phylogenetischen Sinne auf eine bereits durchgemachte oder auf eine erst sich vorbereitende Meroblasticität zu beziehen sind.

Litteratur-Verzeichnis.

1854. Rusconi, M., Histoire naturelle, développement et metamorphose de la Salamandre terrestre. Pavie (posthume), 1854.

57. Agassiz, J., Contributions to the natural history of the united States. Vol. II, 1857.

67. Leydig, Über die Molche (Salamandrina) der württembergischen Fauna. Archiv für Naturgeschichte, 33. Jahrg., Bd. I, 1867.

70. Kowalewsky, A., Owsjannikow, Ph., Wagner, N., Die Entwickelungsgeschichte der Störe. Bullet. de l'Acad. impér. des sciences de St. Pétersbourg, T. XIV, 1870.

75. Knauer, F., Amphibien- und Reptilienzucht. Wien 1875.

78. Balfour, F. M., A monograph on the development of Elasmobranch Fishes. London 1878.

— Knauer, F., Das Lebendiggebären von Salamandra maculosa. Zoolog. Anzeiger 1878.

79. Kupffer, C., Die Entstehung der Allantois und der Gastrula der Wirbeltiere. Zoolog. Anzeiger 1879.

80. v. Bambeke, Nouvelles recherches sur l'embryologie des Batraciens. Archives de Biologie, T. I, 1880.

— Benecke, B., Über die Entwickelung des Erdsalamanders (Salamandra maculosa, Laur.). Zoolog. Anzeiger 1880.

— Pfitzner, W., Die Epidermis der Amphibien. Morphol. Jahrb., Bd. VI, 1880.

81. Balfour, F. M. and Parker, W. N., On the Structure and Development of Lepidosteus. Proceed. of the royal Soc. of London, Vol. XXXIII, 1881.

— Salensky, W., Développement du Sterlet. Arch. de Biologie, T. II, 1881.

83. Sarasin, C. F., Reifung und Furchung des Reptilieneies. Arbeiten aus dem zoolog.-zootom. Institut in Würzburg, 1883.

84. Bellonci, J., La caryocinèse dans la segmentation de l'oeuf de l'axolotl. Archives italiennes de Biologie, 1884.
— Duval, M., De la formation du blastoderme dans l'oeuf d'oiseau. Ann. des Sciences nat. Zool., Sér. 6, T. XVIII, 1884.
85. Rückert, J., Zur Keimblattbildung der Selachier. 1885.
87. Schultze, O., Reifung und Befruchtung des Amphibieneies I. Zeitschr. für wissenschaftl. Zoolog., Bd. 45, 1887.
— Strahl, H., Die Dottersackswand und der Parablast der Eidechse. Ebenda.
88. Hay, O. P., Observations on Amphiuma and its young. American Naturalist, 1888.
— Kastschenko, N., a) Zur Frage über die Herkunft der Dotterkeime im Selachierei. Anat. Anzeiger, Bd. III, 1888, S. 253—257.
— — b) Zur Entwickelungsgeschichte des Selachierembryo. Ebenda, S. 445—465.
89. Rückert, J., Weitere Beiträge zur Keimblattbildung bei Selachiern. Anat. Anzeiger, Bd. IV, 1889, S. 353.
90. Grönroos, H., Über die Eifurchung bei den Tritonen. Dissert. Helsingfors, 1890.
— Hoffmann, C. K., Entwickelungsgeschichte der Reptilien. In Bronns Klassen und Ordnungen. 1890.
— Zeller, E., Über die Befruchtung bei den Urodelen. Zeitschr. f. wissenschaftliche Zoologie, Bd. 49, 1890.
91. Mehnert, Ernst, Gastrulation und Keimblätterbildung der Emys lutaria taurica. Morph. Arbeiten von Schwalbe, Bd. I, Heft 3, 1891.
— Oppel, A., Die Befruchtung des Reptilieneies. Anat. Anzeiger, Bd. VI, 1891.
— Rückert, J., a) Zur Befruchtung des Selachiereies. Ebenda.
— — b) Über die Befruchtung bei Elasmobranchiern. Verhandl. der anat. Gesellsch. auf der 5. Versammlung, 1891.
— Wenckebach, K. F., Der Gastrulationsprozess bei Lacerta agilis. Anat. Anzeiger, Bd. VI, 1891.
92. Oppel, A., Die Befruchtung des Reptilieneies. Archiv für mikrosk. Anatomie, Bd. 39, 1892.
— Rückert, J., Über physiologische Polyspermie bei meroblastischen Wirbeltiereiern. Anat. Anzeiger, Bd. VII, 1892.
93. Sarasin, P. u. F., Ergebnisse naturwissenschaftlicher Forschungen auf Ceylon, Bd. II. Zur Entwickelungsgeschichte und Anatomie der ceylonesischen Blindwühle, Ichtyophis glutinosus, L. 1887—93.
— v. Ebner, V., Die äussere Furchung des Tritoneies. In der Festschrift f. A. Rollett. Jena 1893.
— Fick, R., Reifung und Befruchtung des Axolotleies. Zeitschr. f. wissensch. Zool., Bd. 56, 1893.
— Jordan, E. O., The habits and development of the newt. Journal of Morphology, Vol. VIII, 1893.

93. Semon, Rich., Zoologische Forschungsreisen in Australien und dem malayischen Archipel. I. Ceratodus. Denkschriften der mediz. naturwissensch. Gesellschaft zu Jena, 1893.

— Vay, F., Zur Segmentation des Tropidonotus natrix. Merkels und Bonnets „Anatomische Hefte", Bd. II, 1893.

94. Born, G., Die Struktur des Keimbläschens im Ovarialei von Triton taeniatus. Archiv für mikroskop. Anatomie, Bd. 43, 1894.

— Kionka, H., Die Furchung des Hühnereies. Anatomische Hefte, Bd. III, 1893.

95. Todaro, F., Observations et reflexions sur la segmentation de l'œuf et sur la formation des feuillets germinatifs du Seps chalcides. Arch. ital. de Biologie, T. XXII, 1895.

Erklärung der Abbildungen.

(Taf. VIII—X.)

Sämtliche Figuren beziehen sich auf Eier von Salamandra maculosa und sind mit Hülfe der Oberhäuserschen Camera lucida genommen, die Figg. III², XV², XVI² bei Hartnack Syst. 7 (Vergr. 286), alle übrigen mittels des Hisschen Embryographen bei 10facher Vergrösserung. Da bei dieser schwachen Vergrösserung die feineren Details der Schnitte noch nicht erkennbar sind, so wurden dieselben nach stärkeren Vergrösserungen eingetragen, also schematisch, jedoch richtig lokalisiert. Dabei habe ich versucht, die relative Feinheit, bezw. Grobheit, des Gefüges der einzelnen Zonen des Dotters einigermassen wiederzugeben.

Infolge einer durch die Behandlung der Eier mit Toluol und Paraffin bewirkten Schrumpfung derselben erscheinen die Schnittbilder meist bedeutend kleiner als die demselben Ei entsprechenden Oberflächenbilder.

Die in den Oberflächenbildern IX¹—XII¹ eingetragenen mit Nummern versehenen geraden Linien entsprechen ungefähr der Lage der zu demselben Ei gehörenden abgebildeten Schnitte, welche mit den gleichen resp. Nummern bezeichnet sind. Zugleich geben sie natürlich die Schnittrichtung der betreffenden Schnittserien an. Die Buchstabenbezeichnungen (der Segmente etc.) in den Schnittbildern entsprechen ebenfalls denjenigen der Oberflächenzeichnungen. Die Furchen sind mit griechischen, die Segmente mit lateinischen Buchstaben bezeichnet, u. zwar ist in den Figg. der ersten Tafel (Figg. IV—X) die (sichere oder hypothetische) erste Furche senkrecht gestellt und mit α—β, die zweite horizontal gestellt und mit γ—δ bezeichnet worden.

In den Figg. I, IV¹ und V¹ ist das Keimfeld durch hellere (gelblichweisse) Farbe gekennzeichnet; später schwindet diese Abgrenzung, die hellere Färbung breitet sich mehr aus, und es wurde bei den übrigen Figuren auf die Wiedergabe der natürlichen Färbung überhaupt verzichtet.

Fig. I. Ausgewachsenes Eierstocksei mit scharf konturiertem Keimbläschen.

Fig. II. Vertikalschnitt etwa durch die Mitte (Achse) eines Ovarialeies mit undeutlich sichtbarem Keimbläschen. a = scheinbar homogene Rindenzone, b = feinkörnige Schicht im Bereiche des Keimfeldes (S. 176).

Fig. III[1]. Vertikalschnitt durch ein befruchtetes aber noch ungefurchtes Ei.

Fig. III[2]. Die Kernspindel desselben Eies, bezw. Schnittes, 286mal vergrössert.

Fig. IV[1]. Erstes Furchungsstadium (S. 180), Ansicht von oben. Die Furche hat eben erst den Rand des Keimfeldes erreicht.

Fig. IV[2]. Vertikalschnitt durch dasselbe Ei (senkrecht zur Furche geschnitten). Die Furche teilt nur die feinkörnige Schicht.

Fig. V. Zweites Furchungsstadium (S. 182) („kleiner Typus") 1 von oben, 2 von unten. Erste Furche äusserlich vollständig, zweite nahezu auch.

Fig. VI. Dasselbe Stadium („grosser Typus"), 1 von oben, 2 von unten. Erste Furche vollständig, zweite hat erst etwa den Äquator des Eies erreicht.

Fig. VII. Drittes Furchungsstadium (S. 183—195), 1 von oben, 2 von unten. α—ε—ζ—η—ϑ—β erste (?), γ—λ—ϰ—ϑ—η—ζ—δ zweite (?) Furche, ε—λ latitudinal, ι—ν und ϰ—μ meridional verlaufende Furchen dritter Ordnung.

Fig. VIII. Dasselbe Stadium. 1 von oben, 2 von unten. α—ϰ—ζ—η—ι—β erste (?), γ—ε—ζ—η—ϑ—δ zweite (?) Furche, ϰ—ϑ latitudinal, ε—ι schräg, η—λ meridional verlaufende dritte Furche.

Fig. IX. Drittes Furchungsstadium. 1 von oben, 2 von unten, 3—6 Vertikalschnitte. α—ο—ϑ—π—ε—ν—β erste, γ—η—ϰ—π—ε—ζ—δ zweite Furche, ζ—ο und η—ϑ latitudinal, ϰ—ʌ und ν—μ meridional verlaufende Furchen dritter Ordnung.

Fig. X. Viertes Furchungsstadium (S. 195—202). Ei des „kleinen Typus". 1 von oben, 2 von unten, 3—4 Vertikalschnitte.

Fig. XI. Viertes Stadium. 1 von oben, 2 von unten, 3—5 Vertikalschnitte.

Fig. XII. Fünftes Furchungsstadium (S. 202—208). 1 von oben, 2 von unten, 3—4 Seitenansichten, 5—7 Vertikalschnitte.

Fig. XIII. Sechstes Furchungsstadium (S. 208), 1 von oben, 2 von der Seite, 3—4 Vertikalschnitte.

Fig. XIV. Spätes Furchungsstadium (S. 209—211). 1 von oben (zeigt nur von wenigen Zellen die Umrisse angedeutet, weil nur diese mit dem Embryographen sicher feststellbar waren), 2 von unten, 3 Vertikalschnitt.

Fig. XV[1]. Vertikalschnitt etwa durch die Polachse einer Blastula (S. 212—215) (beim Einbetten nur in Bezug auf oben und unten orientiert, weil das Ei äusserlich sonst keine Anhaltspunkte darbot, vergl. S. 212).

Fig. XV[2]. Schnitt durch eine Furchungskugel am Boden der Furchungshöhle desselben Eies. Unten stossen zwei andere daran. Vergröss. 286.

Fig. XVI[1]. Medianschnitt durch eine etwas vorgerücktere Blastula mit beginnender Gastrulabildung (S. 216).

Fig. XVI[2]. Mittlerer Teil des Daches der Blastulahöhle desselben Schnittes, 286fach vergrössert. Die betreffende Stelle ist in Fig. XVI[1] angedeutet. Da Fig. XVI[2] dem Dache, Fig. XV[2] dem Boden der Furchungshöhle entnommen ist (zwar von verschiedenen, aber, dem Entwickelungsgrade nach, einander nahe stehenden Eiern), so wurde auf der Tafel die letztere Figur (XV[2]) unter die erstere gestellt; dadurch entsprechen die beiden Figuren in ihrer gegenseitigen Lagerung annähernd den wirklichen Verhältnissen der Furchungshöhle eines und desselben Eies.

Aus der anatomischen Anstalt zu Tübingen.

ÜBER DEN AUSTRITT

DES

N. HYPOGLOSSUS UND N. CERVICALIS PRIMUS

AUS DEM CENTRALORGAN

BEIM MENSCHEN UND IN DER REIHE DER SÄUGETIERE

UNTER

BESONDERER BERÜCKSICHTIGUNG DER DORSALEN WURZELN.

VON

Dr. Med. **WILHELM BECK**
aus Tübingen.

HIERZU TAF. XI BIS XIV.

von der medizinischen Fakultät zu Tübingen gekrönte Preisarbeit.

Durch eine Reihe von Untersuchungen, die mit dem Jahre 1882 ihren Anfang nimmt, ist die Morphologie des Wirbeltierkopfes von neuem bearbeitet worden, wesentlich auf der Grundlage der Ontogenese. Die hierbei beteiligten Forscher haben vorzugsweise zweien der zum Aufbau des Kopfes zusammentretenden Organsysteme ihre Aufmerksamkeit gewidmet, einerseits den Derivaten des mittleren Keimblattes, andererseits den Kopfnerven.

Es kann in der vorliegenden Abhandlung nicht meine Aufgabe sein, über den Gang und die Resultate jener Forschungen zu berichten. Eine umfassende Darstellung derselben findet sich in den von Merkel und Bonnet herausgegebenen „Ergebnissen" Bd. I, S. 566—605. Nur eine Frage möchte ich aus dem grossen Problem der Entstehung des Kopfes herausgreifen, eine Frage, die für einen Teil jener Forschungen den Ausgangspunkt gebildet hat, die Frage nach der morphologischen Stellung des Hypoglossus.

Dieser sogenannte XII. Hirnnerv, wie er sich in den drei oberen Wirbeltierklassen vorfindet, steht nicht nur seiner Lage nach, sondern auch hinsichtlich seiner Eigenschaften, auf der Grenze zwischen Spinal- und Hirnnerven. Es ist daher nicht zu verwundern, dass seine Auffassung ganz besondere Schwierigkeiten bereitet hat, ja dass, solange die Forschung auf die Vergleichung ausgebildeter Formen beschränkt war, ein eigentliches

Verständnis nicht erreicht wurde. Auf der anderen Seite ist es aber auch wohl begreiflich, dass gerade die Erforschung dieses Grenznerven im stande war, zur Aufklärung über die Beziehungen zwischen Kopf und Rumpf beizutragen.

Schwierig ist schon die Entscheidung darüber, ob auch den Anamnien ein Hypoglossus zuzusprechen, bezw. ob der oder die Cervicalnerven, die sein Ausbreitungsgebiet hier versorgen, unter dem Namen Hypoglossus zusammenzufassen seien, obschon sie nicht aus dem Schädel austreten und insofern streng genommen nicht als Kopfnerven gelten können. Halten wir in den Lehrbüchern der vergleichenden Anatomie hierüber Umschau, so finden wir recht verschiedene Anschauungen vertreten. Denn während Huxley (73, S. 65) den Ichthyopsiden einen Hypoglossus einfach abspricht, sieht Gegenbaur (78, S. 546) in den sogenannten „unteren Vaguswurzeln" der Selachier Vorläufer des Hypoglossus und in diesem dementsprechend einen echten Hirnnerven, nach Wiedersheim (86, S. 347) dagegen ist der Hypoglossus weder bei Fischen noch bei Amphibien ein eigentlicher Hirnnerv.

Und nicht minder schwierig ist die Deutung des Hypoglossus der Amnioten. „Von den Reptilien an aufwärts in der Tierreihe", heisst es bei Wiedersheim, „komme der Hypoglossus in die Schädelkapsel zu liegen und verlasse sie durch eine oder zwei getrennte Öffnungen, oder breche auch, wie z. B. bei Emys europaea, mit dem Vagus durch eine gemeinsame Öffnung hervor; er sei also hier zu einem eigentlichen Kopfnerven geworden, und bei Säugern werde er zum motorischen Nerven der Zunge." Dagegen ist wohl nicht viel einzuwenden, es ist damit aber über die morphologische Stellung des Hypoglossus auch nicht viel gesagt. Denn: wie kommt der Hypoglossus in die Schädelkapsel zu liegen? und: was ist ein „eigentlicher Kopfnerv"? Das sind Fragen, die nicht durch die Vergleichung erwachsener Formen, sondern viel eher durch die

Entwickelungsgeschichte ihrer Lösung näher geführt werden konnten.

Und so hat denn auch gleich die erste der einschlägigen Untersuchungen grundlegende Aufschlüsse gebracht, indem A. Froriep (82) die Entstehungsgeschichte des Hypoglossus im Säugetierembryo schrieb. Diese Entstehungsgeschichte ist unzertrennlich von der Entstehungsgeschichte des gesamten Hinterhauptes und sie lehrt, dass der Hypoglossus weder ein Kopf-, noch ein Spinal-, überhaupt kein einheitlicher Nerv ist, sondern eine Reihe von Spinalnerven, die Froriep als die Occipital-Spinalnerven vollkommen gleichgestellt wissen will den Cervical-, Thoracal-, Lumbal-, u. s. w. Spinalnerven.

Ein solcher occipitaler Spinalnerv ist, wie alle Spinalnerven, einem „eigentlichen Kopfnerven" gegenüber scharf charakterisiert dadurch, dass seine beiden Wurzeln (die ganglionäre oder sensibele, und die medulläre oder motorische) getrennt aus dem Centralorgan als dorsale und ventrale Wurzel austreten. Bei Säugerembryonen sind in der Regel drei, bisweilen mehr, occipitale Spinalnerven nachweisbar. Dieselben zeigen im Vergleich zu den Spinalnerven anderer Regionen die zwei Besonderheiten, erstens, dass sie sich zu einem einheitlichen Nervenbündel, dem sogenannten Stamm des Hypoglossus vereinigen, und zweitens, dass die dorsalen Wurzeln im Verlauf der Entwickelung mehr und mehr zurückbleiben oder ganz schwinden, durch einen Rückbildungsprozess, der regelmässig am vorderen (cranialen) Ende der Reihe beginnt und caudalwärts fortschreitet.

So entsteht erst in der Ontogenese das trügerische Bild des einheitlichen, scheinbar rein motorischen Nerven. Und dass dieser „in die Schädelkapsel zu liegen kommt", erklärt sich daraus, dass derjenige Abschnitt der Wirbelsäule, zu dem die Reihe der occipitalen Spinalnerven hinzugehört, sich umbildet und zur Occipitalregion des Schädels wird.

Im Lichte dieser neuen, für die gesamte Morphologie des Säugetierkopfes bedeutsamen Erkenntnis der Genese des Hypoglossus, muss dieser Nerv nun auch im ausgebildeten Zustand ein neues Interesse gewinnen. Er ist durch die Froriepschen Untersuchungen als das Rudiment einer Reihe von Spinalnerven erkannt; könnten sich nicht, so muss man fragen, an diesem Rudiment, ausnahmsweise oder regelmässig, Spuren der primitiven Zusammensetzung erhalten? Die Bestandteile waren metamer gesonderte Spinalnerven, von denen ein jeder seine dorsale, mit selbständigem Ganglion versehene Wurzel besass; sollten sich nicht Reste dieser dorsalen Wurzeln in Gestalt rudimentärer Spinalganglien auch bei erwachsenen Säugern da und dort noch finden?

Und in der That, solche sind vorhanden, und sie sind nicht erst jetzt aufgefunden worden, sondern schon seit längerer Zeit bekannt, ja bei näherem Zusehen zeigt sich, dass sie schon ihre Litteratur besitzen. Sie wurden zunächst als Varietäten beschrieben, teils vom Menschen, teils von gewissen Haustieren. Wegen ihres häufigen Vorkommens bei letzteren wurden sie dann von einzelnen Beobachtern als konstante Besonderheiten gewisser Arten aufgefasst. Sie blieben aber gleichwohl in dem Bereich der Kasuistik, eine umfassendere systematische Bearbeitung des Gegenstandes wurde nicht unternommen und eine solche fehlt auch heute noch.

Zur Ausfüllung dieser Lücke sollen die im Nachfolgenden mitgeteilten Untersuchungen einen Beitrag liefern[1]). Dieselben wurden angeregt durch eine von der medizinischen Fakultät zu Tübingen gestellte Preisaufgabe, und ausgeführt in der hiesigen anatomischen Anstalt. Für die Gewährung eines Arbeits-

[1]) Die Ergebnisse der Arbeit sind im Anatom. Anzeiger, Bd. X, S. 688 kurz mitgeteilt, unter dem Titel: Über das Vorkommen dorsaler Hypoglossuswurzeln mit Ganglion, in der Reihe der Säugetiere. Von August Froriep und Dr. med. Wilhelm Beck.

platzes und die Versorgung mit Material und allen Hilfsmitteln der Untersuchung bin ich der Direktion der Anstalt zu grossem Danke verpflichtet. Ganz besonders aber drängt es mich, meinem hochverehrten Lehrer, Herrn Professor Froriep meine Dankbarkeit auszudrücken für die reiche Belehrung und unermüdliche Unterstützung, die er mir hat zu teil werden lassen.

Ältere Beobachtungen.

Bei Santorini (1775, Tab. II, S. 28) findet sich die Angabe: „se aliquando unam aut alteram (fibram) ab octavi (Vagi) origine discretam ad nonum (Hypoglossum) adjici animadvertisse“ und Joh. Müller (37, S. 275) sieht in Santorini den ersten, der „die bisweilen beim Menschen vorkommende hintere Wurzel kannte.“

Wertvoller als jene zufälligen Befunde Santorinis, die wenig Beachtung fanden, waren die Beobachtungen des Professor Mayer in Bonn, die im Jahre 1832 veröffentlicht wurden (32, S. 743). Mayer fand bei einigen Säugetieren konstant eine hintere Wurzel des Hypoglossus vor.

Beim Kalb sah er ein äusserst zartes Ganglion frei auf dem Stamm des Accessorius ruhen; zwei feine Nervenfädchen, die etwas oberhalb des ersten Cervikalnerven aus der Medulla oblongata entsprangen, traten in jenes Ganglion ein, ein etwas dickeres Fädchen trat am entgegengesetzten Pole wieder aus, ging durch eine Öffnung des obersten Zahns des Ligamentum denticulatum hindurch und vereinigte sich mit der vorderen Hypoglossuswurzel.

Ähnliche Verhältnisse, wie beim Kalb, nahm Mayer auch beim Schwein und bei Canis molossus wahr.

Beim Pferd war ein kleines Ganglion vorhanden, dessen Deutung aber eine Zerreissung zweifelhaft machte. Beim Jagdhunde, beim Schaf und bei der Katze fehlte eine hintere Wurzel.

Beim Menschen sah Mayer in einem Falle, dass der Vagus kurz vor seinem Eintritte in die Dura mater einen mit Ganglion versehenen Nervenfaden zu der vorderen Wurzel des Hypoglossus entsandte und er betrachtete jenen Faden als die hintere Wurzel des Hypoglossus.

Später teilte derselbe Forscher in Frorieps Notizen (36, S. 330) mit, dass beim Pferd zwar in der Regel nur die vordere Wurzel vorhanden sei, dass aber die mittleren Stränge dieser Wurzel sehr häufig kleine graugelbe Knötchen bilden. Zugleich berichtet er über einen Fall beim Menschen, wo ebenfalls ein kleines graues Knötchen am Hypoglossus, und zwar beiderseits, sich vorfand.

Die Befunde Mayers gaben den Anstoss zu einer Reihe von Untersuchungen über die Natur des Hypoglossus, bei denen im wesentlichen der physiologische Gesichtspunkt vorherrschte. A. W. Volkmann und Bidder (40, S. 501) experimentierten an den dorsalen Wurzelchen des Kalbes und sahen bei Reizung derselben an einer umschriebenen Stelle auf der Mitte des Zungenrückens Bewegung entstehen. Remak (37, S. 151) fand beim Hund konstant ein oder zwei feine, mit grauen Ganglien versehene Fädchen vor, die vom Nervus accessorius zum Nervus hypoglossus verliefen und die ganz das Aussehen hatten, als ob „der Accessorius, indem er beim Hypoglossus vorbeigeht, diesem seine hinteren Wurzeln genommen und bloss dieses eine oder die beiden Fädchen gelassen“ hätte.

Gegenüber einigen Autoren, wie Longet, Desmoulins u. a., die Mayers Angaben bestritten, bestätigte Luschka (56, S. 62) die hintere Hypoglossuswurzel mit Ganglion beim Kalb, Schwein und Canis molossus, und fand eine solche beim Schaf und beim Fischotter auf.

Die Untersuchungen von Vulpian (62, S. 7) bezogen sich auf Hund, Katze und Schwein, bei denen er eine hintere Wurzel mit Ganglion nie vermisste; am eingehendsten behandelt er die

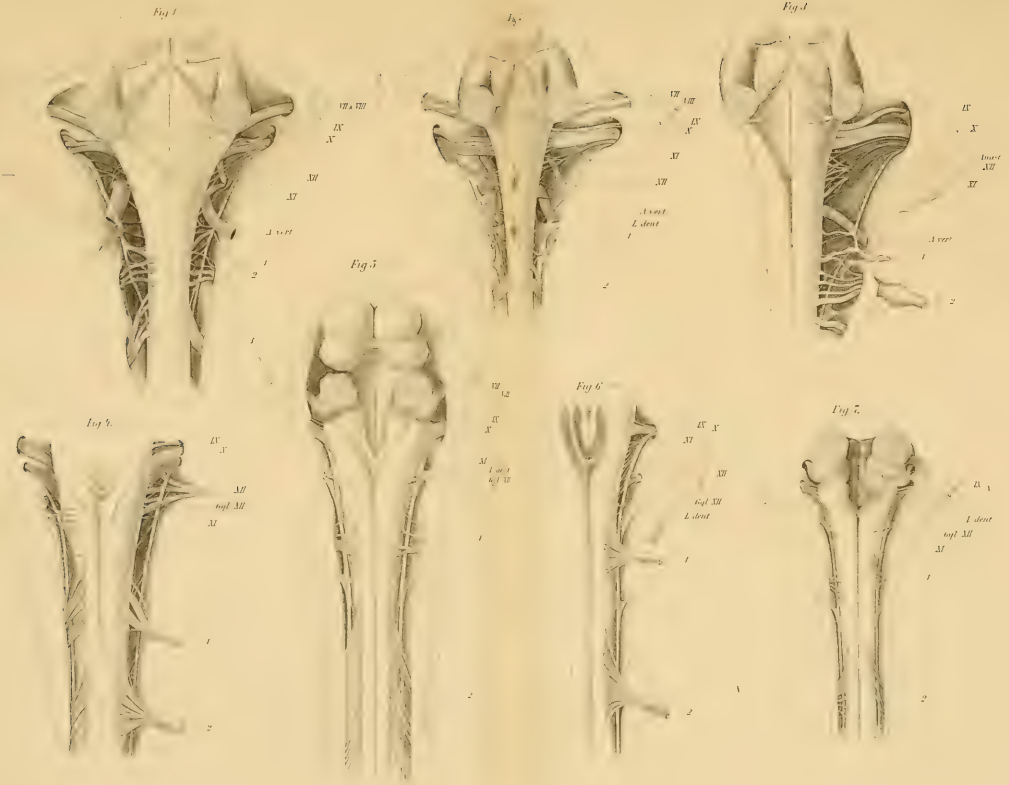
Fig 1
Fig 2
Fig 3
Fig 4
Fig 5
Fig 6
Fig 7

Befunde beim Hund. Er lässt sich ausführlich ein auf die Beziehungen der hinteren Wurzel des Hypoglossus zum Accessorius, mit dem sie bei Hund und Katze immer in bindegewebigem, öfters auch in nervösem Zusammenhang stehe, hauptsächlich aber auch auf die histologischen Verhältnisse des Ganglion. Das Studium derselben war bei dem Ganglion infolge seiner geringen Dimensionen und seiner Durchsichtigkeit besonders leicht und mit der Kenntnis vom Bau dieses Ganglions wäre, nach Vulpian, zugleich der Bau der Spinalganglien überhaupt gegeben.

Untersuchungen am Schwein liessen Vulpian zu denselben positiven Resultaten wie Mayer gelangen; beim Kaninchen dagegen fand er keine hintere Wurzel.

Am menschlichen Hypoglossus konnte Vulpian unter 20 Fällen, worunter sich auch Präparate von Neugeborenen befanden, nur einmal die Beobachtung machen, dass zwischen Hypoglossus und Accessorius ein Ganglion sich befand, mit einem zuführenden und einem ausführenden Nervenfaden; allein infolge einer Zerreissung liessen sich diese Fäden nicht weiter verfolgen.

Die Auffindung einer hintern (dorsalen) Hypoglossuswurzel bei einer Anzahl von Säugetieren übte auch schon bei den älteren Autoren einen gewissen Einfluss aus auf die Beurteilung der Stellung des Hypoglossus zu den benachbarten Hirnnerven und auf die allgemeinen Ansichten über die Kopfnerven.

Die damals herrschenden Anschauungen rührten von Meckel (17, S. 789) her, der alle Hirnnerven als einzelne Abteilungen von Rückenmarksnerven ansah, die sich zu selbständigen Nerven entwickelt hätten. Er fasste die vier letzten Kopfnerven als die verschiedenen Abteilungen eines Nerven auf, wobei der Hypoglossus die vordere Wurzel repräsentieren sollte.

In modifizierter Weise wurde Meckels Idee von Arnold (51, S. 830. 60, S. 6) aufgenommen, indem dieser neben drei spezifischen Sinnesnerven, zwei Vertebralnerven des Kopfes auf-

stellte, auf deren ersten der Trigeminus, die Augenmuskelnerven und der Facialis kommen sollten, auf den zweiten die vier letzten Hirnnerven, wobei wiederum der Hypoglossus als ventrale Wurzel mit Glossopharyngeus-Vagus-Accessorius (als dorsale) zusammengefügt wurde.

Dieser Auffassung trat Johannes Müller (37, S. 275 u. 278. 44, S. 680) entgegen. Die von Mayer beobachtete dorsale Wurzel des Hypoglossus bestimmte ihn, den Hypoglossus als besonderen Nerven, und zwar als den letzten der drei, von ihm entsprechend der Zahl der Schädelwirbel aufgestellten, Wirbelnerven anzusehen. Speziell über die Stellung des Hypoglossus innerhalb des Nervensystems schreibt Johannes Müller: „Bedenkt man, dass der Nervus spinalis primus des Menschen zuweilen nur eine vordere Wurzel hat, dass der Hypoglossus beim Menschen nur eine vordere, bei einigen Säugetieren aber zugleich eine hintere Wurzel hat, so tritt der N. hypoglossus ganz in die Kategorie der Spinalnerven, und ist gleichsam der erste Spinalnerv, der aber meist noch durch den Schädel heraustritt."

Diese Auffassung Johannes Müllers steht unseren heutigen Vorstellungen sehr nahe, und wir müssen den Scharfblick des genialen Anatomen bewundern, der aus so unscheinbaren und vereinzelt dastehenden Befunden Schlüsse von so grundlegender Bedeutung zog, Schlüsse, deren Richtigkeit auch im Lichte der neuesten Forschungen nahezu bestehen bleibt.

Merkwürdigerweise haben Joh. Müllers der Wahrheit so nahe kommende Aufstellungen, vielleicht wegen ihrer verhältnismässig schmalen objektiven Unterlage, wenig Eindruck hinterlassen und sind in der Folgezeit, besonders seit dem Erscheinen der Arbeiten von C. Gegenbaur (71, S. 521. 72, S. 301. 78, S. 470), gänzlich in Vergessenheit geraten. Gegenbaur hatte nämlich bei der auf Untersuchungen am Selachierkopf basierenden Neubegründung der Wirbeltheorie des Schädels, auch die Kopfnerven im Einklang mit dieser Theorie einer Gruppierung unter-

zogen. Indem er hierbei den, bei fast ausschliesslicher Untersuchung erwachsener Formen vollkommen begreiflichen Irrtum beging, die ventralen Wurzeln der occipitalen Spinalnerven der Selachier für „ventrale Vaguswurzeln" zu halten, kehrte er wieder zu der Meckel-Arnoldschen Auffassung zurück und stellte Hypoglossus und Vagus als ventrale und dorsale Wurzeln eines und desselben Nerven oder Nervenkomplexes zusammen. Bei dem grossen Erfolg, den die Gegenbaurschen Arbeiten hatten, kann es nicht Wunder nehmen, dass auch seine Darstellung der Morphologie der hinteren Kopfnerven zu sehr allgemeiner Annahme gelangte.

Neuere Beobachtungen.

Seit 1882, d. h. seit dem Erscheinen der Arbeit von A. Froriep „Über ein Ganglion des Hypoglossus und Wirbelanlagen in der Occipitalregion", ist die Frage der morphologischen Stellung des XII. Hirnnerven geklärt. Die Thatsache, dass dieser Nerv ontogenetisch verfolgbar durch die Verschmelzung mehrerer echter Spinalnerven entsteht, schneidet jeden Versuch ab, ihn irgendwie als spezialisierten Bestandteil eines Hirnnerven zu deuten, wozu die vergleichende Betrachtung erwachsener Formen immer von neuem verführt hatte. Die Froriepsche Auffassung ist daher auch bald zu allgemeiner Geltung gelangt. Eine Reihe von Arbeiten sind gefolgt, welche die Froriepschen Befunde bei den verschiedensten Formen bestätigen.

In den meisten dieser Untersuchungen aber stand, wie es bei dem Anschluss an die Froriepsche Arbeit natürlich war, das entwickelungsgeschichtliche Interesse im Vordergrunde. Demgegenüber sind in Betreff des Hypoglossus und etwa vorhandener dorsaler Wurzeln desselben in erwachsenen Formen, d. h. über den uns hier beschäftigenden Gegenstand, die Angaben spärlicher.

Die erste Bestätigung der Froriepschen Entdeckung kam aus dem Institut von R. Wiedersheim und bezog sich auf eine von dem Untersuchungsmaterial Frorieps recht weit entlegene Tierform. Es war die Mitteilung von Iversen (86, S. 34), dass sich bei Protopterus nicht nur die zwei bekannten ventralen Zweige des Hypoglossus, sondern auch zwei dazu gehörige dorsale Wurzeln vorfinden. Und auch die Reduktion am cranialen Ende der Wurzelreihe, die Froriep nachgewiesen hatte, konnte hier bestätigt werden. Denn die caudale der beiden dorsalen Hypoglossuswurzeln des Protopterus ist nach Iversen stark entwickelt und besitzt ein ansehnliches Ganglion, die vordere dagegen ist äusserst zart und ein Ganglion an ihr nicht nachweisbar.

Ostroumoff (89, S. 364) brachte ganz entsprechende Nachweise über den Hypoglossus der Selachier, indem er in der Occipitalregion von Pristiurus zwei Spinalganglien auffand. Dieselben entsprechen den beiden letzten Wurzeln N. hypoglossi, während die erste, cranialwärts liegende Wurzel desselben kein Ganglion erhält. Im Gegensatz zu Protopterus, wo sich die dorsalen Hypoglossuswurzeln nach Iversen im erwachsenen Tier noch finden, sind die besagten zwei Ganglien bei Pristiurus vergängliche Gebilde (also echte „Froriepsche Ganglien"), und zwar ist das vordere noch schwächer und verschwindet auch früher als das zweite.

Zahlreicher als für die niederen Wirbeltiere liegen die Bestätigungen der Froriepschen Befunde für Amnioten vor. Bei Reptilien (Lacerta, Tropidonotus) fanden Chiarugi (89a., S. 31) und van Bemmelen (89, S. 244) in der Occipitalregion vier, bezw. fünf Spinalnervenanlagen, welche in die Konstituierung des Hypoglossus eintreten. Und an den zwei, bezw. drei hinteren (caudalen) dieser Occipital-Spinalnerven waren auch die dorsalen, durch ihr Ganglion ausgezeichneten Wurzeln vorhanden. Aber alle diese Spuren dorsaler Hypoglossuswurzeln haben nur em-

bryonale Existenz, sie schwinden im Laufe der Entwickelung vollständig.

Bei Vögeln (Hühnerembryonen) konnte Chiarugi (89 b., S. 339), jedoch ebenfalls nur ontogenetisch, drei rudimentäre Ganglien nachweisen, entsprechend dem zweiten, dritten und vierten, d. h. den drei hinteren (caudalwärts gelegenen) Occipitalsegmenten.

Bei Säugern endlich sind die Bestätigungen am reichlichsten, indessen handelt es sich auch hier überwiegend um Feststellungen embryonaler Zustände. Chiarugi (89 b.; 90, S. 423 ff.) hat am Kaninchen und Schwein, sowie an menschlichen Embryonen gearbeitet, ganz vorzugsweise aber an Kaninchenembryonen, und konnte hier ebenfalls vier occipitale Spinalnerven als die Konstituentien des Hypoglossus nachweisen, und zeigen, dass sich an den zwei hinteren (caudalwärts gelegenen) auch die dorsalen Wurzeln mit ihren Ganglien anlegen, dass aber beide im Verlauf der Ontogenese wieder schwinden.

Ähnliche Bestätigungen hat P. Martin (90, S. 404) für Katzenembryonen gebracht.

Von ganz besonderem Interesse ist die Bestätigung des Hypoglossusganglions für menschliche Embryonen, welche wir His verdanken (85, S. 89, Abbildung; 88, S. 380 u. Taf. II). Bei menschlichen Embryonen von 6,9 mm und von 10,2 mm hat His das Ganglion vorgefunden und abgebildet und sagt darüber: „Im allgemeinen entsendet jedes von den Rumpfganglien ausser der centralwärts gerichteten Wurzel einen in die Rumpfwand eintretenden dicken Nervenstamm. Eine Ausnahme hiervon macht das alleroberste Halsganglion, das Froriepsche Ganglion, wie ich es nach seinem Entdecker nennen will. Dieses in der verlängerten Richtung der übrigen Halsganglien unmittelbar neben der Nackenbeuge des Medullarrohres liegende Gebilde entsendet, soweit ich ersehen kann, weder Stamm- noch Wurzelfasern.“ „Ausser dem Froriepschen Ganglion scheinen auch

die unteren Coccygealganglien zu abortieren, insoweit sie überhaupt zur besonderen Ausbildung gelangen."

Dass das Hypoglossusganglion bei menschlichen Embryonen in der That und zwar frühzeitig abortiert, ergiebt sich daraus, dass Froriep (82, S. 292) bei der darauf gerichteten Untersuchung eines menschlichen Fötus von 38 mm Länge das Ganglion nicht mehr vorfand, und dass auch Chiarugi (90, S. 435) angiebt, er habe bei den von ihm untersuchten Stadien menschlicher Embryonen keine Spur der dorsalen Hypoglossuswurzeln auffinden können. Übrigens erhellt der vollständige Schwund der letzteren ja schon aus der bekannten Thatsache, dass im ausgebildeten menschlichen Körper der Hypoglossus nur ventrale Wurzeln aufweist.

Eingehendere Untersuchungen über diesen letzteren Punkt, überhaupt über etwaiges Vorhandensein dorsaler Hypoglossuswurzeln in erwachsenen Säugern, hat in neuerer Zeit nur Kazzander (91 a, S. 444) angestellt. Er teilt eine interessante Beobachtung mit, die von Chiarugi (88) am Menschen gemacht wurde. Bei einem zweijährigen Kinde fand sich eine zarte „rudimentäre dorsale Wurzel" des Hypoglossus, die von der dorsalen Wurzel des ersten Cervicalnerven zur caudalen Gruppe des Hypoglossus verlief und da, wo sie den Stamm des Accessorius kreuzte, mit einem Ganglion versehen war, ohne dass letzteres mit dem Accessorius in irgend welcher nervöser Beziehung gestanden hätte.

Kazzander selbst sah einmal beim Menschen aus der Medulla oblongata, gegenüber dem Eintritt der Arteria vertebralis in die Schädelhöhle, oberhalb der obersten Accessoriuswurzeln, einen Nervenfaden entspringen, der sich ganz wie eine jener Wurzeln verhielt, zum Stamm des Accessorius aufwärts lief und in Höhe des Foramen condyloideum anterius ein Ganglion bildete. Dies Ganglion lag dem Accessoriusstamme auf und

setzte sich in einen Faden fort, der, ventralwärts verlaufend, sich mit der ventralen Wurzel des Hypoglossus vereinigte.

Beim Hunde fand Kazzander konstant eine zarte, dorsale Wurzel, deren Austrittsstelle aus der Medulla oblongata meist ganz nahe der Linie lag, in der die Accessoriuswurzeln das Mark verlassen. Auch Kazzander weist, wie Vulpian, auf die engen Beziehungen jener dorsalen Wurzel zum Accessorius hin. Bei einem Rindsfötus fand er ebenfalls eine dorsale Hypoglossuswurzel mit Ganglien vor; allein der Umstand, dass dieses mit der dorsalen Wurzel des obersten Halsnerven durch einen Nervenfaden in Verbindung stand, lässt ihn im Zweifel, ob es sich um eine selbständige dorsale Hypoglossuswurzel handle, die bloss einen anastomotischen Faden zum obersten Halsnerven abgiebt, oder ob man es mit einem Bestandteil der Wurzel dieses Nerven selbst zu thun habe.

Eigene Untersuchungen.

Methode der Untersuchung.

Nachdem die Weichteile der Nackengegend abpräpariert und die aus den Intervertebrallöchern austretenden Nerven freigelegt waren, erfolgte die Eröffnung des Wirbelkanals und der hintern Schädelgrube durch Abtragen der Wirbelbögen und der Hinterhauptschuppe mit Hilfe von Meissel, Hammer, Säge und Knochenscheere. Die auf diese Weise freigelegte Dura mater wurde nun ihrer ganzen Länge nach aufgeschnitten bis zum Tentorium, unterhalb des letzteren nach rechts und links gespalten und das Kleinhirn vorsichtig entfernt. Schlug man nun die häutigen Hüllen zur Seite, so bekam man ein übersichtliches Bild von dem intracraniellen Verlauf der sechs letzten Hirnnerven und von dem Austritt der dorsalen Wurzeln der Cervicalnerven aus dem Rückenmark. Bei der Mehrzahl der Säugetiere ist im Vergleich zum Menschen die Sache insofern etwas

anders, als das Schädelgehäuse sich meist viel enger den Seiten der Medulla oblongata anschmiegt, so dass der intracranielle Verlauf der letzten Hirnnerven kürzer ist als beim Menschen und der Nervus hypoglossus bei der Ansicht von hinten selten ohne weiteres sichtbar wird. Über das Verhalten dieses Nerven kann man sich jedoch dadurch Klarheit verschaffen, dass man die oberste Zacke des Ligamentum denticulatum durchschneidet, mit der Pincette erfasst und in die Höhe hebt. Auf diese Weise erlangte ich in vielen Fällen genügenden Einblick in das Verhalten der Wurzelfäden des Hypoglossus und namentlich konnten etwa vorhandene dorsale Wurzeln desselben so am besten wahrgenommen werden. Um die ventrale Fläche der Medulla oblongata noch besser zu übersehen, trennte ich letztere ganz oder einseitig von ihrem Zusammenhang mit dem Rückenmark und den Vierhügeln, durchschnitt die aus ihr austretenden Nerven dicht an der Dura und nahm das so isolierte Stück heraus. In gewissen Fällen legte ich von Anfang an die Medulla oblongata von vorne her bloss, allein es ist dies Verfahren weit schwieriger als die Freilegung von hinten und wurde von mir nur für kleinere Tiere mit zartem Knochenbau angewandt. Die Untersuchungen stellte ich entweder an frischen oder an konservierten Präparaten an. Als Konservierungsflüssigkeit benutzte ich vorzugsweise mässig starken Alkohol, in welchem einerseits, gegenüber von andern Flüssigkeiten, die Nervensubstanz nicht zu hart und spröde wird, andrerseits Nervenfäden und Ganglien deutlicher hervortreten als am frischen Präparat. Zur Aufhellung des Bindegewebes wandte ich 30% ige Essigsäure an. Zur Untersuchung bediente ich mich der Lupe, wobei eventuell das Präparat in Wasser oder Alkohol lag; die Unterscheidung von Nervenfäden, kleinen Gefässchen und Bindegewebszügen, die Feststellung, ob eine Anschwellung Ganglienzellen enthielt oder nicht, und dergleichen mehr geschah durch die mikroskopische Untersuchung.

Es lässt sich leicht begreifen, dass die genannte Art der Präparation beim Menschen und bei grösseren Säugetieren leicht gelingt; anders ist es bei kleinen Objekten, für die jene Methode nicht fein genug ist und wo nur allzugerne Zerreissungen und andere üble Zufälle das Präparat zu nichte machen. Hier benutzte ich, je nach Bedürfnis, zwei andere Verfahrungsweisen. Die eine, auch für grössere Objekte, wie Kaninchen, anwendbar, ist die von Owsjannikow und von Langerhans[1]) für die Präparation des Nervensystems bei Amphioxus mit Erfolg benutzte, später von Schwalbe[2]) empfohlene Maceration in 20 %iger Salpetersäure. Diese Maceration gelingt, wie schon Schwalbe angiebt, und wie ich bestätigen kann, nur bei ganz frischen Objekten und bei konstanter höherer Temperatur; unter diesen Bedingungen aber giebt sie gute Resultate. Die Teile, soweit sie nicht durch die Säure ganz zerstört sind, lassen sich nach 2—3tägigem Verweilen in der Flüssigkeit ohne Mühe entfernen, so dass nur das Nervensystem übrig bleibt, das sich dann in Alkohol aufbewahren lässt. Der Umstand aber, dass die so gewonnenen Präparate, selbst in der erwähnten Einschränkung, doch bisweilen spröde und brüchig werden und dann keine zuverlässigen Resultate geben, veranlasste mich häufig, auch bei kleineren Tieren in der Hauptsache die allerdings viel mühsamere Präparation mittels Knochenzängchen und Schere vorzuziehen.

Für ganz kleine Objekte bediente ich mich der Zerlegung des Kopfes in sagittale Schnittserien. Zu diesem Zwecke wurden frische Objekte in 0,2 proz. Chromsäurelösung, aus Alkohol kommende in eine Mischung von 5 proz. Salpetersäure und 2 proz. Chromsäure zu gleichen Teilen, gebracht, um die Knochen

---

[1]) Langerhans, Zur Anatomie des Amphioxus lanceolatus. Archiv für mikrosk. Anatomie, 1876, Bd. XII, S. 295.

[2]) Schwalbe, Das Ganglion oculomotorii. Jenaische Zeitschrift für Naturw., Bd. XIII, 1879, S. 6.

zu entkalken. War dies erreicht, so erfolgte gründliches Auswaschen und succesive Härtung in Alkohol, danach Einlegen und Einbettung in Celloidin in der von Böhm und Oppel[1]) vorgeschriebenen Weise. Die dann mittels des Mikrotoms gewonnenen Serienschnitte wurden aufgeklebt nach der Weigertschen Methode[2]), von Obregia[3]) dahin modifiziert, dass die Schnitte nicht zwischen zwei Kollodiumlagen kommen, sondern zunächst auf einen Objektträger, der mit einer Zuckerlösung übergossen ist. Über die darauf geklebten Schnitte wird eine Photoxylinschicht ausgebreitet. Der Vorteil gegenüber der ursprünglichen Weigertschen Methode besteht darin, dass die Photoxylinschicht, an der die Schnitte kleben, sich im Wasser leicht von dem Objektträger trennen lässt. Zur Färbung verwandte ich Hämatoxylin nach Böhmer oder ammoniakal. Karmin, zur Aufhellung der Schnitte Karbol-Xylol.

I. Mensch.

16 Erwachsene. Vergl. Fig. 1—3.

Was den Austritt des menschlichen Hypoglossus, d. h. der ventralen Hypoglossuswurzeln, anlangt, so kann ich über denselben die bekannten Befunde im wesentlichen nur bestätigen.

Die Zahl der Wurzelfäden finde ich an meinen Präparaten im Durchschnitt grösser als sie von den Autoren angegeben wird, da ich niemals weniger als 12, und im Maximum 16 Fäden

[1]) Böhm und Oppel, Taschenbuch der mikrosk. Technik. München 1890, S. 31.

[2]) C. Weigert, Über Schnittserien von Celloidinpräparaten etc. Zeitschr. für Mikroskopie u. mikrosk. Tecknik, Bd. II, 1885, S. 490 ff. u. Bd. III, 1886, S. 480.

[3]) Neurolog. Centralblatt, IX. Jahrg. 1890, Nr. 10, S. 295 ff.

gesehen habe. Jeder derselben geht, wie die genauere Betrachtung lehrt, aus zwei bis vier feinen Fäserchen hervor, die in kleinen Abständen das Centralorgan verlassen und sich dann erst zu dem geschlossenen Wurzelfaden vereinigen. Die Austrittslinie ist die Furche, die zwischen den äusserlich sichtbaren Erhebungen der Pyramide und Olive liegt und die Fortsetzung des Sulcus lateralis anterior des Rückenmarks darstellt; sie ist oft sehr seicht und in mehr oder weniger auffallender Weise, namentlich am caudalen Ende der Olive, von queren Faserzügen, den Fibrae arciformes, verdeckt.

Nicht selten sieht man einzelne Wurzelfäden auf der Höhe der Pyramide oder Olive oder an deren einander zugekehrten Abhängen zum Vorschein kommen. An anderen Stellen fand ich niemals Hypoglossusfäden ihren Ausweg nehmen. Dagegen berichtet Rüdinger (68, S. 62, Anm.) von einem Fall, wo der Hypoglossus „aus der hinteren Fläche des verlängerten Marks, unmittelbar hinter der Rautengrube, mit mehreren Bündeln hervorgeht; dieselben ziehen zwischen den Accessorius- und Vagusbündeln nach abwärts zum rechten Foramen condyloideum anterius. Ein Bündel des rechten Hypoglossus geht aus dem linken Corpus restiforme hervor".

Die Strecke, auf der die Hypoglossuswurzeln das Mark verlassen, beginnt in unmittelbarem Anschluss an die obersten Wurzelfäden des ersten Cervicalnerven und reicht so weit cranialwärts, dass die obersten, bezw. vordersten Fäden des Hypoglossus nur wenige Millimeter vom caudalen Rand der Brücke entfernt austreten. Vicq d'Azyr (1786, S. 54) giebt als Regel an, dass dieselben höchstens bis zur Mitte der zwischen Olive und Pyramide gelegenen Furche aufwärts reichen und nach Cruveilhier (77, S. 598) kommen die obersten Fäden an der Grenze zwischen mittlerem und unterem Drittel der Olive hervor, meine Beobachtungen stimmen damit aber nicht überein; ich habe als Abstand des cranialwärts ersten Wurzel-

fadens von des Varolsbrücke im Maximum 4 mm, im Minimum 2 mm gefunden.

In einem Falle, auf den ich gelegentlich einer Gehirnsektion auf dem Präpariersaale aufmerksam gemacht wurde, kam jener erste Faden sogar aus der Furche zwischen Brücke und Medulla oblongata hervor und schlossen sich ihm in kurzen Abständen die übrigen Fäden an.

Gegen die ventralen Wurzeln des ersten Cervicalnerven ist der Hypoglossus nicht immer scharf abgesetzt. So konnte ich einigemale bemerken, dass zwischen den letzten Hypoglossusfäden und der ventralen Wurzel des ersten Rückenmarksnerven aus der Medulla oblongata ein Nervenbündelchen austrat, das sich gabelförmig spaltete; das eine Fädchen ging zum Hypoglossus als dessen letzte Wurzelfaser, das andere zum ersten Halsnerven. Diese Art des Zusammenhanges benachbarter Nervenwurzeln trifft man bei dorsalen Rückenmarkswurzeln häufig; bei ventralen dagegen wurden solche intermediäre (Hilbert, 78, S. 12), gabelförmig sich teilende Bündel von einigen Autoren, so von Siemerling (87, S. 24), nicht beobachtet; ich sah jedoch nicht bloss, wie oben angegeben, zwischen Hypoglossus und erstem Cervicalnerven, sondern in einzelnen Fällen auch zwischen den ventralen Wurzeln des ersten und zweiten, oder des zweiten und dritten Cervicalnerven dergleichen Bündel.

Bald nach Austritt aus dem verlängerten Mark treten die Wurzelfäden des Hypoglossus durch Konvergenz zu 4—6, hier und da noch mehr, dicken Bündeln zusammen, welche über die Olive hinweg in leichtem Bogen dorsal-lateralwärts zu ihrer Eintrittstelle in die Dura verlaufen. Während ihres Verlaufs innerhalb der Schädelhöhle gruppieren sich diese Bündel in allen möglichen Variationen. Bald ordnen sie sich in zwei Gruppen zu je drei konvergenten Bündeln, bald sind es vier

Gruppen, deren jede sich aus zwei nebeneinander liegenden Bündeln zusammensetzt oder verlaufen die mittleren dicht nebeneinander und die caudalen und cranialen kommen aus weiteren Abständen allmählich durch Konvergenz an jene heran. Es kommt vor, dass die einzelnen Bündel sich dachziegelförmig übereinanderschieben oder in halben Spiraltouren um einander winden.

Von nicht unwesentlichem Belang für den Verlauf und die Gruppierung der Hypoglossusbündel ist das Verhalten der Arteria vertebralis. Dieselbe tritt dicht über der Stelle, wo der erste Spinalnerv die Dura durchbricht, in den Duralsack ein und ist bei ihrem Eintritt von der obersten Zacke des Ligamentum denticulatum bedeckt. Die Arterie ist bei den einzelnen Individuen verschieden mächtig entwickelt und selbst bei einem und demselben Individuum ist bekanntlich die eine häufig bedeutend stärker als die andere. Ebenso ist der Verlauf der Arterie innerhalb der Schädelhöhle sehr variierend. Sie steigt häufig sofort nach ihrem Eintritt in schräger Richtung ventralmedialwärts an, um möglichst früh die ventrale Fläche der Medulla oblongata zu erreichen; sie benutzt dann zu ihrem Verlauf mehr oder weniger genau die Furche zwischen Olive und Pyramide. In diesem Falle befinden sich nur die caudalen Wurzelbündel des Hypoglossus noch in Berührung mit der Arterie (Fig. 1, rechts). Nicht selten konnte ich aber auch beobachten, dass die Arterie von ihrem Eintritt an fast parallel mit der Medulla oblongata an deren Seite verlief und erst in der Höhe des Glossopharyngeus sich medialwärts wandte, so dass sämtliche Hypoglossusbündel bogenförmig über sie wegziehen müssen. Hier und da zeigt die Arterie eine Biegung nach der Seite und verdeckt so die Eintrittsstelle des Hypoglossus in die Dura — oder nach hinten, so dass die sie umgreifenden Bündel jenes Nerven ins Niveau der Vagus- und Accessoriuswurzelfäden zu liegen kommen.

Die Regel ist, dass die Hypoglossusbündel dorsalwärts von der Arterie verlaufen; niemals sah ich den nach Luschka (56, S. 62) sehr seltenen Fall, dass sie alle ventral von der Arterie dahinziehen. Dagegen beobachtete ich — was übrigens nach Luschka häufig vorkommen soll — einmal, wie ein Teil der Bündel dorsal, der andere, kleinere, caudale Teil ventral von der Arterie verlief, so dass dieselbe schlingenförmig umfasst wurde (Fig. 1). „Auf dieses Verhalten", sagt Luschka, „hat man einstmals grosses Gewicht gelegt. Th. Willis und seine nächsten Anhänger, welche diese Anordnung als die gewöhnliche bezeichnen, vergleichen sie mit einem der Wirbelpulsader angelegten Zügel." Willis sah darin sogar eine weise Einrichtung der Natur: „ne forte inter loquendum, si quando vehementius commoveamur, sanguis concitatus cerebrum torrente obruat." Im Gegensatz zu diesem Verhalten soll im anatomischen Museum zu Wien die Nachbildung eines Präparats existieren, an dem der Nervus hypoglossus mitten durch die für ihn gespaltene A. vertebralis verläuft (Henle, 71, S. 450).

In einiger Entfernung von den seitlichen Flächen der Medulla, zwischen Eintritt der Vertebralarterie in die Schädelhöhle und den transversalen Vagusfasern, ventralwärts vom Accessoriusstamme befindet sich die Stelle, wo die Hypoglossusbündel sich in die Dura einsenken. Dies geschieht entweder Bündel an Bündel, durch eine Öffnung in der Dura, oder in zwei Abteilungen durch zwei gesonderte Öffnungen. Letzteres Verhalten scheint das häufigere zu sein; in den 16 von mir untersuchten Individuen, d. h. die beiden Seiten besonders gerechnet, in 32 Präparaten, fand sich die doppelte Öffnung 19, die einfache 13 mal. Gewöhnlich pflegt bei einem und demselben Individuum der Eintritt auf beiden Seiten gleichartig zu sein; bei fünf Individuen jedoch beobachtete ich auf der linken Seite jedesmal bloss eine Öffnung, während rechts deren zwei vorhanden waren.

Die Nervenbündel des Hypoglossus, mögen sie durch eine oder zwei Öffnungen die Dura durchbohrt haben, treten innerhalb des Canalis hypoglossi zu einem Nervenstamme zusammen. Dieser Zusammentritt erfolgt in der Regel gleich am Eingang des Kanals; mitunter sieht man zwei Stämmchen neben einander verlaufen und zweimal beobachtete ich, dass der Kanal im Anfang doppelt war und also die beiden Abteilungen des Hypoglossus durch eine Knochenwand von einander getrennt waren, ein Verhalten, auf das schon von Hildebrandt (1792, § 3103) aufmerksam gemacht wird.

Der etwa 8 mm lange Canalis hypoglossi verläuft ziemlich horizontal nach vorne und aussen; an seinem Eingange liegt der von Luschka ausführlich beschriebene Circellus venosus hypoglossi, ein Venengeflecht, das den Stamm des Hypoglossus umgiebt. Es ist dies ein ähnliches Geflecht, wie man solches um die Spinalnerven, nach deren Eintritt in die Dura, trifft, von Breschet zuerst abgebildet.

Ehe der Nervus hypoglossus die Schädelhöhle verlässt, steht er zuweilen mit benachbarten Nerven in Zusammenhang. Arnold (51, S. 837) berichtet, dass in seltenen Fällen Verbindungen mit der dorsalen Wurzel des ersten Halsnerven sich vorfinden; dass andererseits zwischen Vagus und Hypoglossus zuweilen ein nervöser Zusammenhang besteht, wurde, wie oben erwähnt, von Santorini und Mayer beschrieben.

Ich selbst konnte in dieser Beziehung in einem Falle (Fig. 3) folgendes beobachten: Die Hypoglossusfäden traten in zwei, etwa gleich starken Abteilungen in die Dura. Mit der caudalen Abteilung trat ein Nervenfaden in die Dura, der von dieser Eintrittsstelle rückwärts verfolgt dorsal-lateralwärts verlief in der Richtung auf das Foramen jugulare. Er erreichte dieses aber nicht selbständig, sondern trat in spitzem Winkel an einen Wurzelfaden des Nervus accessorius heran, um, wie es schien, mit ihm vereinigt in das For. jugulare zu gelangen.

Es handelte sich also hier um einen Nervenfaden, der, ohne das Centralorgan zu berühren, zwischen Hypoglossus- und Accessorius-Bündeln ausgespannt war; ob derselbe in einem dieser beiden Nerven umbog und centralwärts verlief, konnte nicht festgestellt werden.

Ein zweiter Fall war diesem sehr ähnlich. Der anastomosierende Nervenfaden war aber hier sehr fein und konnte, unter der Lupe betrachtet, leicht für ein Gefässchen gehalten werden. Betupfen mit Essigsäure und die mikroskopische Untersuchung ergaben jedoch, dass es sich thatsächlich um ein Nervenfädchen handelte. Am Stamm des Accessorius angekommen, teilte sich dasselbe und gab das eine Zweigchen an ihn, das andere, wie es schien, an den kaudalwärts letzten Wurzelfaden des Vagus ab.

Sehr interessant und auch seit langem beachtet ist beim Menschen das Verhalten der dorsalen Wurzel des ersten Cervicalnerven und ihre Beziehung zum Accessorius. Schon die des zweiten Cervicalnerven, die schwächer als die des dritten zu sein pflegt und gewöhnlich aus etwa sechs neben einander, ein wenig caudal-lateralwärts verlaufenden Bündeln besteht, stand nach meinen Beobachtungen, entgegen den Angaben verschiedener Autoren (Henle, 71, S. 448) in mehr als der Hälfte der Fälle in nervösem Zusammenhang mit dem Accessorius. Dieser Zusammenhang ist meist derart, dass vom obersten Bündel des zweiten Cervicalnerven ein einziges oder einige Zweigchen zum Accessoriusstamm hinaufgehen.

Noch komplizierter und oft recht schwer zu analysieren sind die Verhältnisse beim ersten Halsnerven. Seine dorsale Wurzel ist im Vergleich zu der des zweiten immer nur sehr schwach entwickelt. Und nicht nur das; sie zeigt in der überwiegenden Mehrzahl der Fälle auch höchst verschiedenartige Umgestaltungen und Verschmelzungen mit dem Accessorius, wobei sie ihre ursprünglichen Wurzelbeziehungen zum Rücken-


Fig. 8.

Fig. 10.

Fig. 11.


Fig. 9.

Fig. 12.


Fig. 13. Lepus.


Fig. 15. Talpa.


Fig. 17

Fig. IV.

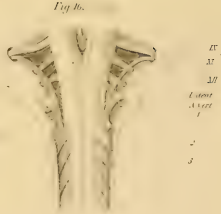
Fig. 16.


Fig. 18

mark bisweilen ganz aufgiebt oder mannigfach verändert. Unter allen meinen 32 Präparaten habe ich eigentlich nur einmal (rechte Seite in Fig. 2), wenn ich so sagen darf, ein normales Verhalten gesehen.

Im folgenden soll in den 32 von mir untersuchten Fällen das Verhalten der dorsalen Wurzel des ersten Cervicalnerven kurz beschrieben werden.

Fall 1. Ein mässig dickes Bündel, das die dorsale Wurzel des ersten Halsnerven darstellt, verläuft an normaler Stelle dorsal und lateral vom Accessoriusstamm frei und ohne Verbindung mit diesem Nerven zur Dura und bildet ausserhalb des Duralsackes ihr Spinalganglion (Fig. 2, rechts).

Fall 2. Verhalten wie in Fall 1, nur verläuft das Wurzelbündel nicht dorsal und lateral, sondern medial und ventral vom Accessoriusstamm zur Dura.

Fall 3 unterscheidet sich von Fall 2 bloss dadurch, dass das Nervenbündel äusserst zart ist.

Fall 4. Wie Fall 1, nur an der Kreuzungsstelle feste Adhärenz des ersten Cervicalnerven an den Accessorius.

Fall 5. Ein zartes Bündelchen kreuzt den Accessorius in rechtem Winkel und ist demselben fest angeheftet. Am Kreuzungspunkte treten in spitzem Winkel an den Accessorius mehrere seiner Wurzelfäden heran, sowie ein stärkerer Faden, der vom zweiten Cervicalnerven herstammt. So entsteht an dem Vereinigungspunkt aller dieser Nervenfäden eine kleine Anschwellung. Der vom zweiten Cervicalnerven herstammende Ast scheint in den ersten überzugehen, denn jenseits des Accessorius ist das Bündelchen, das den ersten darstellt, stärker, als vor seiner Kreuzung. Das Ganglion liegt ausserhalb des Duralsackes.

Fall 6. Ein ziemlich dickes Bündel steigt schräg, cranial-lateralwärts zum Accessorius an, verschmilzt innig mit ihm, wobei eine kleine knotige Auftreibung entsteht, und zieht dann in caudal-lateraler Richtung zur Dura. Ganglion liegt aussen.

Fall 7. Wie beim vorigen Fall; bloss entspringt das Bündel dicht neben dem zweiten Cervicalnerven und am Kreuzungspunkte tragen zur Bildung der knotenförmigen Auftreibung auch noch mehrere Accessoriusfäden bei, die in spitzem Winkel dort einmünden.

Fall 8. Ein ziemlich dickes Bündel läuft fast senkrecht auf den Accessorius zu, wird gabelförmig von zwei Wurzelfäden desselben umfasst und kreuzt jenen Nerven medial und ventral, wobei es ihm fest adhäriert. Lateral vom Accessorius, noch innerhalb des Duralsackes liegt das Spinalganglion, das bei mikroskopischer Untersuchung reichlich Ganglienzellen enthält (Fig. 2, links).

Fall 9. Ein mässig dickes Bündel zieht frei dorsal und lateral über den Accessorius hin, aber vor Eintritt in die Dura steht es mit dem Accessorius durch einen schräg cranial-medialwärts verlaufenden Faden in Verbindung. Das Ganglion liegt aussen.

Fall 10. Mehrere konvergente Nervenbündelchen kreuzen den Accessorius medial und ventral, wobei sie diesem Nerven leicht bindegewebig adhärieren. Ganglion liegt aussen (Fig. 1, rechts).

Fall 11. Drei zarte konvergente Nervenfädchen ziehen schräg cranial-lateralwärts und treten am Accessorius zusammen, wobei sie mit diesem Nerven innig verschmelzen, so dass eine kleine knotige Anschwellung entsteht. Lateral vom Accessorius geht als Fortsetzung jener drei Fäden ein dickeres Bündel zur Dura. Ganglion liegt aussen.

Fall 12. Ein Nervenbündelchen steigt zugleich mit einem Accessoriuswurzelfaden schräg zum Accessorius an und verschmilzt mit letzterem innig. Weiter caudalwärts tritt lateral vom Accessorius ein Bündel weg in die Dura. Das Ganglion liegt aussen.

Fall 13. Ein ziemlich dickes Bündel verläuft etwa senkrecht auf den Accessorius zu und bildet an der Kreuzungsstelle

zugleich mit mehreren daselbst in spitzem Winkel an den Accessorius herantretenden Wurzelfäden des letzteren eine Anschwellung, indem eine innige Verschmelzung stattfindet; ein zweites dünneres Bündel, das etwas weiter cranialwärts als das erstgenannte entspringt und parallel mit ihm verläuft, verhält sich genau ebenso. Zwischen beiden Kreuzungspunkten tritt vom Accessorius ein dickes Bündel in die Dura. Das Ganglion liegt aussen.

Fall 14 verhält sich ganz ähnlich wie 13, nur sind die beiden Fädchen, welche den ersten Cervicalnerven darstellen, viel schwächer und es ist nur eine mehr diffuse Auftreibung wahrzunehmen und zwar zwischen den beiden Kreuzungspunkten.

Fall 15. Ein Bündelchen, das ziemlich senkrecht auf den Accessorius zuläuft, teilt sich am Accessorius angekommen: ein Zweigchen geht cranialwärts in den Accessorius über, ein anderes caudalwärts, zunächst in die Scheide des Accessorius eine Strecke weit, dann wendet es sich lateralwärts zur Dura. Das Ganglion liegt aussen.

Fall 16 und 17. Ähnlich wie 15, aber das craniale Zweigchen geht nicht direkt in den Accessorius, sondern in einen Wurzelfaden desselben über.

Fall 18. Ein zartes Bündel, das ein wenig schräg zum Accessorius ansteigt und, ehe es in dessen Scheide sich einsenkt, noch durch ein Zweigchen mit dem zweiten Cervcialnerven in Zusammenhang steht; nachdem der erste eine Strecke weit cranialwärts in der Scheide des Accessorius verlaufen, verlässt er diese wieder in spitzem Winkel und geht caudal-lateralwärts zur Dura. Das unscheinbare Ganglion liegt aussen.

Fall 19. Ganz ähnlich dem vorigen, nur geht der vom Accessorius wegtretende Faden höher oben, wenig unterhalb des Calamus scriptorius ab.

Fall 20. Ein Bündel, das ganz nahe dem zweiten Cervicalnerven entspringt, trifft fast in rechtem Winkel auf den Acces-

sorius und, nachdem es noch einen Faden zum zweiten Halsnerven entsandt, senkt es sich mit einem Wurzelfaden des Accessorius in dessen Scheide ein, läuft eine Strecke weit in ihr cranialwärts und tritt dann wieder ab, um in die Dura zu gehen. Das Ganglion liegt aussen.

Fall 21. Dicht neben dem zweiten Cervicalnerven entspringt ein dickes Bündel, weiter cranialwärts noch ein dünneres; beide Bündel konvergieren und verschmelzen am Accessorius angekommen unter sich, sowie mit diesem Nerven; so entsteht eine knotige Auftreibung, die jedoch keine Ganglienzellen enthält. Von diesem scheinbaren Ganglion geht ein Faden zum zweiten Cervicalnerven, während cranialwärts von der Anschwellung vom Accessorius ein Bündel lateralwärts zur Dura zieht. Das Ganglion liegt an normaler Stelle und ist verhältnismässig kräftig.

Fall 22. Ein mässig dickes Bündel entspringt dicht neben dem zweiten Cervicalnerven und verläuft zugleich mit einem Wurzelfaden des Accessorius zu dessen Stamm, giebt einen Zweig zum zweiten Cervicalnerven ab, mit seinem Hauptzweig kreuzt es den Accessorius dorsal und lateral in schräger Richtung, wobei er ihm fest adhäriert. Das Ganglion liegt aussen.

Fall 23. Etwas weiter cranialwärts, als sonst dem Verlauf des ersten Cervicalnerven entspricht, entfernt sich lateral vom Accessorius ein Nervenbündelchen, das schräg caudal-lateralwärts verläuft und an der gewöhnlichen Stelle, neben der Arteria vertebralis in die Dura geht. Ob der proximale Teil überhaupt nicht vorhanden, oder als solcher ein Ästchen anzusehen ist, das vom zweiten Cervicalnerven zu einem Accessoriuswurzelfaden entsendet wird, ist nicht zu entscheiden. Das Ganglion liegt aussen, ist makroskopisch kaum wahrnehmbar.

Fall 24. Zwei zarte Fäden, wovon einer dicht neben dem zweiten Cervicalnerven entspringt, konvergieren und verlaufen medial und ventral vom Accessorius; mit diesem Nerven hängen

sie an der Kreuzungsstelle bindegewebig fest zusammen, lateralwärts vom Accessorius treten sie zu einem ganglionartigen zellenlosen Knoten zusammen, von dem aus ein dickerer Faden lateralwärts zur Dura zieht, um gleich nach Eintritt das eigentliche Ganglion zu bilden.

Fall 25. Zwei kräftige parallel zu einander verlaufende Bündel, wovon das eine dicht neben dem ersten Bündel des zweiten Cervicalnerven entspringt, verschmelzen innig mit dem Accessorius; lateral geht aus dem Accessorius ein Bündel hervor, das zur Dura geht und ausserhalb des Duralsackes sein Ganglion bildet. Offenbar gehen von den beiden genannten Bündeln des ersten Cervicalnerven Elemente in den Accessorius über, da das vom Accessorius lateralwärts zur Dura ziehende Bündel des ersten verhältnismässig wenig kräftig, der Stamm des Accessorius dagegen cranialwärts vom ersten bedeutend kräftiger ist als caudalwärts von ihm, ohne Wurzelfäden aufgenommen zu haben (Fig. 3).

Fall 26. Zwei nahe beieinander gelegene dickere Bündel laufen parallel zu einander fast senkrecht auf den Accessorius zu und verschmelzen mit ihm; lateralwärts von dieser Stelle geht ein Bündel zur Dura, nachdem es noch einen Faden aufgenommen hat, der mehr cranialwärts entspringt und in der Scheide des Accessorius caudalwärts zieht. Das Ganglion liegt aussen.

Fall 27. Es sind drei in Abständen von einander aus dem Centralorgan austretende Nervenfäden, welche die dorsale Wurzel darstellen. Der cranialwärts erste derselben steht sowohl mit dem Accessoriusstamm als auch mit dem mittleren Faden in Verbindung, ehe er sein Hauptästchen caudalwärts entsendet zum Anschluss an den nunmehr vereinigten mittleren und untersten Faden, welch letzterer ausser dieser Verbindung auch ein Zweigchen in den Accessoriusstamm senkt. Die dorsale Wurzel ist also hier in ein Netzwerk von Nervenfädchen umgewandelt, das

an seinem cranialen und caudalen Rande mit dem Accessoriusstamme kommuniziert, in der Mitte sich zu dem eigentlichen Wurzelbündelchen für das erste Cervicalganglion zusammenschliesst (Fig. 1, linke Seite).

Fall 28. Hier finden sich dem vorigen Falle ähnliche, verwickelte und nur mit Mühe entzifferbare Verhältnisse vor. Zwei mittlere dickere Bündel, die parallel zu einander verlaufen, kreuzen den Accessorius und vereinigen sich lateralwärts von ihm in einer kugeligen Anschwellung. In letztere mündet ferner ein Faden, der mehr cranialwärts, als die zuerst genannten Bündel entspringt, zarter als diese ist und bei seiner Kreuzung mit dem Accessorius an diesen einen Zweig abgiebt. Ferner mündet in jenen Knoten ein Nervenfädchen, das dicht neben dem zweiten Cervicalnerven entspringt und, ehe es den Accessorius kreuzt, einen Faden distalwärts zum zweiten Cervicalnerven entsendet. Alle genannten Nervenfädchen adhärieren bei ihrer Kreuzung mit dem Accessorius diesem Nerven. Aus dem genannten Knoten, der an der Vereinigungsstelle der verschiedenen Fädchen aus Bindegewebe und kleinen Gefässchen entsteht, aber keine einzige Ganglienzelle enthält, geht lateralwärts ein dickes Bündel in die Dura und bildet ausserhalb des Duralsackes sein Ganglion.

Fall 29. Wie Fall 6. Das Bündel, das vom Accessorius lateralwärts zieht, entfernt sich von diesem Nerven hoch oben noch über der Höhe des Calamus scriptorius. Bloss an dieser Abgangsstelle ist eine knotige Verdickung, die Bindegewebszüge und Nervenfasern, aber keine Ganglienzellen enthält.

Fall 30. Die dorsale Wurzel fehlt. Auf der andern Seite desselben Individuums (Fall 6) ist eine mittelstarke Wurzel vorhanden.

Fall 31 und 32. Demselben Individuum angehörig. Absolutes Fehlen einer dorsalen Wurzel.

In nachstehender Tabelle mögen die Resultate noch einmal zusammengestellt werden:

		Die dorsale Wurzel 1 ist entwickelt verhältnismässig		
		kräftig	mittel	schwach
A. Die dorsale Wurzel des 1. Cervicalnerven entspringt selbständig vom Centralorgan	28			
1. Kein oder bloss lockerer bindegewebiger Zusammenhang mit XI				
a) Kreuzung dorsal-lateral von XI		—	1	—
b) Kreuzung medial-ventral von XI		—	2	1
2. Innige Verschmelzung oder nervöser Zusammenhang mit XI				
a) Kreuzung dorsal-lateral von XI		2	10	4
b) Kreuzung medial-ventral von XI		—	1	1
3. Keine Verbindung mit XI, dagegen mit Rad. dors. cerv. 2		—	—	—
4. Verschmelzung resp. Verbindung mit XI und zugleich Verbindungen mit Rad. dors. cerv. 2		1	3	2
B. Die dorsale Wurzel wird vom Accessorius geliefert	1	—	—	1
C. Die dorsale Wurzel fehlt vollständig	3			

Ähnliche, wie die von mir gemachten Beobachtungen hinsichtlich des Verhaltens des ersten Cervicalnerven zum Accessorius, werden mitgeteilt von einer Reihe von Autoren. Bei Asch (1750, S. 40) findet sich die Angabe: „Saepe huius posticae radicis filamenta in alterutro latere, modo in sinistro nempe modo in dextro, commiscebantur cum Accessorio eiusdem lateris“ und ferner: „Praeterea ex hac radice postica nonnulla filamenta communicabant cum postica secundi paris radice.“ Das Ganglion sollte ausserhalb des Duralsackes liegen. Unter den von späteren Autoren beschriebenen Fällen interessieren uns vor allem diejenigen, wo eine dorsale Wurzel ganz oder zum Teil fehlt. So finden wir bei Mayer (32), J. Müller

(37, S. 279) und E. Bischoff (65, S. 28), dass ein aus dem Accessoriusstamm kommendes, mit Ganglion versehenes Fädchen die dorsale Wurzel vertrat. Kazzander (91b, S. 230) beobachtete unter den 100 von ihm untersuchten Fällen zweimal, dass die sehr rudimentäre dorsale Wurzel des ersten Cervicalnerven statt vom Rückenmark, vom Accessorius entsprang; in beiden Fällen fehlte ein makroskopisch sichtbares Ganglion; in drei anderen Fällen wurde nach Kazzander die dorsale Wurzel vom zweiten Cervicalnerven abgegeben; absolutes Fehlen konnte er in 8 % konstatieren und zwar dreimal beiderseits, zweimal einseitig[1]).

Am Accessorius habe ich öfters Verdickungen beobachtet, die bei der gewöhnlichen Präparation als Ganglien erscheinen. Dieselben finden sich entweder an Stellen, wo dorsale Wurzelbündel des obersten Cervicalnerven den Accessorius kreuzen, und wurden bei Beschreibung der einzelnen Fälle erwähnt, oder da, wo Ursprungsfäden dieses Nerven sich an seinen Stamm anschliessen. Die mikroskopische Untersuchung hat ausnahmslos ergeben, dass diese Knötchen nur bindegewebige und gefässhaltige Anschwellungen sind, in denen sich keine Ganglienzellen finden.

---

[1]) Hier ist ein Irrtum zu berichtigen, der uns in unserer vorläufigen Mitteilung (Anatom. Anzeiger, Bd. X, S. 695) untergelaufen ist. Dort wurden infolge eines Versehens die von Kazzander beschriebenen Fälle nicht in die Betrachtung hereingezogen. Es wäre von besonderem Interesse gewesen, hervorzuheben, dass das Prozentverhältnis der Fälle, in denen die dorsale Wurzel des ersten Cervicalnerven vollständig fehlt, sich nach den Beobachtungen von Kazzander und von uns annähernd gleichstellt; bei Kazzander 8 %, bei uns (drei von zweiunddreissig) 9,4 %. Auch bez. der übrigen Befunde besteht eine befriedigende Übereinstimmung der relativen Häufigkeit, denn prozentual findet sich

	nach Kazzander	nach Beck
Ursprung vom Centralorgan	87	87,4
„ aus R. dors. cerv. 2	3	—
„ aus Accessorius	2	3,2
Vollständ. Fehlen	8	9,4

Nach Hyrtl (78, S. 910) sollen am Accessorius Ganglien vorkommen; diese „finden sich, schreibt Hyrtl, auch in jenen Fällen, wo der Accessorius keinen Faseraustausch mit dem ersten Halsnerven eingeht". Es hat jedoch schon E. Bischoff, der diese Knötchen ebenfalls vorfand, aber keine Ganglienstruktur in ihnen nachweisen konnte, die Vermutung ausgesprochen, dass diese von Hyrtl erwähnten Knötchen keine Ganglien, sondern nur Verdickungen der bindegewebigen Nervenscheiden gewesen seien. Dieser Vermutung würde ich mich auf Grund meiner eigenen Untersuchungen rückhaltlos anschliessen können. Kazzander (91 b, S. 234) jedoch fand, abgesehen von der grossen Anzahl der Fälle, wo das erste Cervicalganglion auf dem Accessoriusstamm lag, zweimal am Accessorius echte Ganglien, die allerdings nicht an dessen Stamm sassen, sondern in Wurzelfäden eingeschaltet waren. In einzelnen Fällen hat freilich auch Kazzander am Accessorius Knötchen und Verdickungen gesehen, die nur aus Bindegewebe bestehen und „Gefässe und Amyloidkörperchen" enthalten.

Das Spinalganglion des ersten Cervicalnerven lag in meinen Präparaten nur einmal innerhalb des Duralsackes (Fig. 2, links), seitlich vom Accessorius, ein Verhalten wie es Kazzander (S. 232) bei 5 Proz. seiner Fälle vorfand.

In der Regel stellt sich das Ganglion des ersten Halsnerven als spindelförmige Auftreibung der dorsalen Wurzel dar, welche freilich meist so unbedeutend ist, dass sie mit blossem Auge kaum bemerkbar und in diesen Fällen nur durch die mikroskopische Untersuchung sicher nachweisbar ist.

II. Säugetiere.

Im Vergleiche mit den bekannten Befunden beim Menschen fallen an der Medulla oblongata der meisten von mir untersuchten Säugetiere gewisse Unterschiede auf.

Zunächst erscheint bei letzteren die Varolsbrücke beträchtlich schmaler, die Medulla oblongata länger. Zur Seite des cranialen Teils der Pyramide, dicht hinter der Brücke, liegt die eckige Erhabenheit des Corpus trapezoides. Pyramide und Corpus trapezoides sieht man an frischen Präparaten oft sehr schön gegen die anderen Teile durch ihre weisse Farbe sich abheben. Die Vorragung der Olive neben der Pyramide fehlt bei den meisten Säugetieren.

Nach Meynert (84, S. 27) ist diese verschiedene Anordnung bei Säugetieren bedingt durch den Entwickelungsgrad des Vorderhirns. Je kleiner letzteres ist, um so schmächtiger sind auch Hirnschenkelfuss, Brücke und Pyramide, um so mehr tritt die Olive zurück und das Corpus trapezoides hervor. Letzteres ist beim Menschen auch vorhanden, aber durch die Breite der Brücke verdeckt, ebenso wie der vordere Teil der Pyramiden. Auch die Olive fehlt keinem Säugetier; sie liegt aber hinter der Pyramide in der Tiefe verborgen. Je mehr sich das Gehirn eines Säugetieres dem des Menschen nähert, um so mehr sieht man die Olive von der stärker entwickelten Pyramide nach der Seite und an die Oberfläche gedrängt. Bei den meisten Affen verhalten sich die Oliven schon ähnlich wie beim Menschen.

Was nun im besonderen die ventralen Hypoglossuswurzeln betrifft, so sah ich den Austritt derselben bei den von mir untersuchten Säugetieren niemals so weit cranialwärts, gegen die Brücke zu sich ausdehnen, wie beim Menschen; sie nahmen nie viel mehr als das caudale Drittel der Medulla oblongata ein, wenn man zu dieser noch das Corpus trapezoides und den cranialen Teil der Pyramiden rechnet (Fig. 15).

Die Arteria vertebralis pflegt ohne Belang für den Verlauf des Hypoglossus zu sein, da sie in der Regel gleich nach ihrem Eintritt in die Schädelhöhle ventralwärts verläuft und sich alsbald mit der Arterie der anderen Seite zur Basilaris vereinigt,

was gewöhnlich in der Höhe der mittleren Gruppe der Hypoglossuswurzeln geschieht; zu ihrem weiteren Verlauf benutzt die vereinigte Arterie die Medianfurche.

Für die bei der folgenden Beschreibung eingehaltene Reihenfolge der untersuchten Säugetierordnungen war der Entwickelungsgrad, in dem sich die dorsale Hypoglossuswurzel, bezw. die dorsale Wurzel des ersten Cervicalnerven befindet, massgebend.

Artiodactyla, Paarhufer.

Sus domest. (3 erwachs., 1 Fötus). Vergl. Fig. 4.

Die ventrale Wurzel des Hypoglossus ist beim Schwein sehr stark entwickelt; es sind gewöhnlich drei, seltener mehr Abteilungen von Nervenbündeln, eine caudale, eine präcaudale oder mittlere, und eine craniale, die sich innerhalb des Canalis hypoglossi zu einem gemeinschaftlichen Stamm vereinigen.

Die dorsale Wurzel des ersten Halsnerven besteht aus einer grösseren Anzahl nahe bei einander liegender Wurzelfäden, ihr Ganglion ist gut ausgebildet und liegt ausserhalb des Vertebralkanals. Bei einem Präparate fand ich an dem obersten Bündel der dorsalen Wurzel des ersten Halsnerven, kurz ehe dasselbe in die Wand des Duralsackes eintrat, beiderseits ein kleines accessorisches Ganglion. Auffallend stark entwickelt ist beim Schwein der Vagus. Bisweilen sondern sich seine Wurzelbündel in zwei Portionen; die craniale Portion schliesst sich unmittelbar an den Glossopharyngeus an und tritt mit diesem, die caudale Portion dagegen mit dem Accessorius und dorsal von ihm durch die Dura mater. Zweimal sah ich sogar die caudale Portion nochmals geteilt, so, dass der hintere Teil mit dem Accessorius, der vordere für sich allein in eine Oeffnung der Dura eintrat.

In einem erwachsenen Tier fand sich beiderseits innerhalb des Duralsacks ein accessorisches Vagusganglion. Das rechtsseitige war höchstens halb so voluminös wie das Hypoglossus-

ganglion der betreffenden Seite, das linksseitige war noch unbedeutender. Von diesem Ganglion gingen jederseits zarte Reiserchen zur Medulla oblongata und stellten einen Teil der caudalen Portion der Vaguswurzeln dar; ein anderes, rechts zwei andere Nervenbündelchen gingen vom Ganglion aus zur cranialen Portion des Vagus, während noch andere Zweigchen vom Ganglion aus zur caudalen Vagusportion und mit dieser peripherwärts verliefen.

In der cranialen Verlängerung der Linie, in der die dorsalen Spinalnervenwurzeln das Rückenmark verlassen, treten zwei oder drei Nervenfäden hervor, die, obwohl beträchtlich dünner als die Wurzelbündel der Cervicalnerven, doch mit blossem Auge noch ohne weiteres wahrnehmbar sind. Sie entstehen gewöhnlich aus zwei zarten Wurzelfäserchen. Der Abstand des am weitesten caudal gelegenen dieser Nervenfäden von der Wurzel des ersten ist ungefähr ebenso gross wie der zwischen erstem und zweiten Cervicalnerven. Die Nervenfäden verlaufen ventral-lateralwärts, konvergieren und treten, entweder vereinigt oder noch gesondert, in ein kleines, kugeliges oder auch mehr spindelförmiges Ganglion ein. Dieses liegt im wesentlichen der Medulla oblongata an, bisweilen berührt es mit seinem lateralen bezw. ventralen Pole den Stamm des Accessorius. Aus diesem (distalen) Pol des Ganglion tritt ein dickerer Nervenfaden aus, verläuft, den Accessorius umgreifend, schräg cranial- und zugleich ventro-lateralwärts, durchbricht die oberste Zacke des Ligamentum denticulatum, wendet sich dann rein ventral-cranialwärts und vereinigt sich endlich mit der caudalen Gruppe der ventralen Hypoglossuswurzel, mit der er in die Dura eintritt.

Nach dieser Beschreibung kann es keinen Augenblick zweifelhaft sein, dass hier eine echte dorsale Hypoglossuswurzel mit Ganglion vorliegt, und dass dieselbe in metamerer Beziehung zur hintersten, d. h. am meisten caudal gelegenen Wurzelgruppe des Hypoglossus gehört.

Ausser diesem caudalen Hypoglossusganglion, welches konstant zu sein scheint, habe ich nun aber in einem Falle, und zwar auf beiden Seiten, ein zweites, weiter cranialwärts gelegenes Ganglion beobachtet. Der Fall ist in Fig. 4 abgebildet. Sämtliche Wurzelfäden entsprangen in kleinen Abständen in der Fluchtlinie der dorsalen Spinalnervenwurzeln. Die Ganglien waren von spindelförmiger Gestalt, die der cranialen oder richtiger gesagt präcaudalen (mittleren) Wurzeln wenig schwächer als die der caudalen; die Anzahl der eintretenden Nervenfäden betrug zwei. Jedes Ganglion einer caudalen Wurzel setzte sich in ein dickeres Bündel fort, das seinen Verlauf zu der caudalen Abteilung der ventralen Hypoglossuswurzel in der beschriebenen Weise durch die Zacke des Ligamentum denticulatum nahm. Aus jedem Ganglion einer cranialen Wurzel trat ein Nervenfaden aus, der, den Accessorius umgreifend, in ganz ähnlichem Verlauf zu der mittleren Abteilung der ventralen Wurzel gelangte und sich mit ihr vereinigte. Auf der rechten Seite standen die beiden dorsalen Wurzeln in gar keinem nervösen Zusammenhang mit einander. Links dagegen war es anders: zwischen den beiden dorsalen Wurzeln entsprang hier aus der Medulla oblongata noch ein Nervenfädchen; dieses mündete in einen anderen Nervenfaden ein, der die beiden Hypoglossusganglien mit einander verband und, wie die mikroskopische Untersuchung ergab, vereinzelte Gruppen von Ganglienzellen enthielt. Jenes aus dem verlängerten Mark stammende Fädchen verteilte, allem Anschein nach, die in ihm enthaltenen Fasern ziemlich gleichmässig auf die beiden dorsalen Hypoglossuswurzeln. Zwischen letzteren und der hinteren Wurzel des ersten Cervicalnerven entsprang ebenfalls ein solches intermediäres, gabelförmig sich teilendes Wurzelfädchen, das den einen seiner Zweige zu dem caudalen Ganglion des Hypoglossus entsandte, den anderen zur dorsalen Wurzel des ersten Halsnerven.

Bei einem Schweinefötus von der Grösse einer Ratte lag das Ganglion des ersten Halsnerven innerhalb des Vertebralkanals. Das Ganglion hypoglossi war als ein makroskopisch gerade noch sichtbares Knötchen wahrzunehmen; es lag auf den Wurzelfäden des Accessorius. Mit Hilfe der Lupe sah man drei Fädchen in das Ganglion hinein, ein dickeres am entgegengesetzten Pol wieder austreten. Eine zweite, d. h. weiter cranial gelegene dorsale Wurzel war selbst bei diesem Fötus nicht mehr nachzuweisen. Ihr Vorkommen in dem oben beschriebenen Fall muss daher wohl als Varietät aufgefasst werden.

Bos taurus (1 erwachs., 2 Kälber, 3 Föten). Vergl. Fig. 5.

Die dorsalen Wurzeln des ersten und zweiten Cervicalnerven sind beim Rind stark entwickelt, verlaufen frei über den Accessorius hinweg und bilden ihr Spinalganglion ausserhalb des Vertebralkanals. Der Accessoriusstamm, der zahlreiche Wurzelfäden aufnimmt, tritt ventralwärts von der caudalen Portion des Vagus in das Foramen jugulare.

Die ventrale Wurzel des Hypoglossus tritt entweder in drei Abteilungen in die Dura mater, wobei die vorderste die schwächste ist, oder in zwei, nahezu gleichen Portionen. Die Vereinigung zu einem Stamm erfolgt innerhalb des Canalis hypoglossi.

Was die dorsale Wurzel betrifft, so fand ich dieselbe im allgemeinen in der von Mayer abgebildeten Anordnung vor. Ähnlich wie beim Schwein entspringen zwei konvergente Wurzelfädchen in der cranialen Fortsetzung der Linie, in der die dorsalen Spinalnervenwurzeln aus der Medulla oblongata hervorkommen. Sie treten, entweder vereinigt, oder noch gesondert, in ein makroskopisch gut sichtbares Ganglion ein. Dieses liegt ganz oder teilweise dem Stamm des Accessorius an, doch ohne irgendwie, weder durch Nervenfasern noch durch Bindegewebe, mit ihm verbunden zu sein. Die Gestalt des Ganglion ist

spindelförmig. An seinem distalen, d. i. ventro-lateralen Pole tritt ein einziges Bündelchen, das dicker ist als einer der eintretenden Fäden, hervor und alsbald durch einen Schlitz der obersten Zacke des Ligamentum denticulatum, um sich, in ganz gleicher Weise wie beim Schwein, mit der caudalen Portion der ventralen Wurzel zu verbinden.

Diese Verhältnisse sind ganz übereinstimmend beim erwachsenen Rind und beim Kalb, nur sind Wurzelfäden und Ganglion beim Erwachsenen stärker.

Beim Kalb sah ich einmal einseitig statt zwei, drei konvergente Bündelchen, jedes für sich in das Ganglion eintreten, welch letzteres in diesem Fall eine mehr walzenförmige Gestalt hatte.

Bei einem nahezu ausgetragenen Rindsfötus liess sich das Ganglion ebenfalls ohne Lupe nachweisen. Auf der linken Seite hatte es eine kugelige Gestalt und lag zwischen Accessorius und vorderer Zacke des Lig. denticulatum; drei feine Nervenfädchen traten in dasselbe ein, ein einziges, dickeres, wieder aus. Rechts war das Ganglion walzenförmig und zeigte in der Mitte eine Einschnürung; es legte sich quer über den Accessorius und erhielt aus der Medulla oblongata drei zuführende Bündelchen, von denen zwei nebeneinander an dem dorsalen Pol des Ganglion eintraten, ein drittes, caudales, dagegen an der Stelle der Einschnürung das Ganglion erreichte. Die ventrale Wurzel bestand aus drei Abteilungen, deren caudale die stärkste war und das aus dem Ganglion kommende dorsale Wurzelbündelchen aufnahm.

Bei einem anderen Fötus, der die Grösse einer mittelgrossen Katze hatte, lag beiderseits das Ganglion auf dem Accessorius; es bekam links drei, rechts zwei zuführende Fädchen. Die ventrale Wurzel zerfiel in zwei, etwa gleich starke Abteilungen.

Ein dritter Fötus, von der Grösse einer Ratte, liess noch ganz gut mit blossem Auge das Ganglion des Hypoglossus als

winziges Knöpfchen wahrnehmen. Rechts wie links lag das kugelige Ganglion zwischen Accessorius und Lig. denticulatum; ein Nervenfaden trat in das Ganglion ein, ein anderer wieder aus, um den bekannten Verlauf zur ventralen Wurzel zu nehmen.

Ovis aries (6 erwachsene, 3 Föten). Vergl. Fig. 6.

Die dorsalen Wurzeln des zweiten und des ersten Halsnerven sind stark entwickelt, verlaufen frei über den Accessorius und bilden ihr Ganglion ausserhalb des Vertebralkanals.

Die ventrale Wurzel des Hypoglossus tritt gewöhnlich in drei gesonderten Portionen in die Dura, und zwar die letzte und stärkste etwas mehr dorsalwärts als die beiden andern; die drei Portionen sind durch schmale Durabrücken oder sogar knöcherne Spangen von einander geschieden, sie treten im Canalis hypoglossi zur Bildung des einheitlichen Nervenstammes zusammen. Doch sah ich auch, dass alle drei dicht nebeneinander in eine Duraöffnung sich einsenkten.

Auch beim Schaf ist eine dorsale Wurzel des Hypoglossus vorhanden, allein die Verhältnisse liegen nicht so einfach wie beim Schwein und beim Rind. Die aus der Medulla oblongata tretenden Wurzelfädchen sind viel feiner als bei jenen beiden Species und sind nicht ohne weiteres wahrzunehmen. Es gelingt jedoch mit Sicherheit, die dorsale Wurzel und ihr Ganglion aufzufinden, wenn man von der ventralen Hypoglossuswurzel ausgeht. Hier findet sich, etwa von der Mitte der caudalen Portion abgehend, ein einziger Nervenfaden, der dorsal- und schräg caudalwärts emporzieht und lateral neben dem Accessoriusstamme in ein kleines Ganglion eintritt. Die Form dieses Ganglion ist entweder mehr spindelförmig und etwas abgeplattet, oder walzenförmig mit einer kleinen Einschnürung in der Mitte. Das Ganglion liegt in der Regel lateral und ventral vom Accessorius, nur in einem Falle legte es sich so um diesen Nerven

herum, dass der dorsale Abschnitt an dem Accessorius ruhte, der ventrale ihn seit- und abwärts überragte (vergl. Fig. 6).

Was die eigentlichen dorsalen Wurzelfäden betrifft, so waren deren in der Regel zwei oder drei vorhanden, die ihren Verlauf von dem Ganglion aus gegen das Centralorgan, um den Accessorius herum nahmen, divergierten und sich in das verlängerte Mark einsenkten entweder in der Fortsetzung der Linie, in der die dorsalen Spinalnervenwurzeln entsprangen oder weiter ventralwärts, mehr oder weniger der Austrittslinie der Accessoriuswurzeln sich nähernd. Da wo sie sich mit dem Accessoriusstamm kreuzten, waren sie bisweilen durch Bindegewebe an ihn angeheftet.

In einem Falle setzte sich das Ganglion an seinem dorsalen Pole in ein einziges Nervenbündelchen fort, welches, sobald es am Accessorius ankam, in diesem zu verschwinden schien. Bei genauer Untersuchung stellte sich jedoch heraus, dass wenig weiter caudalwärts wieder ein ungefähr gleich starkes Nervenfädchen den Accessorius verliess, senkrecht von ihm abgehend zur Medulla oblongata anstieg und in dieselbe eintauchte, wenig dorsalwärts von der Linie, in der die Accessoriuswurzeln entsprangen. Es war dies Fädchen ohne Zweifel das proximale Stück der dorsalen Wurzel, die eine Strecke weit in der Scheide des Accessorius verlief.

Die Zacke des Ligamentum denticulatum, die seitlich vom Accessorius, wenig oberhalb des ersten Halsnerven inseriert, ist beim Schaf wie beim Kalb, einfach, nicht doppelt wie beim Schwein; die dorsale Wurzel des Hypoglossus durchbricht diese Zacke aber nicht, wie dies beim Kalb der Fall ist, sondern zieht cranialwärts von derselben zur ventralen Wurzel hinab.

Bei Schafsföten fand sich folgendes. Bei dem ältesten der untersuchten Föten, der nahezu ausgetragen war, setzte sich die ventrale Wurzel des Hypoglossus auf der rechten Seite aus drei Abteilungen zusammen, deren craniale nur aus einem ein-

zigen, durch ein eigenes Knochenkanälchen verlaufenden Bündelchen bestand; die mittlere und die caudale Abteilung — letztere war die stärkste —, traten zwar durch gesonderte Öffnungen der Dura, aber durch einen gemeinsamen Knochenkanal aus, in dem sie als zwei Stämme nebeneinander verliefen. Links waren es nur zwei Abteilungen; die craniale war die schwächere. Die beiden Abteilungen waren beim Eintritt in den Canalis hypoglossi durch eine knöcherne Wand von einander getrennt, trafen sich aber in der Mitte des Kanals und setzten nebeneinander ihren Lauf fort, als zwei Nervenstämme.

Eine dorsale Wurzel des Hypoglossus konnte an diesem Präparat nicht nachgewiesen werden, wahrscheinlich infolge einer Läsion des Objektes. Denn bei zwei, nur wenig jüngeren Föten, bei denen die ventrale Wurzel wie beim vorigen entweder aus zwei oder aus drei Abteilungen zusammengesetzt war, lag in allen vier Fällen eine dorsale Wurzel mit zugehörigem Ganglion wohlentwickelt vor.

Bei dem einen der wenig jüngeren Föten ging von der ventralen Wurzel ein einziger Faden dorsalwärts an dem Accessorius vorüber und bildete ein Ganglion, das aber beiderseits nicht ventral, sondern dorsal von dem Accessorius lag und durch zwei divergente Fädchen mit dem verlängerten Marke in Zusammenhang stand.

Bei dem andern der wenig jüngeren Föten verlief links die dorsale Wurzel von der Stelle ihrer Vereinigung mit der ventralen, zuerst in leichtem Bogen dorsal- und caudalwärts, bis sie die Frontalebene des Accessorius erreichte, dann wandte sie sich an der Seite dieses Nerven cranialwärts und bildete hier ein kleines Ganglion. Von da ab wurde die Verfolgung schwieriger. Denn zwischen dem Stamm des Accessorius und dem Ganglion fand sich nicht bloss Bindegewebe, sondern auch eine Anzahl feinster Nervenfädchen, die deutlich aus dem Ganglion in den Accessorius übertraten. Mit letzterem zog augenschein-

lich ein Teil der Fädchen peripheriewärts; ein anderer centralwärts verlaufender Teil aber trat als ein Wurzelfädchen vom Accessorius weg in das verlängerte Mark ein.

Auf der rechten Seite desselben Präparats lag das Ganglion hypoglossi ventral vom Accessorius, war von länglich-walzenförmiger Gestalt und zeigte zwei Einziehungen. Das von dem Ganglion aus centralwärts ziehende Fädchen teilte sich da, wo es den Accessorius kreuzen musste, in zwei Zweigchen, von denen das eine sich mit jenem Nerven vereinigte, ohne an anderer Stelle wieder zum Vorschein zu kommen, das andere dagegen sich einem Wurzelfaden des Accessorius anschloss und in dessen Scheide zur Medulla oblongata verlief.

Cervus capreolus (zwei erwachsene). Vergl. Fig. 7.

Beim Reh sind die zwei ersten Cervicalnerven zwar gut ausgebildet, die Anordnung ihrer dorsalen Wurzelfäden ist aber keine so regelmässig fächerförmige, wie beim Schaf; ihr Eintritt in die Dura mater erfolgt in zwei oder drei Gruppen, seltener durch eine gemeinsame Öffnung.

Die ventrale Hypoglossuswurzel besteht aus zwei Abteilungen konvergenter Fäden; in der Stärke sind sie entweder einander gleich, oder ist die caudale etwas mächtiger. Der Eintritt der beiden Abteilungen in die Dura erfolgt ventral vom Accessoriusstamme, ungefähr in der Mitte zwischen der vordersten Zacke des Ligamentum denticulatum und den transversalen Vagusfasern. Am Eingang in den Canalis hypoglossi trennt eine knöcherne Scheidewand die beiden Abteilungen des Hypoglossus, später verlaufen sie nebeneinander in dem gemeinsamen Kanal.

Eine dorsale Wurzel des Hypoglossus war immer vorhanden; sie verhielt sich ganz so wie beim Kalb, war mit blossem Auge gut wahrnehmbar und zeigte in keinem Falle irgend welchen Zusammenhang mit dem Stamm oder den Wurzelfäden des

Accessorius. In einem Falle (rechterseits in Fig. 7) war es ein einziges, sonst zwei Nervenfädchen, die in gewissem Abstande von der dorsalen Wurzel des ersten Cervicalnerven, in derselben Fluchtlinie wie diese, aus der Medulla oblongata hervorkamen, in ventraler und zugleich schräg cranialer Richtung verliefen und neben einander in ein spindelförmiges Ganglion übergingen. Das Ganglion lag gewöhnlich mit seinem dorsalen Abschnitt der Medulla oblongata an, mit seinem ventralen Ende ruhte es auf dem Stamm des Accessorius, ohne jedoch, wie gesagt, auch nur bindegewebig an ihm befestigt zu sein. An seinem ventralen Pole setzte es sich in ein dickeres, rundliches Fädchen fort, welches die vorderste Zacke des Lig. denticulatum durchbohrte und jenseits derselben umbog, um sich den letzten Fäden der ventralen Wurzel des Hypoglossus beizugesellen.

Cervus elaphus (ein erwachsener).

Die dorsale Wurzel des ersten Cervicalnerven besteht aus einer Anzahl konvergenter Bündel, die dicht nebeneinander in die Dura eintreten.

Die ventrale Hypoglossuswurzel verlässt links in zwei Abteilungen die Schädelhöhle; die craniale wird bloss durch ein einziges schwaches Bündel dargestellt und verläuft durch ein eigenes Knochenkanälchen; die caudale Abteilung besteht aus einer grösseren Anzahl fächerförmig zusammentretender Fäden, die sich zwar wieder in zwei Gruppen ordnen, aber doch gemeinsam in die Dura eintreten. Rechts lassen sich drei gesondert eintretende Abteilungen unterscheiden; die craniale besteht nur aus zwei feinen Nervenbündelchen, die beiden anderen je aus fünf bis sechs stärkeren Bündeln.

Eine dorsale Hypoglossuswurzel findet sich vor, allein ihr Verhalten unterscheidet sich von demjenigen beim Reh und gleicht mehr dem Verhalten beim Schafe. Auf der linken Seite verliessen mit den am meisten caudal gelegenen ventralen

Wurzelfäden des Hypoglossus zwei rundliche Nervensträngchen die Schädelhöhle; verfolgte man dieselben centralwärts, so sah man sie bald in ein kugeliges Ganglion eintreten, das noch auf den ventralen Wurzelbündeln lag; am centralen Pole verliessen zwei gleich dicke Fädchen das Ganglion und wandten sich dorsalwärts. Das craniale Fädchen ging, zwischen Medulla oblongata und Accessoriusstamm sich durchwindend, zu einem Wurzelfaden dieses Nerven, verlief in dessen Scheide eine Strecke cranialwärts, trennte sich wieder ab und trat nun dorsalwärts von der Ursprungslinie der Accessoriuswurzeln in das verlängerte Mark. Das caudale Fädchen verschmolz so innig mit dem Stamm des Accessorius, dass über sein Verbleiben zunächst nichts festzustellen war. In der Nähe der dorsalen Wurzel des ersten Halsnerven aber ging ein Zweigchen vom Accessorius dorsalwärts ab, das ganz den Eindruck machte, als ob es das proximale Endstück jenes Fädchens wäre.

Auf der rechten Seite des Präparats lag das Ganglion an derselben Stelle wie links, war aber von walzenförmiger Gestalt und zeigte in der Mitte eine Einschnürung. An seinem distalen Pole setzte es sich in ein einziges Fädchen fort, das sich mit der ventralen Wurzel vereinigte; von dem proximalen Ende wandte sich ein Fädchen dorsalwärts zur medialen Seite des Accessorius. Von da ab war sein weiterer Verlauf nur schwer zu verfolgen, nach vorsichtiger Auseinandernahme der Accessoriusfäden, zwischen denen es sich in die Medulla oblongata einsenkte.

Capra hircus (6 erwachsene, 1 Fötus).

Bei der Ziege sind die Verhältnisse ähnlich wie beim Schaf. Der zweite und der durch einen grösseren freien Zwischenraum von ihm getrennte erste Cervicalnerv weisen eine sehr gut ausgebildete hintere Wurzel auf. Die Wurzelfäden sind fächerförmig angeordnet und treten dicht nebeneinander in die Dura

ein. Nur einmal sah ich die hintere Wurzel des ersten Halsnerven sich in zwei Gruppen spalten, die gesondert eintraten. Das erste Spinalganglion liegt immer ausserhalb des Vertebralkanals und ist gut entwickelt.

Der Eintritt der ventralen Wurzel des Hypoglossus in die Dura erfolgt, ganz wie beim Schaf, in drei Abteilungen, von denen die craniale sehr schwach ist und bloss aus einem einzigen Bündelchen besteht, während die beiden anderen aus einer Anzahl konvergenter Bündel zusammengesetzt sind. Die caudale Abteilung ist nie viel stärker als die mittlere, ja es kommt vor, dass im Gegenteil diese um ein beträchtliches mächtiger ist. Die beiden letzten Abteilungen treten in der Regel neben einander in die Dura, höchstens durch eine ganz schmale Brücke von einander geschieden, selten ist die Entfernung eine grössere und der Anfangsteil des Canalis hypoglossi durch eine knöcherne Wand geteilt. Die craniale Abteilung tritt immer in einer gewissen Entfernung von der mittleren und etwas mehr ventralwärts in die Dura und durch ein eigenes Knochenkanälchen.

Was die dorsale Hypoglossuswurzel anlangt, so ist hier der merkwürdige Befund zu konstatieren, dass ich in keinem einzigen meiner von erwachsenen Tieren stammenden Präparate eine solche nachweisen konnte, was ich doch, bei der nahen Verwandtschaft der Ziege zum Schaf, erwarten musste.

Bei einem Ziegenfötus von 5,5 cm Körperlänge, dessen Kopf ich in eine sagittale Schnittserie zerlegt hatte, fand sich das Hypoglossusganglion beiderseits noch vor; es liegt dorsal vom Accessorius, ungefähr in gleicher Höhe mit der Stelle, wo die ventrale Hypoglossuswurzel in die Dura eintritt. Auch Schnittstücke der zu dem Ganglion tretenden Nervenfasern sind in den benachbarten Schnitten vorhanden, so dass sich im ganzen bei diesem Fötus die dorsale Hypoglossuswurzel als noch ziemlich gut erhalten darstellt, in den Dimensionen des

Ganglion nahezu entsprechend dem Entwickelungsgrad, den sie auch bei Schafsembryonen gleicher Grösse darzubieten pflegt.

Um so auffallender erscheint der spurlose Schwund beim erwachsenen Tier.

Nach Schiff (58, S. 147) soll der Hypoglossus bei jungen Ziegen an seiner Wurzel Sensibilität besitzen, die er durch ein Ästchen der hinteren Wurzel des Cervicalnerven bekäme. Aber auch eine derartige Verbindung, die man vielleicht als Ersatz für eine eigentliche dorsale Wurzel hätte halten können, fand sich bei meinen Untersuchungen, wenigstens innerhalb der Schädelhöhle, niemals, und bildet wahrscheinlich nur eine Ausnahme.

Antilope cervicapra (eine erwachsene).

Der erste Cervicalnerv besitzt eine starke dorsale Wurzel.

Links besteht die ventrale Wurzel des Hypoglossus aus drei etwa gleich starken Abteilungen, die von einander durch schmale Knochenbrücken getrennt sind, sich aber im Canalis hypoglossi aneinanderlegen. Rechts sind es ebenfalls drei Abteilungen: eine craniale, nur aus wenigen Bündeln bestehende, ist von der mittleren durch eine Knochenspange, die mittlere von der beträchtlich stärkeren caudalen durch eine schmale Durabrücke getrennt. Von einer dorsalen Hypoglossuswurzel war keine Spur zu finden.

Tragulus meminna, Zwergmoschustier (eine erwachsene).

Auch hier besitzt der Halsnerv eine starke dorsale Wurzel. Die ventrale Hypoglossuswurzel ist kräftig entwickelt. Beiderseits lassen sich an ihr drei Abteilungen unterscheiden, die durch Knochenbrückchen von einander getrennt in den Kanal eintreten. Die craniale Abteilung ist bloss von einem zarten Nervenbündelchen gebildet, die mittlere und caudale von

mehreren konvergenten, stärkeren Bündeln; die caudale Abteilung ist etwas stärker als die mittlere.

Eine dorsale Wurzel ist nicht nachweisbar.

Carnivora, Raubtiere.

Canis familiaris (10 erwachsene verschiedener Rassen).

Vergl. Fig. 8.

Die dorsale Wurzel des ersten Cervicalnerven zeigt nicht die regelmässige starke Ausbildung, welche die bisher beschriebenen Huftiere auszeichnet, sondern sie variiert, ist bald mehr bald weniger stark; gewöhnlich besteht sie nur aus wenigen Wurzelbündeln ungleicher Dicke. Doch liegt das Ganglion in der Regel noch ausserhalb des Duralsackes; nur ausnahmsweise sieht man es im eröffneten Duralsack ganz oder zur Hälfte frei liegen. In diesen Fällen finden sich dann bisweilen auch kleine „Ganglia aberrantia" den Wurzelfäden anliegend.

Die ventrale Wurzel des Hypoglossus ist beim Hunde mässig kräftig entwickelt; sie wird durch 6—10 konvergente Wurzelfäden gebildet, die ventralwärts vom Accessorius, etwa in Höhe des Calamus scriptorius, meist dicht nebeneinander, seltener in zwei Abteilungen in die Dura eintreten; innerhalb des gemeinschaftlichen Kanals erfolgt die Vereinigung zu einem Nervenstamme

Was die dorsale Hypoglossuswurzel betrifft, so fand sich dieselbe unter den zehn untersuchten Objekten neunmal beiderseits vor, während sie einmal beiderseits fehlte. Der letztere Fall betraf einen Pudel. Dass der negative Befund hier durch die Präparation verschuldet gewesen, ist nicht anzunehmen, da dieselbe gar keine Schwierigkeiten bot. Bei einem anderen Pudel fand sich die dorsale Wurzel gut entwickelt vor; ich betrachte jenen negativen Befund daher als Varietät, das Vorhandensein der dorsalen Hypoglossuswurzel beim Hunde als die Regel.

In ihrer Anordnung und Stärke zeigt sie alle möglichen Variationen; selten aber sind die Verhältnisse so einfach wie beim Kalb oder Reh, bisweilen vermag nur die Verfolgung von der ventralen Wurzel aus dieselben aufzuklären. Das Ganglion hypoglossi liegt in der Regel ventralwärts vom Accessorius, bald näher, bald weiter entfernt, seltener lateral oder medial von ihm. Niemals sah ich es dorsalwärts von demselben, obgleich dies nach Vulpian auch vorkommt.

Wie die Lage, so ist auch die Form und die Grösse des Ganglion, selbst bei demselben Individuum sehr verschieden. Bald ist die Form mehr kugelig, bald mehr spindelförmig, bald abgeplattet oder linsenförmig, bald ganz unregelmässig. Die Dimensionen des Ganglion richten sich im allgemeinen nach der Grösse des Tieres, weniger nach der Rasse.

Von dem Ganglion geht meist ein einziger Nervenfaden zu der ventralen Wurzel; bisweilen sind es deren zwei, die entweder ganz nahe bei einander sich der ventralen Wurzel anschliessen oder in einiger Entfernung von einander. An seinem dorsalen Pole münden in das Ganglion ein oder zwei Nervenfäden ein, welche in der Regel lateral, in einzelnen Fällen aber auch medial vom Accessoriusstamm zur Medulla oblongata verlaufen; sie treten in dieselbe ein meist in der Fluchtlinie, in welcher die dorsalen Cervicalnerven entspringen, seltener schon weiter lateralwärts. Da, wo diese Nervenfäden den Accessorius kreuzen, stehen sie mit diesem bisweilen durch ganz feine Nervenfäserchen in Verbindung, fast immer aber adhärieren sie ihm oder seinen Wurzelfäden durch Bindegewebe.

In einigen Fällen sah ich den einen oder andern Faden der dorsalen Hypoglossuswurzel sich in die Scheide einer Accessoriuswurzel einsenken und mit dieser zur Medulla oblongata verlaufen. In andern Fällen trat sie in die Scheide des Accessoriusstammes ein, verlief in ihr eine Strecke caudalwärts und

ging in der Nähe des ersten Halsnerven wieder ab und senkrecht zur Medulla.

Einen Fall, wo auf einer Seite zwei Ganglien und zwei dorsale Wurzeln vorhanden waren, wie solche von Vulpian beschrieben werden, konnte auch ich beim Hunde beobachten. Auf der rechten Seite eines Präparates entfernte sich von dem letzten Bündel der ventralen Hypoglossuswurzel ein Faden, der schräg caudalwärts verlief und alsbald in ein Ganglion eintrat; aus diesem Ganglion ging ein Nervenfaden zur Medulla oblongata. Von einem der cranialen Bündel der ventralen Wurzel entfernte sich ebenfalls ein Fädchen und trat in ein Ganglion ein; dies war etwas kleiner als das andere. An seinem dorsalen Pole gingen einige feine Nervenfädchen aus ihm hervor, die, wie es den Anschein hatte, zum verlängerten Mark verliefen. Die beiden Ganglien standen durch einen Nervenfaden miteinander in Verbindung.

Canis vulpes (3 erwachsene).

Beim Fuchs finden sich im wesentlichen dieselben Verhältnisse vor wie beim Hunde. Das Ganglion des obersten Halsnerven liegt immer ausserhalb des Vertebralkanals. Die ventrale Wurzel des Hypoglossus wird aus etwa sechs konvergenten Nervenbündeln gebildet, die dicht nebeneinander in die Dura eintreten.

Eine dorsale Wurzel des Hypoglossus mit Ganglion findet sich an allen Präparaten. Das Ganglion liegt seitlich vom Accessoriusstamm oder zwischen diesem und der ventralen Wurzel; es ist von kugeliger oder linsenförmiger Gestalt und zeigt hinsichtlich seiner Grösse erhebliche Verschiedenheiten, sogar zwischen der rechten und linken Seite desselben Präparates. Von dem Ganglion geht distalwärts ein Nervenfaden zu den caudalwärts letzten Bündeln der ventralen Wurzel, proximalwärts ein oder zwei feine Fädchen lateral über den Accessorius hinweg, an den

sie durch Bindegewebe angeheftet sind, zur Medulla oblongata; sie treten in dieselbe ein etwas lateralwärts von der Ursprungslinie der dorsalen Wurzelfäden der Cervicalnerven.

Putorius vulgaris (3 erwachsene). Vergl. Fig. 9.

Beim Iltis zeigt die dorsale Wurzel des ersten Cervicalnerven eine gewisse Reduktion im Vergleich mit der zweiten. Ihre Wurzelfäden sind vermindert und unregelmässig gelagert; ihr Ganglion liegt im Duralsack frei, entweder dem Accessoriusstamm angeheftet (Fig. 9) oder lateralwärts von ihm näher an der Duralwand.

Die ventralen Wurzelfäden des Hypoglossus treten entweder dicht nebeneinander oder, was ich zweimal beobachtete, in zwei Abteilungen in die Dura ein. Die dorsale Hypoglossuswurzel war in allen Fällen beiderseits vorhanden; von den letzten Bündeln der ventralen Wurzel lässt sich ein Nervenfaden verfolgen, der caudal-dorsalwärts, lateral vom Accessorius (ausnahmsweise medial) verläuft und zu einem kleinen Ganglion führt, welches in der Regel kugelige oder linsenförmige Gestalt besitzt. Die Lage des Ganglion ist verschieden; bald liegt es auf dem Accessorius, bald seitlich, bald ventralwärts von diesem, ist aber stets durch Bindegewebszüge an denselben angeheftet. Bisweilen sieht man auch feine Nervenfäserchen vom Ganglion zum Accessorius ziehen, wie in Fig. 9. An seinem dorsalen Pole gehen von dem Ganglion ein, seltener zwei Fäden aus und zur Medulla oblongata, um wenig lateralwärts von der Fluchtlinie, in der die dorsalen Cervicalwurzeln zu Tage treten, im Mark zu verschwinden.

In einem Falle sah ich, wie von den beiden obersten Bündeln der dorsalen Wurzel des ersten Halsnerven je ein feines Nervenfädchen sich abzweigte. Diese beiden Fädchen schlugen eine craniale Richtung ein, vereinigten sich und gesellten sich dem Nervenfaden bei, der vom Hypoglossusganglion zur ventralen

Wurzel dieses Nerven verläuft. Es handelte sich also hier um eine Anastomose zwischen den dorsalen Wurzeln einerseits des ersten Halsnerven, andererseits des Hypoglossus.

Mustela martes (1 erwachs.).

Beim Marder liegt das Ganglion cervicale primum ausserhalb des Wirbelkanals. Die dorsale Hypoglossuswurzel ist zarter als beim Iltis; ihr Ganglion liegt dorsalwärts vom Accessorius der Medulla an.

Lutra vulgaris (1 erwachs.).

Die dorsalen Wurzeln der beiden ersten Cervicalnerven sind mässig kräftig entwickelt. Das Spinalganglion des ersten Halsnerven liegt beiderseits innerhalb des Duralsackes zur Seite des Accessorius und hat eine kugelige Form. Bemerkenswert ist, dass auf der linken Seite des Objektes die ganze dorsale Wurzel des ersten Cervicalnerven medial vom Accessorius zwischen diesem Nervenstamm und der Medulla durchtritt, um sich in der normalen Fluchtlinie in letztere einzusenken.

Der Hypoglossus der Fischotter ist wenig mächtig; seine ventrale Wurzel besteht aus einer Anzahl konvergenter Nervenfäden, die in zwei, durch eine schmale Durabrücke von einander getrennten, Abteilungen die Schädelhöhle verlassen. Auf jeder Seite findet sich eine dorsale Wurzel mit Ganglion vor. Rechts liegt das spindelförmige Ganglion nahe der ventralen Wurzel, zu der es einen Faden sendet; ein anderer geht dorsalwärts zwischen Accessorius und Medulla hindurch und spaltet sich in zwei Fädchen, die in das Mark eintreten. Links liegt das Ganglion medialwärts vom Accessorius und ist an diesen bindegewebig angeheftet; es sendet einen Faden zur Medulla oblongata, der sich in diese einsenkt.

Viverra civetta, afrikanische Zibetkatze (1 erwachs.).

Vergl. Fig. 10.

Die dorsalen Wurzeln des ersten und zweiten Halsnerven

sind kräftig entwickelt und werden von einer grösseren Anzahl fächerförmig verlaufender Bündel gebildet. Dasselbe gilt vom ventralen Teil des Hypoglossus, dessen Wurzelbündel dicht nebeneinander in die Dura treten.

Seine dorsale Wurzel ist mit blossem Auge sichtbar. Das auf dem Accessorius ruhende kugelige Ganglion steht durch ein Zweigchen mit der ventralen Wurzel in Zusammenhang; rechts gehen zwei, links drei Fädchen vom Ganglion zum verlängerten Marke. Das linksseitige Ganglion steht durch einen Faden mit der dorsalen Wurzel des nächsten Cervicalnerven in Verbindung.

Ursus tibetanus (1 erwachs.).

Bei einem Exemplar von Ursus tibetanus zeigen sich ebenfalls die dorsalen Wurzeln der ersten beiden Halsnerven kräftig entwickelt; sie entspringen ganz dicht übereinander. Der aus 4—6 konvergenten Bündeln bestehende ventrale Teil des Hypoglossus verhält sich wie bei Viverra. Desgleichen ist auch hier mit blossem Auge deutlich rechts und links je ein Hypoglossusganglion zu sehen, das einen Nervenfaden zur ventralen Wurzel und ein bezw. drei zarte Fädchen zur Medulla oblongata entsendet. Das spindelförmige Ganglion liegt rechts dorsal, links ventral vom Accessorius.

Procyon lotor, Waschbär (1 erwachs.).

Glossopharyngeus, Vagus und der mit reichlichen Wurzelfäden versehene Accessorius treten, getrennt von einander durch ziemlich breite Brücken, ins Foramen jugulare. Cervicalnerv I und II sind mit kräftigen dorsalen Wurzeln ausgestattet.

Der Hypoglossus wird von 3 bis 4 konvergenten, dicken Bündeln gebildet, die dicht beisammen liegend die Schädelhöhle verlassen; ausserdem schliesst sich ihm aber später noch ein Bündelchen an, das von der Hauptabteilung durch eine Knochenspange getrennt bedeutend mehr cranialwärts, in derselben Höhe

wie der Accessorius, in die Dura eintritt. Leider bot das Präparat infolge vorausgegangener Verletzungen für die Untersuchung auf dorsale Wurzeln sehr ungünstige Verhältnisse dar; rechts liess sich eine solche überhaupt nicht nachweisen und muss es dahingestellt bleiben, ob sie fehlte oder durch Zerreissung zu Grunde gegangen war. Links entsprang aus der Medulla oblongata, etwas oberhalb und in Fluchtlinie der Halsnerven, ein Fädchen, das senkrecht auf den Accessorius zulief, also jedenfalls keine Wurzelfaser dieses Nerven darstellte; denn dieselben entspringen mehr ventralwärts und steigen schräg zum Stamm des Accessorius an. Ein Fädchen von der Dicke des genannten, stand mit dem letzten Bündel der ventralen Wurzel in Verbindung, aber beide Fädchen waren an den einander zugekehrten Enden zerrissen; offenbar war das Mittelstück mit dem Ganglion durch Zerreissung verloren gegangen.

Felis domestica (3 erwachsene, 2 neugeborene).
Vergl. Fig. 11.

Der zweite und erste Cervicalnerv weisen recht ansehnliche hintere Wurzeln auf, die aus einer grösseren Anzahl fächerförmig verlaufender Nervenbündel bestehen. Das Ganglion des obersten Halsnerven findet sich stets ausserhalb des Duralsackes. Die ventrale Wurzel des Hypoglossus setzt sich aus einer grösseren Anzahl konvergent verlaufender Nervenfäden zusammen, die sich in drei oder vier Gruppen anordnen, aber alle dicht nebeneinander in die Dura treten. Beim Eingang in den Canalis hypoglossi erfolgt die Vereinigung der Wurzelfäden zu einem gemeinsamen Stamm.

Während Mayer bei der Katze eine dorsale Wurzel des Hypoglossus nicht hatte auffinden können, fand Vulpian (62, S. 25) eine solche konstant vor. Wenn jenem Forscher dieselbe entging, so ist dies keineswegs zu verwundern, da sie äusserst zart ist und bei der Präparation leicht verletzt wird. Das Ver-

halten dieser dorsalen Wurzel ist ähnlich wie beim Hund. Ein oder ausnahmsweise zwei Fädchen (Fig. 11) wenden sich von den letzten Bündeln der ventralen Hypoglossuswurzel aus im Bogen caudal- und dorsalwärts und treten in ein Ganglion ein. Dieses liegt entweder auf dem Accessoriusstamme oder seitlich oder ventralwärts von ihm, hat eine kugelige, spindelförmige oder linsenförmige Gestalt und hebt sich wegen seiner grauen, durchsichtigen Beschaffenheit nur schlecht gegen seine Unterlage ab. Von seinem dorsalen Pole aus gehen ein oder zwei feine Fädchen zur Medulla oblongata und treten in dieselbe ein entweder in derselben Fluchtlinie wie die dorsalen Cervicalnervenwurzeln oder etwas mehr ventralwärts. Einmal war eine dorsale Wurzel mit Ganglion nur auf der einen Seite vorhanden; sonst fehlte sie nie.

Felis bengalensis (1 erwachsene).

Es verhält sich alles, wie bei der Hauskatze. Das sehr zarte Ganglion ruht auf dem Accessorius und besitzt einen zuführenden und einen ausführenden Faden.

Felis serval (1 erwachsene).

Wie bei der Hauskatze. Das auf dem Accessorius ruhende und diesem bindegewebig anhaftende Ganglion entsendet centralwärts einen Faden, der links eine zeitlang in der Scheide einer Accessoriuswurzel verläuft; der entsprechende Faden rechts teilt sich gegen das Centrum zu in zwei.

Felis concolor (1 erwachsene).

Der aus einer grösseren Anzahl konvergenter Bündel bestehende Hypoglossus verlässt rechts, wie in der Regel bei den Carnivoren, die Schädelhöhle so, dass sämtliche Bündel, dicht beisammen liegend, von einer Öffnung in der Dura aufgenommen werden. Auf der linken Seite des Präparats ist dagegen der

Hypoglossus in zwei Abteilungen gespalten, wovon die craniale bedeutend mächtiger ist; dieselben verlassen die Schädelhöhle, getrennt von einander durch eine ziemlich breite Durabrücke.

Links war eine dorsale Wurzel nicht aufzufinden, höchst wahrscheinlich aber ist sie hier bei der Entfernung der zahlreichen kleinen Gefässchen, die in der betreffenden Gegend vorhanden waren, abgerissen worden. Rechts lässt sich eine mit Lupe sichtbare, gut entwickelte dorsale Wurzel von der ventralen Wurzel aus verfolgen; sie führt zu einem zarten, kugeligen Ganglion, das mit seinem distalen Pole dem Accessorius, im übrigen der Medulla oblongata aufliegt. Vom proximalen Pole gehen zwei Fädchen zum verlängerten Mark.

Felis leo (2 neugeborene).

Wie bei der Hauskatze. Bei dem einen Tier ist auf jeder Seite eine offenbar sonst bei Carnivoren seltene Anastomose vorhanden zwischen den verhältnismässig weit von einander entspringenden dorsalen Wurzeln des ersten und zweiten Halsnerven.

Die dorsale Wurzel des Hypoglossus ist auch beim Löwen äusserst zart und nur mit Lupe und nach Benetzen mit Essigsäure sichtbar. Das Ganglion liegt dorsalwärts von dem Accessorius, ein Fädchen tritt ein, ein anderes aus. Das Fädchen, das die Verbindung zwischen dem Ganglion und der ventralen Wurzel herstellt, kreuzt merkwürdigerweise den Accessoriusstamm jedesmal so, dass es zwischen ihm und Medulla sich durchwindet.

Perissodactyla, Unpaarhufer.

Equus caballus (4 erwachsene, 1 Fohlen, 1 Fötus.)

Vgl. Fig. 12.

Die hinteren Wurzeln der beiden obersten Halsnerven sind verhältnismässig nicht so stark entwickelt, wie bei den Wiederkäuern, aber doch kräftig; diejenige des ersten besteht gewöhn-

lich aus 2—4 verschieden dicken Bündeln, die frei über den Accessorius wegziehen. Letzterer bekommt oberhalb des ersten Halsnerven nur wenige, unbedeutende Wurzelfäden, sendet verschiedene Anastomosen zum Vagus und tritt ventralwärts von demselben in das Foramen iugulare. Zwischen oberstem Cervicalnerven und Vagus, etwas seitlich vom Accessorius gehen die drei Abteilungen des Hypoglossus in die Dura, jede durch eine besondere Öffnung derselben. Die craniale Abteilung ist die schwächste und besteht aus einem oder zwei Bündelchen. Die mittlere und die caudale Abteilung sind so ziemlich gleichstark und besteht jede aus 3—4 konvergenten oder mehr parallel zu einander verlaufenden Bündeln. Bald nach Verlassen der Schädelhöhle treten die drei Abteilungen zu einem gemeinsamen Stamm zusammen. Charakteristisch für das Pferd ist, dass das Ligamentum denticulatum in der Regel cranialwärts von dem ersten Cervicalnerven in zwei Zacken inseriert, einer caudalen, mehr spitzen und einer cranialen, stumpferen. Die letztere verdeckt gewöhnlich einen Teil der Wurzelfäden des Hypoglossus und zwar immer die caudale Abteilung, zuweilen noch teilweise die mittlere. Obgleich ich eifrig nach den von Mayer (36, S. 330) erwähnten, ovalen, grauen Knötchen fahndete, die unter drei Fällen in zwei an den mittleren Strängen der ventralen Wurzel des Hypoglossus zu finden sein sollen, war ich doch niemals so glücklich, diese Gebilde wahrzunehmen. Wohl aber fand sich unter den untersuchten zehn Fällen einmal bei einem Fohlen auf der linken Seite die dorsale Hypoglossuswurzel; auf dem Accessorius lag ein winziges Knötchen, ein kleines Ganglion, aus dessen proximalem Pol zwei zarte Reiserchen zur Medulla oblongata zogen, aus dem distalen Pol ging ein anderes cranial-dorsalwärts von der letzten Abteilung des Hypoglossus in die harte Hirnhaut, um sich (was nicht sicher aber höchst wahrscheinlich gestellt werden konnte) innerhalb derselben mit jenem Nerven zu vereinigen.

Bei einem dreimonatlichen Fötus waren die drei Abteilungen des Hypoglossus durch Knorpelbrücken von einander getrennt; eine dorsale Wurzel konnte nicht nachgewiesen werden.

Equus asinus (1 erwachsener).

Hier ist die dorsale Wurzel des ersten Cervicalnerven kräftig entwickelt. Das Verhalten des Hypoglossus ist dasselbe wie beim Pferd. Während aber links keine Spur von einer dorsalen Wurzel auffindbar ist, ist rechts eine solche schon mit blossem Auge leicht zu konstatieren. Ein ziemlich dickes Bündelchen entspringt aus dem Mark in derselben Fluchtlinie, wie die dorsalen Halsnerven, steigt schräg gegen den Accessoriusstamm an und geht in ein Ganglion über, von dem aus ein Faden durch einen Schlitz in der Zacke des Ligamentum denticulatum hindurchtritt, um sich mit den letzten Bündeln der ventralen Wurzel zu vereinigen. Das Ganglion ist eben so gross, wie es beim Rind zu sein pflegt, kugelig, liegt auf dem Accessorius und ist mit diesem durch Bindegewebe, wahrscheinlich auch durch Nervenfäserchen verbunden.

Cetacea.

Delphinus delphis (ein erwachsener).

Hat man das Kleinhirn entfernt, so fällt vor allen Dingen, im Gegensatz zu den andern Säugern auf, dass zu den Seiten der Medulla oblongata sich die hintere Schädelgrube sehr breit und flach hinzieht; die Medulla oblongata liegt bei der Ansicht von hinten erhaben, weit über dem Niveau der Eintrittsstellen der Vagusgruppe und des Hypoglossus in die Dura. Der intracranielle Verlauf der letzten Hirnnerven ist dementsprechend verhältnismässig länger als beim Menschen.

Der Glossopharyngeus ist ein rundliches Nervenbündel, das in leichtem caudalwärts konvexen Bogen verlaufend, neben dem

Vagus durch eine besondere Duraöffnung in das Foramen jugulare eintritt.

Der Vagus wird durch eine Anzahl parallel zu einander, transversal verlaufender Wurzelbündel dargestellt, denen sich nach dem Rückenmark zu noch verschiedene Bündel anschliessen, die als Fortsetzung der Accessoriuswurzeln einen mehr bogenförmigen Verlauf haben und den Ramus spinalis vagi bilden. Doch lässt sich schwer sagen, wo die Grenze zwischen diesem und den Fasern des Accessorius ist.

Der Stamm des Accessorius entfernt sich früher, als dies bei anderen Säugern gewöhnlich der Fall ist, von der Seite des Rückenmarks, dem er bis dahin eng angelegen, und steigt schräg an, um dicht neben dem Vagus die Schädelhöhle zu verlassen.

Um die ventralen Wurzelfäden des Hypoglossus zu sehen, müssen zuerst die sie bedeckenden, beinahe in demselben Niveau wie sie verlaufenden Accessorius- und Vaguswurzeln zur Seite geschoben werden. Es zeigt sich nun, dass der Hypoglossus aus einer grösseren Anzahl platter Bündel zusammengesetzt ist, die in zwei Abteilungen, jede durch eine besondere Öffnung in die Dura eintreten. Die craniale Abteilung wird bloss durch ein einziges Bündel dargestellt, das rechts ganz fein ist. Die caudale Abteilung dagegen ist sehr mächtig; sie besteht aus drei Gruppen, deren jede aus zwei oder drei konvergenten Bündeln zusammengesetzt ist. Der Eintritt dieser Gruppen erfolgt nebeneinander, ziemlich abseits von der Medulla oblongata.

Eine dorsale Wurzel des Hypoglossus ist nicht nachweisbar; dagegen findet sich auf der rechten Seite ein Nervenfaden, der mit dem letzten ventralen Bündel jenes Nerven die Schädelhöhle verlässt, und der centralwärts verfolgt, sich als Verbindungszweig mit der hinteren Wurzel des obersten Halsnerven ausweist.

Die hinteren Wurzeln der Cervicalnerven entspringen ganz dicht nebeneinander; diejenige des obersten entspringt links in fünf verschieden dicken Bündeln, die sich caudalwärts eng an die folgenden Wurzeln anschliessen, nach oben zu aber bis über die Höhe des Calamus scriptorius reichen. Es ist dies Verhalten insofern interessant, als auf diese Weise die dorsale Wurzel des ersten Halsnerven ein Gebiet occupiert, wo bekanntlich bei einer Anzahl von Säugetieren die dorsale Wurzel des Hypoglossus hervortritt. Weder beim Menschen, noch bei Säugetieren hatte ich jemals gesehen, dass die Spinalwurzeln soweit cranialwärts reichen, wie in diesem Falle beim Delphin. Auf der rechten Seite reicht die hintere Wurzel nicht so weit nach vorn wie links. Die Ganglien der obersten Halsnerven liegen ausserhalb des Duralsackes.

Phocaena communis (1 ausgetragener Fötus).

Der Hypoglossus besteht aus fünf bis sechs starken, abgeplatteten, konvergierenden Wurzelbündeln, die in zwei Gruppen in die Dura eintreten und in ihr eingebettet eine Strecke weit verlaufen ehe sie, zu einem Stamm vereinigt, in den Knochenkanal eintreten.

Von der dorsalen Hypoglossus-Wurzel ist nichts nachweisbar.

Da der Kopf dicht unterhalb des Foramen occipitale abgetrennt war, konnte über das Verhalten der Cervicalnerven nichts festgestellt werden.

Pinnipedia.

Phoca vitulina (2 erwachsene).

Glossopharyngeus, Vagus und Accessorius durchbrechen gesondert die harte Hirnhaut. Im übrigen ist das Verhalten ähnlich wie bei den Carnivoren; man findet eine gut entwickelte

dorsale Wurzel des ersten Halsnerven, dessen Ganglion ausserhalb, in einem Falle zur Hälfte noch innerhalb des Duralsackes anzutreffen war. Der Hypoglossus ist mässig kräftig und wird von 3—4 ziemlich dicken Bündeln gebildet, welche konvergieren und in eine gemeinsame Öffnung der Dura treten. Diese Stelle liegt ziemlich hoch oben, fast in derselben Höhe, in der der Accessorius vom Foramen jugulare aufgenommen wird. Eine dorsale Wurzel des Hypoglossus ist nicht aufzufinden.

Edentata.

Dasypus novemcinctus (1 erwachsener, 1 Fötus).

Die dorsalen Wurzeln des zweiten und ersten Halsnerven sind kräftig entwickelt, die Ganglien des letzteren befinden sich aber innerhalb des Duralsacks. Auch der Hypoglossus ist ziemlich kräftig; es sind 2—3 Abteilungen, wovon die craniale die schwächste ist, die durch gesonderte Öffnungen in der Dura in den gemeinsamen Knochenkanal sich einsenken. Weder bei dem ausgewachsenen Exemplar noch bei dem in eine sagittale Schnittserie zerlegten Fötus von 5,3 cm Körperlänge liess sich eine dorsale Hypoglossuswurzel nachweisen.

Prosimiae.

Lemur (L. rubriventer, L. varius, L. mongoz, L. catta, L. coronatus je 1 erwachs.).

Während die dorsale Wurzel des zweiten Halsnerven in allen fünf Formen kräftig entwickelt ist, variiert die des ersten in der Stärke ziemlich bedeutend. Vorhanden war sie stets, aber manchmal nur in Gestalt eines einzigen schmächtigeren oder dickeren Bündelchens, und zwar wie bei Lemur coronatus beiderseits, oder wie bei Lemur rubriventer, bloss auf der einen Seite. Meist waren es 2—4, bisweilen ziemlich ansehnliche Bündel,

woraus sich jene dorsale Wurzel konstituierte. Die Ganglien lagen immer ausserhalb des Duralsackes.

Die Wurzelfäden des Hypoglossus treten in der Mehrzahl der untersuchten Formen zu zwei Abteilungen zusammen, wovon die caudale in der Regel die stärkere ist; jede dieser Abteilungen wird von einer besonderen Öffnung in der harten Hirnhaut aufgenommen, und auch beim Eingang in den Canalis hypoglossi trennt dieselben eine Knochenbrücke. Nur bei Lemur mongoz war eine solche Trennung nicht vorhanden, sondern sämtliche Wurzelbündel traten dicht neben einander in die Dura und in einen einheitlichen Knochenkanal ein.

Nycticebus tardigradus (1 erwachsener).

Die hintere Wurzel des ersten Halsnerven wird links von einem einzigen, rechts vor drei konvergenten schwachen Bündelchen dargestellt. Für den Hypoglossus gilt das über Lemur gesagte, nur mit dem Unterschiede, dass rechts sich die craniale Abteilung in zwei Gruppen spaltet, die durch eine schmale Durabrücke von einander getrennt sind.

Tarsius spectrum (1 erwachsener).

Hier wird die dorsale Wurzel des ersten Cervicalnerven nur durch ein einziges feines Fädchen repräsentiert. Die Wurzelfäden des Hypoglossus treten zu einigen dickeren Bündeln zusammen, die nebeneinander die Dura durchbohren.

Von der dorsalen Hypoglossuswurzel war bei keinem der untersuchten Halbaffen eine Spur nachweisbar.

Rodentia.

Cavia cobaya (4 erwachsene).

Das Meerschweinchen besitzt eine deutlich sichtbare, aus 2—3 konvergenten Bündeln bestehende dorsale Wurzel des ersten Cervicalnerven. Ehe diese in die Dura tritt, bildet sie ihr graurötliches Ganglion, das seitlich vom Accessoriusstamm liegt.

Die ventrale Wurzel des Hypoglossus besteht gewöhnlich aus 4—6 Bündelchen, die durch Konvergenz von feinen Wurzelfädchen entstanden sind. Diese Bündelchen ordnen sich in zwei Abteilungen an, eine craniale schwächere und eine caudale stärkere, welche gesondert die Dura durchbrechen und beim Eintritt in den Canalis hypoglossi meist durch eine knöcherne Scheidewand von einander getrennt sind.

Eine dorsale Wurzel des Hypoglossus konnte ich nur in einem von den vier untersuchten Individuen auffinden, hier aber auf beiden Seiten. Das Verhalten dieser Wurzel war genau so, wie es bei Katze und Hund zu sein pflegt. In der Fortsetzung der Linie, in welcher die hinteren Wurzeln der Rückenmarksnerven zum Vorschein kamen, trat aus der Medulla oblongata ein zartes Fädchen hervor. Dieses kreuzte im rechten Winkel den Accessorius und trat sodann in ein ventralwärts von demselben gelegenes linsenförmiges kleines Ganglion ein. An seinem ventralen Pole setzte sich das Ganglion in ein Fädchen fort, das sich mit den letzten Bündeln der ventralen Wurzel vereinigte. An den sämtlichen übrigen Präparaten war von einer solchen dorsalen Wurzel nichts zu finden.

Lepus cuniculus (8 erwachsene). Vgl. Fig. 13.

Die ersten Halsnerven des Kaninchens sind mit ziemlich gut entwickelten dorsalen Wurzeln versehen; ihre Ganglien liegen stets ausserhalb des Duralsackes.

Der Hypoglossus konstituiert sich aus einer grösseren Anzahl von Nervenbündeln, welche konvergieren und in zwei Abteilungen geteilt in die Dura eintreten. Die craniale Abteilung fand ich gewöhnlich stärker als die andere; jede verlässt durch ein besonderes Foramen das Cranium. Die motorischen Fasern für die Zunge sollen ausschliesslich in der caudalen Wurzelgruppe des Hypoglossus enthalten sein (W. Krause, 84, S. 322).

Dorsale Wurzeln des Hypoglossus waren in keinem der 16 untersuchten Präparate vorhanden.

Sciurus vulgaris (4 erwachsene).

Während die hintere Wurzel des zweiten Halsnerven beim Eichhörnchen ziemlich kräftig ist, ist diejenige des ersten nur ganz schwach entwickelt. Sie wird entweder von einem oder von zwei äusserst zarten Fädchen gebildet, die noch innerhalb des Duralsackes, seitlich vom Accessorius in ihr Ganglion übergehen, von dem aus wieder ein Fädchen zur stärkeren vorderen Wurzel verläuft. In zwei Fällen konnte ich eine hintere Wurzel überhaupt nicht auffinden, und in einem Falle wurde sie ersetzt durch einen Anastomosenzweig, der von der dorsalen Wurzel des zweiten zur ventralen Wurzel des ersten Cervicalnerven verlief.

Den Hypoglossus bilden 6—8 Nervenbündelchen, die sich in drei oder vier Gruppen anordnen, von denen gewöhnlich die am meisten cranialwärts gelegene durch ein eigenes Knochenkanälchen geht, während die anderen Gruppen, die einander an Stärke so ziemlich gleichkommen, dicht nebeneinander oder höchstens durch schmale Durabrückchen getrennt, in den Hauptkanal eintreten. Eine dorsale Wurzel des Hypoglossus war in keinem Fall nachweisbar.

Mus rattus (4 erwachsene).

Auch bei der Ratte ist die hintere Wurzel des ersten Halsnerven ein rudimentäres Gebilde. Ein äusserst zartes Nervenbündelchen, das sich eng an die Medulla oblongata anschmiegt und bald mehr von der Gegend des zweiten Cervicalnerven heraufkommt, bald höher oben entspringt und schräg abwärts steigt, sieht man beim Eintritt in die Dura der vorderen Wurzel sich beigesellen; jenes Bündelchen besitzt ein selbst mit der Lupe kaum wahrnehmbares Ganglion, und in drei Fällen schien eine dorsale Wurzel des ersten Cervicalnerven gänzlich zu fehlen.

Der Hypoglossus setzt sich aus einer grösseren Anzahl feiner Nervenfädchen zusammen, die konvergieren, sich in 4—6 dickere Bündel vereinigen und neben einander die Dura durchbrechen, um innerhalb des gemeinsamen Kanals einen einzigen Nervenstamm zu bilden. Von der dorsalen Wurzel des Hypoglossus war niemals eine Spur aufzufinden.

Mus musculus (11 erwachsene).

In sieben Fällen ist eine ganz rudimentäre dorsale Wurzel des ersten Cervicalnerven nachweisbar, ihr Ganglion liegt innerhalb des Duralsacks. In den übrigen 15 Fällen gelang es nicht, eine Spur davon aufzufinden.

Bezüglich des Hypoglossus gilt dasselbe, wie für die Ratte; es existieren nur unbedeutende individuelle Verschiedenheiten in Zahl, Stärke und Anordnung der ventralen Nervenbündel des Hypoglossus. Dieser wies niemals auch nur eine Spur einer dorsalen Wurzel auf.

Insectivora.

Erinaceus europaeus (4 erwachsene). Vgl. Fig. 14.

Auffallend ist beim Igel, dass die hinteren Wurzeln der Cervicalnerven, ähnlich wie beim Delphin, in einer ununterbrochenen, dichtgedrängten Reihe von Nervenbündeln das Rückenmark verlassen und auch während ihres Verlaufs zum Foramen intervertebrale sich nur durch ganz feine Spalten gegen einander absetzen.

Die dorsale Wurzel des ersten Cervicalnerven ist beim Igel immer nur schwach entwickelt. Ein bis drei Nervenfäden kommen aus der Medulla spinalis hervor und treten in ein äusserst zartes Ganglion ein, welches auf dem Stamm des Accessorius ruht oder wenig seitlich von diesem liegt. Dies Ganglion, welches die Stelle des Intervertebralganglion vertritt, gleicht in

seinem ganzen Verhalten dem Hypoglossusganglion, wie es oben z. B. für die Carnivoren beschrieben wurde. Es ist entweder kugelig oder spindelförmig, von grauer Farbe und durchsichtig; an seinem ventralen Pole setzt es sich in einen oder zwei Nervenbündelchen fort, die sich beim Eintritt in die harte Hirnhaut mit der weit stärkeren ventralen Wurzel vereinigen. In einzelnen Fällen geht von der hinteren Wurzel oder von dem Ganglion ein Nervenfaden zu dem obersten Bündel der hinteren Wurzel des zweiten Halsnerven, um mit diesem peripherwärts zu ziehen.

Accessorius und Vagus sind wenig mächtig und nur aus einer geringen Anzahl von Wurzelfäden zusammengesetzt; sie treten neben einander in das Foramen jugulare, in einem Falle jedoch lag zwischen beiden Nerven bei ihrem Eintritt eine breite Durabrücke und ein anastomotischer Nervenfaden ging vom Vagus zum Accessorius.

Die ventrale Wurzel des Hypoglossus wird von etwa sechs konvergenten Bündeln gebildet, die dicht nebeneinander, etwa in der Höhe des Calamus scriptorius, bedeckt vom Accessoriusstamme, in die Dura eintreten und sich früh zu einem Stamm vereinigen. Von der dorsalen Wurzel ist keine Spur nachzuweisen.

Talpa europaea (11 erwachsene, 1 Fötus). Vgl. Fig. 15.

Hier sind die dorsalen Wurzeln der Cervicalnerven durch freie Zwischenräume von einander getrennt; die des zweiten Cervicalnerven ist mässig kräftig, diejenige des ersten ganz rudimentär: es ist ein einziges, äusserst zartes Fädchen, welches mit einem nur mittels starker Lupe wahrnehmbaren Ganglion versehen ist, dem Rudiment des zugehörigen Spinalganglions. Dasselbe liegt etwas dorsalwärts vom Accessorius an der Medulla spinalis. Und selbst in dieser rudimentären Form ist die dorsale Wurzel des ersten Cervicalnerven beim Maulwurf nur ausnahmsweise vorhanden, nämlich in den 22 von mir untersuchten Fällen nur

fünfmal. Die Untersuchung fand zum Teil makroskopisch, zum Teil aber an sagittalen Schnittserien der abgetrennten Köpfe mikroskopisch statt. Auch bei einem etwa 2 cm langen Fötus, der in sagittaler Schnittserie untersucht wurde, war eine dorsale Wurzel des ersten Cervicalnerven nicht vorhanden.

Der Vagus besteht nur aus wenigen Wurzelfäden. Der Accessorius verläuft sehr nahe der Austrittsstelle der vorderen Wurzeln zur Seite des Rückenmarks; vom ersten Halsnerven an läuft er nicht mehr zur Seite, sondern schräg über die ventrale Fläche der breiten Medulla oblongata zu seiner Eintrittsstelle in das Foramen jugulare (Fig. 15).

Der Hypoglossus besteht aus wenigen konvergierenden Bündeln, die, kurz bevor sie in die Dura eintreten, sich zu einem Stämmchen vereinigen; seltener fand ich zwei Stämmchen, was nach Ganser (82, S. 613) die Regel sein soll. Eine dorsale Wurzel des Hypoglossus war auch bei dem erwähnten Fötus nicht vorhanden.

Galeopithecus volans (1 erwachsener).

Die dorsale Wurzel des zweiten Halsnerven ist wenig kräftig; diejenige des ersten wird nur von einem schwachen Nervenfaden dargestellt, der von einem unbedeutenden Ganglion unterbrochen wird. Die Wurzelbündel des Hypoglossus ordnen sich in drei Abteilungen an: eine craniale, bloss aus einem einzigen Bündelchen bestehende, eine mittlere und eine caudale, welch' letztere die stärkste ist. Die craniale und mittlere Abteilung sind bloss durch eine Durabrücke von einander geschieden und vereinigen sich später; zwischen mittlerer und caudaler Abteilung dagegen ist eine knöcherne Wand. Eine dorsale Hypoglossuswurzel ist nicht vorhanden.

Chiroptera.

Verspetilio murinus (5 erwachsene).

Ausnahmsweise, d. h. in 2 Fällen von 10, fand sich eine dorsale Wurzel des ersten Cervicalnerven vor, in Form von einem, bezw. zwei Bündelchen, an welchen ein Rudiment des zugehörigen Ganglion nur mit grosser Mühe konstatiert werden konnte. In den anderen Fällen, also in der Regel, fehlt die dorsale Wurzel des ersten Halsnerven vollständig.

Die den ventralen Hypoglossus bildenden Nervenbündel treten, gewöhnlich in zwei Gruppen geordnet dicht über einander in die Dura. Eine dorsale Hypoglossuswurzel fehlt konstant.

Simiae anthropomorphae.

Pithecus satyrus (1 erwachsener). Vergl. Fig. 16.

Beim Orang-Utan entspringen die dorsalen Wurzeln der Cervicalnerven ähnlich wie beim Igel in einer ununterbrochenen Reihe von Nervenfäden, dicht über einander. Die dorsale Wurzel des zweiten Halsnerven ist kräftig entwickelt; diejenige des ersten fehlt rechterseits gänzlich, links dagegen vereinigt sich mit der unbedeutenden ventralen Wurzel ein zartes Fädchen, das schräg nach oben verläuft und sich dem Accessorius anschliesst, in dessen Scheide es peripherwärts zu ziehen scheint. Das Fädchen ist mit einem unscheinbaren, spindelförmigen Ganglion versehen, welches auf der obersten Zacke des Ligamentum denticulatum gelegen ist. Ein centrales Ende, das die Verbindung des ganglionführenden Fadens mit dem Rückenmark bewerkstelligen würde, fehlt oder ist als solches ein anastomotischer Faden anzusehen, der von der dorsalen Wurzel des folgenden Nerven zum Accessorius geht.

Vagus und Accessorius sind keine sehr mächtigen Gebilde und bestehen aus schmächtigen, wenig zahlreichen Wurzelfäden. Die Hypoglossuswurzeln ordnen sich in zwei Abteilungen an,

die etwa gleich stark sind und bei ihrem Eintritt in den Kanal durch eine knöcherne Brücke getrennt werden, später aber zu einem Stamm vereinigt das Cranium verlassen.

Troglodytes niger (1 erwachsener).

Die dorsale Wurzel des ersten Cervicalnerven ist gut entwickelt; sie besteht jederseits aus 3 bez. 4 ansehnlichen Bündeln und besitzt ein wohlausgebildetes spindelförmiges Ganglion, das ausserhalb des Duralsackes gelegen ist.

Abgesehen von dieser sehr wesentlichen Abweichung stimmt der Befund beim Chimpanse mit demjenigen beim Orang in allem überein.

Simiae cynomorphae.

Macacus sinicus (2 erwachsene).

Der schwachen ventralen Wurzel des ersten Halsnerven fehlt in allen Fällen die zugehörige dorsale Wurzel vollständig, während die dem folgenden Nerven angehörige ziemlich kräftig ist. Die fächerförmig sich anordnenden Wurzelbündel des Hypoglossus treten dicht nebeneinander durch die harte Hirnhaut; in einem Falle waren, wie beim Orang, zwei Abteilungen zu unterscheiden, wovon die craniale aus einer grösseren Anzahl und aus stärkeren Bündeln zusammengesetzt war, als die caudale.

Macacus cynomolgus (3 erwachsene).

In zwei untersuchten Individuen besitzt der erste Halsnerv nur seine ventrale Wurzel; in einem dritten findet sich beiderseits auch die zugehörige dorsale Wurzel und zwar rechts in Gestalt von zwei mit blossem Auge noch sichtbaren Nervenfäden, die an der Stelle, wo sie den Accessorius kreuzen, in ein spindelförmiges Ganglion eintreten; von diesem Ganglion aus setzt sich ein dickeres Bündelchen fort zur Vereinigung mit der vorderen Wurzel.

Die entsprechende dorsale Wurzel links ist mit blossem Auge kaum noch wahrnehmbar. Mit Hülfe der Lupe sieht man auch hier ein Ganglion von kugeliger, etwas abgeplatteter Gestalt auf dem Accessorius liegen und durch einen dickeren Faden mit der vorderen Wurzel, durch drei zartere Fädchen mit dem Rückenmark in Verbindung stehen. Das Verhalten des Hypoglossus ist dasselbe wie bei Macacus sinicus.

Macacus maurus (1 erwachsener).

Der erste Halsnerv entbehrt auch hier einer dorsalen Wurzel. Der Hypoglossus besteht wie bei den vorigen aus einer Anzahl fächerförmig angeordneter Wurzelbündel, die dicht nebeneinander in die Dura eintreten; bloss das cranialwärts erste Bündelchen geht durch eine besondere Öffnung in der harten Hirnhaut, um sich dann früh dem Hauptstamme beizugesellen.

Macacus erythraeus (3 erwachsene). Vergl. Fig. 17.

Die hintere Wurzel des zweiten Halsnerven ist kräftig entwickelt, diejenige des ersten fehlt konstant. Der Hypoglossus verhält sich in dem einen Individuum wie bei Macacus sinicus; in den beiden anderen findet sich, wie bei Orang, eine Verteilung der Bündel auf zwei Abteilungen vor, die so ziemlich an Stärke sich gleichkommen.

Cercopithecus fuliginosus (1 erwachsener).

Auf der rechten Seite fehlt die dorsale Wurzel des ersten Cervicalnerven, links dagegen ist sie vorhanden und besteht aus einigen ansehnlichen Bündeln, die zu einem seitlich neben dem Accessorius gelegenen kugeligen Ganglion führen. Von den fächerförmig verlaufenden Hypoglossuswurzeln trennt sich, wie bei Macacus maurus, das cranialwärts erste ab, um durch eine gesonderte Lücke in die Dura zu treten.

Cynocephalus hamadryas (1 erwachsener).

Die dorsale Wurzel des zweiten Halsnerven ist kräftig entwickelt, die des ersten fehlt. Bezüglich des Hypoglossus gilt das vom Orang gesagte.

Cynocephalus collaris (1 erwachsener).

Wie beim vorigen; nur besteht die craniale Abteilung des Hypoglossus bloss aus einem einzigen Bündel, während die caudale dafür um so stärker ist.

Cynocephalus porcarius (1 erwachsener).

Die dorsale Wurzel des zweiten Cervicalnerven ist mässig kräftig; ebenso die ventrale Wurzel des ersten. Mit dieser letzteren vereinigt sich auf der rechten Seite ein ziemlich dickes Nervenzweigchen, das centralwärts verfolgt zu einem winzigen, spindelförmigen Ganglion führt. Von diesem geht ein kurzes, dickes Fädchen zum Accessoriusstamm und verschmilzt innig mit ihm. Ein weiter caudalwärts vom Accessorius abgehendes Fädchen, das senkrecht von demselben abgeht und sich ins Rückenmark einsenkt, darf wohl als centrales Ende jener dorsalen Wurzel angesehen werden. Links fehlt eine solche; allerdings findet sich eine Anastomose zwischen dem Stamm des Accessorius und der ventralen Wurzel, ein Ganglion jedoch ist nicht vorhanden. Der Hypoglossus verhält sich wie beim Orang.

Cynocephalus babuin (2 erwachsene).

Die dorsale Wurzel des zweiten Halsnerven ist kräftig entwickelt. Diejenige des ersten fehlt in einem Falle ganz, in einem zweiten (auf der linken Seite des gleichen Individuum) ist bloss eine Anastomose zwischen Accessorius und ventraler Wurzel vorhanden. In dem anderen untersuchten Tier besteht links die dorsale Wurzel aus einem einzigen zarten Fädchen, das an der Stelle, wo es den Accessorius kreuzt, mit einem kleinen

Ganglion versehen ist, ausserdem aber auch noch kurz vor seinem Eintritt in die harte Hirnhaut ein winziges accessorisches Ganglion aufweist. Rechts findet sich bloss ein Ganglion, das dorsalwärts von Accessorius auf dem Rückenmarke liegt, einen dickeren Faden über den Accessorius hinweg zur ventralen Wurzel und einen gleichen zum Accessorius selbst entsendet, während es durch zwei nur mittels Lupe sichtbare Zweigchen mit dem Rückenmark in Verbindung steht. Der Hypoglossus verhält sich wie beim Orang.

Cynocephalus mormon (1 erwachsener).

Der erste Cervicalnerv besitzt eine kräftige dorsale Wurzel, deren Ganglion seitlich neben dem Accessorius gelegen ist. Links entspringt zwischen jener Wurzel und der nächstfolgenden ein intermediäres Nervenbündel, das sich mit einem andern von der ersten Cervicalwurzel kommenden vereinigt; später erfolgt wieder eine Teilung in der Art, dass ein Zweigchen zu dem genannten Ganglion geht, ein zweites mit kleinem accessorischen Ganglion versehenes zur dorsalen Wurzel des folgenden Nerven.

Der Hypoglossus verlässt auch hier wie beim Orang, in zwei Abteilungen die Schädelhöhle; rechts ist die schwächere craniale Abteilung von der caudalen durch eine Knochenbrücke getrennt, links dagegen ist die craniale die stärkere und nur eine schmale Brücke der harten Hirnhaut scheidet sie von der caudalen.

Marsupialia.

Phalangista vulpina (1 erwachsene). Vergl. Fig. 18.

Der zweite Cervicalnerv besitzt eine ziemlich kräftige dorsale Wurzel, deren oberstes Bündel linkerseits ein zartes Fädchen cranialwärts entsendet; es läuft eine Zeit lang fast parallel zu dem Stamm des Accessorius über dessen Wurzeln hin und schliesst sich

einer solchen an etwa in Höhe der obersten Zacke des Ligamentum denticulatum.

Der erste Halsnerv entbehrt links einer dorsalen Wurzel; rechts sieht man wenig cranialwärts von der Höhe, in der seine ventrale Wurzel den Wirbelkanal verlässt, auf einem Wurzelfaden des Accessorius ein winziges Ganglion liegen. Von diesem geht ein Nervenzweigchen dorsalwärts zum Rückenmark, ein zweites verbindet sich mit einem anderen Wurzelfaden des Accessorius, ein drittes endlich geht ventralwärts und verschmilzt mit dem Stamm des Accessorius; nirgends aber liess sich ein Faden entdecken, der die Verbindung mit der ventralen Wurzel hergestellt hätte. Obgleich dieses rudimentäre Ganglion nicht genau in der Querebene des ersten Halsnerven, sondern ein wenig cranialwärts verschoben seine Lage hat, so spricht doch alles dafür, dass es die verstümmelte dorsale Wurzel des ersten Halsnervendarstellt. Der Hypoglossus besteht jederseits aus zwei Abteilungen, wovon die craniale die stärkere ist; jede tritt in einen besonderen Knochenkanal ein; später vereinigen sich die beiden Kanäle jeder Seite in einen gemeinschaftlichen und ebenso vereinigen sich die beiden Nervenstränge zu einem Stamm.

Hypsiprymnus (2 erwachsene).

Der erste Cervicalnerv weist nur eine unbedeutende ventrale Wurzel auf, die dorsale fehlt vollständig, während diejenige des zweiten Cervicalnerven gut entwickelt ist. Der Hypoglossus zeigt ein verschiedenartiges Verhalten, indem in dem einen untersuchten Tier linkerseits seine Wurzelbündel dicht neben einander die Dura durchbohren, rechterseits dagegen in zwei Abteilungen; diese werden von gesonderten Knochenkanälchen aufgenommen, welche später in einen einzigen zusammenfliessen. Die caudale Abteilung ist die schwächere. In dem anderen Individuum lassen sich jederseits drei Abteilungen unterscheiden: die craniale besteht bloss aus ein oder zwei zarten Bündelchen,

die mittlere, von jener durch eine schmale Knochenbrücke getrennt, ist die stärkste; die caudale setzt sich aus wenigen Bündeln zusammen und besitzt ihr eigenes Knochenkanälchen, das jedoch später in den Hauptkanal einmündet.

Didelphys aurita (3 Föten von 7,5, 6,5 und 6 cm Länge).

Erwachsene Tiere konnte ich nicht untersuchen. Bei den untersuchten Föten war die dorsale Wurzel des ersten Cervicalnerven nachweisbar, aber im Vergleich mit derjenigen des zweiten sehr schwach angelegt. Ihr Ganglion lag nicht in der Verlängerungslinie der Reihe der Halsganglien, sondern dorsalwärts verschoben, an den Accessoriusstamm seitlich angelehnt; ein oder zwei feine Wurzelfädchen konnten in einigen Fällen, aber nicht in allen, sicher gezeigt werden. Der Hypoglossus tritt in zwei Abteilungen in das noch knorpelige Occipitale ein, dieselben vereinigen sich beim Austritt zu einem einheitlichen Stamm.

Von einer dorsalen Hypoglossuswurzel war bei allen untersuchten Beuteltieren auch nicht die geringste Spur nachweisbar.

Monotremata.

Echidna setosa (1 erwachs.).

Die dorsale Wurzel des ersten Cervicalnerven ist nicht vorhanden, die des zweiten Cervicalnerven dagegen kräftig entwickelt.

Der Hypoglossus setzt sich aus mehreren starken Bündeln zusammen, die vereinigt merkwürdigerweise nicht durch einen eigenen Canalis hypoglossi, sondern durch das Foramen jugulare die Schädelhöhle verlassen, wobei sie ventral vom Accessorius liegen.

Von der dorsalen Hypoglossuswurzel ist keine Spur vorhanden.

Grössenverhältnisse der Ganglien des Hypoglossus und einiger Cervicalnerven.

Aus den nachfolgenden Tabellen sind die Dimensionen des Ganglion hypoglossi in Beziehung zu denjenigen der benachbarten Cervicalganglien zu entnehmen[1]).

Durchmesser in mm	Sus domest.		Schweinsfötus (von der Grösse einer Ratte)	
	Ggl. hypogl.	Ggl. cerv. 1	Ggl. hypogl.	Ggl. cerv. 1
cranio-caudal:	—	2,5	—	—
proximo-distal:	**0,9**	2,0	**0,45**	—
dorso-ventral:	Dicke **0,92**	1,5	Dicke **0,48**	—

Durchmesser in mm	Bos taurus, Kalb		Rindsfötus (nahezu ausgetragen)		Rindsfötus (von der Grösse einer Katze)		Rindsfötus (von der Grösse einer Ratte)	
	Ggl. hypogl.	Ggl. cerv. 1	Ggl. hypogl.	Ggl. cerv. 1	Ggl. hypogl.	Ggl. cerv. 1	Ggl. hypogl.	Ggl. cerv. 1
cranio-caudal:	**1,0**	3,5	—	1,75	—	1,0	—	—
proximo-distal:	**1,75**	3,5	**1,2**	4,0	**1,1**	2,0	**0,54**	0,8
dorso-ventral:	**1,0**	2,0	Dicke **1,12**	1,0	Dicke **0,6**	0,75	Dicke **0,38**	Dicke 1,0

[1]) Über die Bezeichnung der gemessenen drei Durchmesser ist eine Verständigung nötig. Die von Froriep (82, S. 293) gebrauchten Bezeichnungen „longitudinal" für cranio-caudal, „sagittal" für proximo-distal, „transversal" für medio-lateral, sind für die Lage der Ganglien im Embryo vollkommen zutreffend, nicht aber für den erwachsenen Zustand. Durch die bedeutende Verdickung des Centralorgans und das Wachstum des Achsenskelettes werden die Nerven allmählich aus der sagittalen in die frontale Ebene gedreht, sodass der sagittale und der transversale Durchmesser ihre Lage zum Ganglion einfach umkehren. Ich werde deshalb die von Froriep gebrauchten Bezeichnungen vermeiden und an deren Stelle die folgenden gebrauchen:

cranio-caudal: vom cranialen zum caudalen Rand des Ganglion;

proximo-distal: vom proximalen (centralwärts gekehrten) Pol zum distalen (peripherwärts gekehrten) Pole des Ganglion;

dorso-ventral: von der dorsalen zur ventralen Fläche des Ganglion (beim Embryo liegt dieser Durchmesser latero-medial).

Bei einem Teil der Messungen wurde der erste und dritte dieser Durchmesser nicht unterschieden, sondern an dem herauspräparierten Ganglion ausser dem in allen Fällen gemessenen proximo-distalen Durchmesser nur ein Dickendurchmesser festgestellt, der in den Tabellen kurz als „Dicke" bezeichnet ist.

Durchmesser in mm	Ovis aries			Cervus capreolus					
	Ggl. hypogl.	Ggl. cerv. 1	Ggl. cerv. 2	Ggl. hypogl. r.	Ggl. hypogl. l.	Ggl. cerv. 1 r.	Ggl. cerv. 1 l.	Ggl. cerv. 2 r.	Ggl. cerv. 2 l.
cranio-caudal:	**0,85**	1,75	4,0	**0,54**	**0,68**	2,25	3,0	4,0	3,5
proximo-distal:	**1,26**	3,25	4,0	**1,105**	**1,53**	3,0	4,0	3,0	4,0
dorso-ventral:	**0,765**	1,5	2,75	**0,425**	**0,476**	1,5	1,5	2,0	2,0

Durchmesser in mm	Cervus elaphus (l.)			Capra hircus				Ziegenembryo			
	Ggl. hypogl.	Ggl. cerv. 1	Ggl. cerv. 2	Ggl. cerv. 1 r.	Ggl. cerv. 1 l.	Ggl. cerv. 2 r.	Ggl. cerv. 2 l.	Ggl. hypogl. r.	Ggl. hypogl. l.	Ggl. cerv. 1	Ggl. cerv. 2
cran.-caudal:	**1,02**	3,0	5,5	1,75	2,0	5,5	6,0	**0,13**	**0,08**	0,68	1,2
prox.-distal:	**1,445**	4,5	7,5	2,5	3,0	5,5	3,25	**0,1**	**0,2**	0,75	0,8
dors.-ventral:	**0,68**	2,0	3,5	1,5	1,25	2,0	1,75	**0,1**	**0,1**	0,51	0,9

Durchmesser in mm	Ganglion hypogl. bei				Ursus tibet. (linke Seite)			Viverra civetta					
	Spitzhund	Pinscher	Dogge	Fuchs	Ggl. hypoglos.	Ggl. cerv. 1	Ggl. cerv. 2	Ggl. hypogl. r.	Ggl. hypogl. l.	Ggl. cerv. 1 r.	Ggl. cerv. 1 l.	Ggl. cerv. 2 r.	Ggl. cerv. 2 l.
cran.-caudal:	—	—	—	—	**0,85**	2,75	3,5	**0,34**	**0,374**	1,5	1,25	2,0	2,0
prox.-distal:	**0,65**	**0,98**	**1,7**	**0,42**	**1,241**	4,5	4,75	**0,425**	**0,595**	2,0	2,0	3,25	3,25
dors.-ventral:	Dicke **0,63**	Dicke **0,77**	Dicke **1,1**	Dicke **0,33**	**0,544**	1,75	2,0	**0,255**	**0,424**	1,0	1,0	1,5	1,5

Durchmesser in mm	Felis domest.						Felis leo (neonat., r. Seite)		
	Ggl. hypogl. r.	Ggl. hypogl. l.	Ggl. cerv. 1 r.	Ggl. cerv. 1 l.	Ggl. cerv. 2 r.	Ggl. cerv. 2 l.	Ggl. hypogl.	Ggl. cerv. 1	Ggl. cerv. 2
cranio-caudal:	—	—	1,0	1,0	2,5	2,5	—	1,25	1,75
proximo-distal:	**0,374**	**0,41**	2,0	2,0	3,25	2,5	**0,884**	1,25	1,5
dorso-ventral:	Dicke **0,255**	Dicke **0,335**	0,75	1,0	1,75	1,75	Dicke **0,595**	1,25	1,0

Durchmesser in mm	Equus caball. (1. Präp.)				Equus caball. (2. Präp.)				Equus caball. (4monatl.)			
	Ggl. cerv. 1		Ggl. cerv. 2		Ggl. cerv. 1		Ggl. cerv. 2		Ggl. cerv. 1		Ggl. cerv. 2	
	r.	l.	r.	l.	r.	l.	r.	l.	r.	l.	r.	l.
cranio-caudal:	4,5	3,5	11,5	11,0	4,75	4,5	9,75	11,5	4,25	4,25	7,0	6,0
proximo-distal:	5,0	5,5	5,25	4,0	5,5	5,0	6,5	6,5	4,5	4,0	5,5	4,25
dorso-ventral:	2,5	2,75	4,0	5,5	2,25	2,75	4,0	4,25	2,25	2,0	2,75	2,5

Durchmesser in mm	Delphinus delph.						Phoca vit.			
	Ggl. cerv. 1		Ggl. cerv. 2		Ggl. cerv. 3		Ggl. cerv. 1		Ggl. cerv. 2	
	r.	l.	r.	l.	r.	l.	r.	l.	r.	l.
cranio-caudal:	2,0	1,75	3,75	3,5	3,0	3,0	1,75	1,75	3,75	4,0
proximo-distal:	3,25	3,25	4,75	4,5	3,5	3,5	4,0	4,0	2,5	2,0
dorso-ventral:	1,5	1,5	2,0	2,5	1,75	1,75	1,5	1,75	4,5	4,0

Durchmesser in mm	Dasypus (adult)				Dasypus (fet.)		Lemur varius				Lemur mongoz.			
	Ggl. cerv. 1		Ggl. cerv. 2		Ggl. cerv. 1	Ggl. cerv. 2	Ggl. cerv. 1		Ggl. cerv. 2		Ggl. cerv. 1		Ggl. cerv. 2	
	r.	l.	r.	l.			r.	l.	r.	l.	r.	l.	r.	l.
cranio-caudal:	1,5	1,25	2,0	1,75	0,595	1,071	1,0	1,25	2,0	1,5	1,0	1,0	1,75	1,75
proximo-distal:	1,0	1,0	1,75	1,75	0,765	0,85	1,5	1,5	2,25	2,25	1,5	1,25	1,5	1,25
dorso-ventral:	1,0	1,0	1,5	1,5	0,35	0,4	0,75	1,0	1,25	1,25	0,5	0,75	1,25	1,25

Durchmesser in mm	Lepus cuniculus				Erinaceus europ.			
	Ggl. cerv. 1		Ggl. cerv. 2		Ggl. cerv. 1		Ggl. cerv. 2	
	r.	l.	r.	l.	r.	l.	r.	l.
cranio-caudal:	1,25	1,25	1,5	1,5	—	—	1,25	1,25
proximo-distal:	1,75	1,5	2,5	2,5	0,561	0,714	1,75	1,75
dorso-ventral:	1,0	1,0	1,25	1,25	Dicke 0,456	Dicke 0,51	1,0	1,0

Durchmesser in mm	Troglodytes niger				Pithecus satyrus					
	Ggl. cerv. 1		Ggl. cerv. 2		Ggl. cerv. 1		Ggl. cerv. 2		Ggl. cerv. 3	
	r.	l.	r.	l.	r.	l.	r.	l.	r.	l.
cran.-caudal:	2,0	2,0	2,25	2,25		0,544	3,75	3,25	3,75	3,5
prox.-distal:	2,25	3,0	3,75	3,5	vac.	1,02	4,0	4,0	4,25	4,5
dors.-ventral:	1,25	1,75	2,25	2,25		0,5	2,25	2,0	2,0	2,25

Durchmesser in mm	Mensch (1. Präp.)													
	Ggl. cerv. 1		Ggl. cerv. 2		Ggl. cerv. 3		Ggl. cerv. 4		Ggl. cerv. 5		Ggl. cerv. 6		Ggl. cerv. 7	
	r.	l.	r.	l.	r.	l.	r.	l.	r.	l.	r.	l.	r.	l.
cran.-caudal:	2,0	2,0	6,5	7,5	6,0	6,0	6,0	5,0	5,0	5,0	6,0	6,0	6,0	6,0
prox.-distal:	2,75	3,25	7,0	7,0	8,0	6,5	8,0	7,0	8,0	7,5	9,0	9,0	?	8,5
dors.-ventral:	1,5	1,5	4,5	4,75	4,0	4,0	3,0	3,0	3,5	3,75	3,75	4,25	3,75	4,5

Durchmesser in mm	Mensch (2. Präp.)				Mensch (3. Präp.)				Mensch (4. Präp.)			
	Ggl. cerv. 1		Ggl. cerv. 2		Ggl. cerv. 1		Ggl. cerv. 2		Ggl. cerv. 1		Ggl. cerv. 2	
	r.	l.	r.	l.	r.	l.	r.	l.	r.	l.	r.	l.
cran.-caudal:	1,5	1,5	5,0	5,0	1,5	1,0	5,5	6,0	1,0	1,0	4,5	4,5
prox.-distal:	3,25	2,75	5,25	5,5	1,5	1,5	5,5	5,0	2,25	1,5	5,25	6,5
dors.-ventral:	1,0	1,0	3,5	2,75	0,5	0,5	3,5	4,5	0,75	1,0	3,75	3,5

Durchmesser in mm	Mensch (5. Präp.)				Mensch (6. Präp.)				Mensch (7. Präp.)			
	Ggl. cerv. 1		Ggl. cerv. 2		Ggl. cerv. 1		Ggl. cerv. 2		Ggl. cerv. 1		Ggl. cerv. 2	
	r.	l.	r.	l.	r.	l	r.	l.	r.	l.	r.	l.
cran.-caudal:	2,0		5,0	4,5			3,75	4,25	2,0	1,75	6,0	7,0
prox.-distal:	1,0	vac.	3,5	3,5	vac.		5,5	6,0	3,5	3,75	7,5	7,0
dors.-ventral:	1,5		5,5	6,0			3,5	3,0	1,75	1,5	4,25	4,25

Durchmesser in mm	Cynocephalus babuin (älteres Exempl.)						Cynocephalus babuin (jüngeres Exempl.)			
	Ggl. cerv. 1		Ggl. cerv. 2		Ggl. cerv. 3		Ggl. cerv. 1		Ggl. cerv. 2	
	r.	l.	r.	l.	r.	l.	r.	l.	r.	l.
cran.-caudal:	vac.		3,0	2,75	2,75	2,5	0,5	0,25	2,0	2,0
prox.-distal:			2,5	2,5	3,25	3,25	0,75	0,5	2,25	2,25
dors.-ventral:			1,5	2,0	1,75	1,75	0,25	0,25	1,5	1,5

Durchmesser in mm	Cynocephalus porcarius						Macacus sinicus					
	Ggl. cerv. 1		Ggl. cerv. 2		Ggl. cerv. 3		Ggl. cerv. 1		Ggl. cerv. 2		Ggl. cerv. 3	
	r.	l.	r.	l.	r.	l.	r.	l.	r.	l.	r.	l.
cran.-caudal:	0,75		2,25	2,25	2,5	2,0			2,75	2,25	2,0	2,0
prox.-distal:	0,5	vac.	2,5	2,5	3,5	4,0	vac.		2,5	2,25	3,0	2,75
dors.-ventral:	0,5		2,0	1,75	1,5	1,5			1,25	1,5	1,5	1,5

Durchmesser in mm	Phalangista vulp.				Echidna setosa				
	Ggl. cerv. 2		Ggl. cerv. 3		Ggl. cerv. 1		Ggl. cerv. 2		Ggl. cerv. 3	
	r.	l.	r.	l.	r.	l.	r.	l.	r.	l.
cran.-caudal:	2,0	2,0	2,5	2,0			1,0	1,25	2,0	2,0
prox.-distal:	3,0	3,0	2,75	3,0	vac.		1,75	1,75	2,75	2,5
dors.-ventral:	1,25	1,0	1,5	1,5			1,0	1,0	1,25	1,5

Zusammenfassung.

Der Hypoglossus im gewöhnlichen Sinne des Wortes, d. h. die Gesamtheit der ventralen Wurzeln occipitaler Spinalnerven, tritt beim Menschen und bei Säugetieren mit äusserlich sichtbarer Olive, zwischen dieser und der Pyramide, bei den anderen zur Seite der Pyramide aus dem verlängerten Marke hervor. Seine Ursprungslinie bildet die Fortsetzung der ventralen Wurzelreihe der Spinalnerven. Sein Wurzelgebiet reicht von der Nähe des ersten Cervicalnerven beim Menschen bis in die Nähe der

Varolsbrücke, bei Säugern erstreckt es sich nicht soweit cranialwärts, sondern nimmt meist wenig mehr als das caudale Drittel der Medulla oblongata ein. Zwischen Hypoglossus und erstem Cervicalnerven trifft man beim Menschen zuweilen, ähnlich wie dies zwischen anderen benachbarten Spinalwurzeln vorkommt, ein intermediäres, gabelförmig sich spaltendes Wurzelbündel, das zu jedem der beiden Nerven einen Zweig entsendet und so einen gewissen Zusammenhang zwischen beiden herstellt.

Der intracranielle Verlauf des Hypoglossus richtet sich beim Menschen vielfach nach dem Verhalten der Arteria vertebralis; bei den Säugetieren ist diese Arterie dafür ohne Belang, da sie gleich nach dem Eintritt in die Schädelhöhle ventralwärts verläuft, um sich alsbald mit der Arterie der anderen Seite zur A. basilaris zu vereinigen.

Was nun die besondere Aufgabe der vorliegenden Untersuchung anlangt, am ausgebildeten Hypoglossus Spuren seiner ontogenetischen Entstehung aus mehreren Spinalnerven nachzuweisen, so sind die zwei Kategorieen solcher Spuren auseinander zu halten, welche oben in der Einleitung gekennzeichnet wurden: erstens der Bau des ventralen Hypoglossusstammes, und zweitens das etwaige Vorhandensein dorsaler Hypoglossuswurzeln mit Ganglion.

Der ventrale Hypglossusstamm trägt seine Zusammenfügung aus mehreren gleichwertigen und in der embryonalen Anlage selbständigen Spinalnerven auch im erwachsenen Zustande noch zur Schau dadurch, dass er sich aus mehreren Gruppen von Wurzelfäden bildet, die erst beim Austritt durch den Schädel zu dem einheitlichen Stamm verschmelzen.

Am deutlichsten erkennbar ist dieser segmentale Bau bei den Ungulaten, Einhufern sowohl wie Paarhufern. Bei Pferd, Esel und Wiederkäuern finden wir in der Regel drei Abteilungen des Hypoglossus, die in gesonderte Öffnungen der Dura eintreten. Meistens ist die craniale die schwächste, die mittlere oder

präcaudale ist auch die mittlere hinsichtlich ihrer Stärke, und die hintere oder caudale ist die stärkste der drei Wurzelgruppen; nicht selten wird aber auch die mittlere und die caudale ungefähr gleich stark angetroffen. Häufig finden sich in den die Wurzelgruppen trennenden Durabrücken auch knöcherne Scheidewände eingeschlossen, häufiger nur zwischen caudaler und präcaudaler Gruppe, seltener auch im vorderen Zwischenraum. In allen Fällen konvergieren die gesonderten Hypoglossuskanäle distalwärts, derart, dass sie sich mit ihren äusseren Öffnungen vereinigen. Und entsprechend konvergieren die drei Portionen des Hypoglossus und vereinigen sich beim Austritt zum Stamm des Nerven. Ausnahmsweise finden sich auch bei den genannten Tieren statt drei, nur zwei etwa gleich starke Portionen; der Befund deutet in diesen Fällen darauf hin, dass die ursprünglich craniale mit der mittleren zu einer einheitlichen Portion verschmolzen ist.

Als Regel tritt die Sonderung von zwei Portionen auf bei Cetaceen, Prosimien, Nagern, bei vielen Affen und bei Marsupialiern. Häufig sind die beiden Portionen ungefähr gleich stark, häufig auch verschieden, und dann ist meistens die caudale die stärkere. Die beiden Portionen sind bei ihrem Durchtritt durch das Occipitale fast immer durch eine knöcherne Scheidewand getrennt, entweder nur am Eingang des Kanals oder auf längerer Strecke.

Vereinigung sämtlicher Hypoglossusbündel schon innerhalb der Schädelhöhle und Durchtritt des so gebildeten Stammes durch eine einheitliche Öffnung der Dura, das findet sich als Regel bei Carnivoren, Phoca, Insectivoren und bei einigen Affen. Doch lässt sich auch in diesen Fällen am intracraniellen Verlauf der Wurzelbündel, die Sonderung derselben in mehrere (zwei oder drei) Gruppen meistens wohl erkennen.

Am meisten reduziert bezüglich seines Austrittes aus dem Cranium zeigt sich der Hypoglossus bei dem einzigen von mir

untersuchten Kloakentier, Echidna, wo er durch dieselbe Öffnung hindurchtritt wie der Accessorio-Vagus, ein Verhalten, das bekanntlich einigen Reptilien eigentümlich ist.

Vergleichen wir mit diesen Befunden am ventralen Hypoglossusstamm, das Verhalten der verschiedenen Säugetierordnungen hinsichtlich etwa vorhandener dorsaler Wurzeln, so zeigt sich die einigermassen überraschende Thatsache, dass die beiden Kategorieen von Erscheinungen nicht überall Hand in Hand gehen.

Der primitive Zustand würde sein: getrennter Austritt der selbständig gebliebenen ventralen Wurzelgruppen, und Vorhandensein der ihnen zugehörigen dorsalen, mit Ganglion versehenen Wurzeln.

Das Endresultat des gesamten Reduktionsprozesses würde sein: einheitlicher Austritt des schon innerhalb der Schädelhöhle verschmolzenen ventralen Stammes, und spurlose Abwesenheit aller dorsalen Wurzeln.

Und da zeigt sich nun, dass weder in diesen Extremen, noch in den zwischenliegenden Übergangsstufen der ventrale und der dorsale Umbildungsvorgang in allen untersuchten Formen gleichen Schritt hält. In einigen allerdings. So könnte man die Paarhufer an den Anfang der Reihe stellen, wo dorsal wie ventral primitive Anordnung sich erhalten hat; die Insectivoren dagegen an das Ende, wo ventral und dorsal weitgehende Reduktion herrscht. Aber im allgemeinen sind die Befunde mannigfach durch einander geworfen und bezeugen gerade durch die hochgradige Variabilität recht eindringlich den rudimentären Zustand der ganzen Anlage.

Wie steht es nun im einzelnen mit den dorsalen Wurzeln? (Zur Übersicht meiner Befunde diene die tabellarische Zusammenstellung auf Seite 332 und 333).

Zuvörderst ist hervorzuheben, dass von den drei ventralen Wurzelgruppen die vorderste oder craniale niemals, d. h.

bei keinem der untersuchten Säuger, eine zugehörige dorsale Wurzel besitzt.

Im Hinblick auf die vorliegenden entwickelungsgeschichtlichen Erfahrungen ist dies sehr wohl verständlich. Denn auch bei Embryonen ist in diesem Metamer bis jetzt von keinem Beobachter eine dorsale Wurzel gesehen worden (vergl. oben S. 260), sodass fast wahrscheinlich an dem vordersten occipitalen Spinalnerven die dorsale Wurzel auch ontogenetisch nicht mehr zur Anlage gelangt oder wenigstens in sehr frühem Stadium wieder spurlos schwindet.

In den beiden folgenden Segmenten, dem mittleren oder präcaudalen sowohl, wie dem hinteren oder caudalen, sind die dorsalen Wurzeln ontogenetisch in weitem Umfange nachgewiesen von Froriep (82, 86), Chiarugi (89, 90) P. Martin (90) u. a., und diese beiden Wurzeln haben sich nun auch in erwachsenen Säugern gewisser Ordnungen vorgefunden.

Die mittlere oder präcaudale allerdings nur als seltene Ausnahme. Dieselbe zeigt sich schon im frühen embryonalen Leben sehr rudimentär und auch ontogenetisch konnte nur ein unbedeutender Ganglienrest von derselben nachgewiesen werden. Bei erwachsenen Individuen und bei älteren Föten ist in der Regel auch dieser verschwunden. Nur in sehr seltenen Fällen persistiert diese mittlere dorsale Wurzel und wurde von Vulpian beim Hund, von mir zweimal beim Schwein und einmal beim Hunde beobachtet. In diesen Fällen war dieselbe verhältnismässig gut entwickelt, das Ganglion war fast so kräftig wie das caudale Hypoglossusganglion, es stand durch zarte Nervenfäden mit der Medulla oblongata, durch einen dickeren mit der mittleren Abteilung der vorderen Wurzel in Verbindung (vgl. Fig. 4).

Konstant dagegen findet sich bei gewissen Säugern diejenige dorsale Hypoglossuswurzel erhalten, welche dem hinteren oder

		Untersuchtes Material			
		adult.	neonat.	foetal.	Zahl der Fälle
Artiodactyla	Sus domest.	3	—	1	8
	Bos taurus	1	2	3	12
	Ovis aries	6	—	2	16
	Cervus capreol.	2	—	—	4
	Cerv. elaphus	1	—	—	2
	Capra hircus	6	—	1	14
	Antilope cervicapra	1	—	—	2
	Tragulus memin.	1	—	—	2
Carnivora	Canis famil.	10	—	—	20
	Can. vulpes	3	—	—	6
	Ursus tibetanus	1	—	—	2
	Mustela martes	1	—	—	2
	Putorius vulg.	3	—	—	6
	Lutra vulg.	1	—	—	2
	Viverra civetta	1	—	—	2
	Felis domest.	3	2	—	10
	Fel. bengalensis	1	—	—	2
	Fel. serval	1	—	—	2
	Fel. concolor	1	—	—	2
	Fel. leo	—	2	—	4
Perissodactyla	Equus caballus	4	1	—	10
	Equus asinus	1	—	—	2
Cetacea	Delphinus delphis	1	—	—	2
	Phocaena comm.	—	1	—	2
Pinnipedia	Phoca vitulina	2	—	—	4
Edentata	Dasypus novemc.	1	—	1	4
Prosimiae	Lemur rubriventer	1	—	—	2
	Lem. varius	1	—	—	2
	Lem. mongoz	1	—	—	2
	Lem. catta	1	—	—	2
	Lem. coronatus	1	—	—	2
	Nycticebus tardigr.	1	—	—	2
	Tarsius spectrum	1	—	—	2
Rodentia	Cavia cobaya	4	—	—	8
	Lepus cuniculus	8	—	—	16
	Sciurus vulgaris	4	—	—	8
	Mus rattus	4	—	—	8
	Mus musculus	11	—	—	22
Insectivora	Erinaceus europ.	4	—	—	8
	Talpa europaea	11	—	1	24
	Galeopithecus volans	1	—	—	2
Chiroptera	Vespertilio murinus	5	—	—	10
Anthropoidae	Troglodytes niger	1	—	—	2
	Pithecus satyrus	1	—	—	2
Homo sapiens		16	—	—	32
Cynomorphae	Cynoceph. mormon	1	—	—	2
	Cynoceph. babuin	2	—	—	4
	Mac. cynomolgus	3	—	—	6
	Cynoceph. porcarius	1	—	—	2
	Cercopith. fuligin.	1	—	—	2
	Cynoceph. collaris	1	—	—	2
	Cynoceph. hamadryas	1	—	—	2
	Macacus sinicus	2	—	—	4
	Mac. maurus	1	—	—	2
	Mac. erythraeus	3	—	—	6
Marsupialia	Didelphys aurita	—	—	3	6
	Phalangista vulp.	1	—	—	2
	Hypsiprymnus	2	—	—	4
Monotremata	Echidna setosa	1	—	—	2

Rad. dors. cerv. 1				Zahl der Fälle, in denen vorhanden			
Ggl. intra duram	schwach	Ggl. extra duram	stark	Rad. dors. cerv. 1	Rad. dors. XII	Gangl. rad. caud. XII	Gangl. rad. praecaud. XII
—	—	8	8	8	8	8	2
—	—	12	12	12	12	12	—
—	—	16	16	16	16	16	—
—	—	4	4	4	4	4	—
—	—	2	2	2	2	2	—
—	—	14	14	14	2	2	—
—	—	2	2	2	—	—	—
—	—	2	2	2	—	—	—
3	3	17	17	20	18	18	1
—	—	6	6	6	6	6	—
—	—	2	2	2	2	2	—
—	—	2	2	2	2	2	—
6	—	—	6	6	6	6	—
2	—	—	2	2	2	2	—
—	—	2	2	2	2	2	—
—	—	10	10	10	9	9	—
—	—	2	2	2	2	2	—
—	—	2	2	2	2	2	—
—	—	2	2	2	2	2	—
—	—	4	4	4	4	4	—
—	—	10	10	10	1	1	—
—	—	2	2	2	1	1	—
—	—	2	2	2	1(?)	—	—
				?	—	—	—
1	—	3	4	4	—	—	—
4	—	—	4	4	—	—	—
—	1	1	—	1	—	—	—
—	2	2	—	2	—	—	—
—	2	2	—	2	—	—	—
—	2	2	—	2	—	—	—
—	2	2	—	2	—	—	—
—	2	2	—	2	—	—	—
—	2	2	—	2	—	—	—
8	—	—	8	8	2	2	—
—	—	16	16	16	—	—	—
5	5	—	—	5	—	—	—
5	5	—	—	5	—	—	—
7	7	—	—	7	—	—	—
8	8	—	—	8	—	—	—
5	5	—	—	5	—	—	—
2	2	—	—	2	—	—	—
2	2	—	—	2	—	—	—
—	—	2	2	2	—	—	—
1	1	—	—	1	—	—	—
1	28	28	1	29	—	—	—
2	2	—	—	2	—	—	—
2	2	—	—	2	—	—	—
2	2	—	—	2	—	—	—
1	1	—	—	1	—	—	—
1	1	—	—	1	—	—	—
—	—	—	—	—	—	—	—
—	—	—	—	—	—	—	—
—	—	—	—	—	—	—	—
—	—	—	—	—	—	—	—
—	—	—	—	—	—	—	—
6	6	—	—	6	—	—	—
1	1	—	—	1	—	—	—
—	—	—	—	—	—	—	—
—	—	—	—	—	—	—	—

caudalen occipitalen Spinalnerven angehört, mit dem Ggl. hypoglossi (Froriep) im engeren Sinn. Es sind dies: das Schwein, die Mehrzahl der Wiederkäuer, sämtliche Carnivoren; bei den Einhufern fand sie sich in einzelnen Fällen; den Nagern fehlt sie im allgemeinen, begegnete mir nur ganz ausnahmsweise bei einem Meerschweinchen.

Diese caudale dorsale Wurzel ist gegenüber den hinteren Wurzeln des ersten und zweiten Cervicalnerven immer nur schwach entwickelt; am besten entwickelt findet man sie bei Schwein, Rind, Reh, Hund, Bär, Zibethkatze. Bemerkenswert ist, dass nahe verwandte Arten sich verschieden verhalten: während beim Rind eine kräftig entwickelte dorsale Wurzel vorhanden ist, ist eine solche beim Schaf schon weniger gut ausgebildet und bei der Ziege fehlt sie im erwachsenen Zustande ganz, während sie bei Ziegenembryonen von 5 bis 6 cm Körperlänge noch nachweisbar ist.

Die dorsale Hypoglossuswurzel entspringt gewöhnlich etwas oberhalb der dorsalen Wurzel des ersten Cervicalnerven und in derselben Fluchtlinie wie diese, seltener mehr ventralwärts, wie z. B. bisweilen beim Hunde. Sie besteht aus 1—3 Nervenfädchen, die in ein Ganglion eintreten. Die Grösse dieses Ganglion ist verschieden nach Art und Alter des Tieres. Die Gestalt des Ganglion ist entweder kugelig oder spindelförmig oder linsenförmig abgeplattet, oder walzenförmig; in einzelnen Fällen zeigt es Einschnürungen. Die Lage des Ganglion variiert bedeutend; beim Kalb, Reh, Schwein liegt es konstant dorsal-lateral vom Accessoriusstamme und ruht entweder ganz oder teilweise auf diesem; bei den anderen Tieren liegt es gewöhnlich seitlich oder ventralwärts vom Accessorius, bald näher, bald weiter entfernt von diesem. Dass die Lage des Ganglion selbst individuell verschieden sein kann, dafür giebt ein Beispiel der von mir beschriebene Bär, bei dem es auf der einen Seite dorsalwärts, auf der andern ventralwärts vom Accessorius gelegen ist.

Das Ganglion setzt sich in der Regel in einen einzigen, seltener in zwei Fädchen fort, welche sich den caudalwärts letzten Bündeln der ventralen Wurzel des Hypoglossus beigesellen.

Die dorsale Wurzel zieht im allgemeinen lateral am Stamm des Accessorius vorüber; es kommt jedoch nicht so gar selten vor, dass sie zwischen ihm und der Medulla oblongata durchtritt.

Beim Kalb, Reh und Schwein geht der von dem Ganglion zur ventralen Wurzel verlaufende Nervenfaden durch einen Schlitz der obersten Zacke des Ligamentum denticulatum; bei den anderen untersuchten Formen verläuft derselbe cranialwärts vor dieser Zacke vorbei.

Da wo die dorsale Wurzel oder ihr Ganglion dem Accessoriusstamm anliegt, findet man bei Schaf, Hund, Katze und andern häufig eine bindegewebige Adhärenz. Nicht selten stehen Ganglion oder dorsale Wurzelfäden durch feine Zweigchen in nervösem Zusammenhange mit dem Accessoriusstamm. Bisweilen kommt es vor, dass der von der Medulla oblongata kommende Nervenfaden, der die dorsale Wurzel vorstellt, sich in die Scheide eines Wurzelfadens des Accessorius einsenkt und da, wo dieser in den Stamm einmündet, oder erst weiter cranialwärts, nachdem er eine Strecke weit in der Scheide des Accessoriusstammes verlaufen ist, wieder abgeht. Auch frei von der Medulla oblongata zum Accessoriusstamm verlaufende Nervenfäden der dorsalen Wurzel ziehen oft eine Strecke weit in der Scheide jenes Nerven, um an einer anderen Stelle wieder abzugehen.

Dies Verhalten, das vorzugsweise beim Hund und seinen Verwandten anzutreffen ist, dürfte Remak zu der Annahme bestimmt haben, dass die dorsale Wurzel des Hypoglossus beim Hunde durch ein oder zwei mit Ganglion versehene, vom Accessorius zur ventralen Hypoglossuswurzel verlaufende Fädchen dargestellt werde. Wenn man sich der beim Menschen hinsichtlich des ersten Cervicalnerven vorkommenden Analogieen erinnert, so ist es sehr denkbar, dass auch die dorsale Hypoglossus-

wurzel scheinbar vom Accessorius abgehen kann. In diesen Fällen dürfte dann anzunehmen sein, dass die die Wurzel konstituierenden Elemente in der Scheide von Accessoriuswurzeln in äusserlich nicht unterscheidbarer Weise dem Accessoriusstamm zugeführt werden, oder (was mir jedoch weniger wahrscheinlich erscheint), dass das centrale Stück der dorsalen Wurzel geschwunden und bloss noch der mit Ganglion versehene Abschnitt zwischen Accessorius und ventraler Wurzel übrig geblieben wäre. In den allermeisten von mir untersuchten Fällen liess sich der centrale Abschnitt der betr. dorsalen Wurzeln auffinden.

In einigen Fällen kommen Anastomosen zwischen der dorsalen Hypoglossuswurzel und der dorsalen Wurzel des ersten Halsnerven vor. Den von Kazzander an einem Rindsfötus beobachteten Fall (s. oben S. 263) wird man wohl auch so beurteilen dürfen, dass eine selbständige dorsale Wurzel des Hypoglossus vorhanden war, deren Ganglion durch einen anastomotischen Faden mit der hinteren Wurzel des ersten Cervicalnerven in Verbindung stand.

Was das Wachstum des Ganglion hypoglossi anlangt, so ergiebt sich aus der Tabelle S. 323, dass dasselbe in einem frühen embryonalen Stadium in den Dimensionen nicht beträchtlich gegen das erste Halsganglion zurücksteht, während im postfötalen Zustand die Differenz eine bedeutende ist. Ein Vergleich meiner Messungen am erwachsenen Tier mit den Massen zugehöriger Embryonen zeigt, dass das Hypoglossusganglion gegen die folgenden Cervicalganglien im Wachstum zurückbleibt.

Bei den genannten Säugetierordnungen, d. h. bei den Paarhufern, Carnivoren und Einhufern, und ferner bei Delphinus, Phoca, Dasypus und von den Nagern Meerschweinchen und Kaninchen, pflegt die dorsale Wurzel des ersten Cervicalnerven kräftig entwickelt zu sein.

Das zugehörige erste Spinalganglion liegt bei kräftiger Entwickelung der betr. Wurzel in der Regel ausserhalb des Dural-

sackes, in bekannter Weise in die Duralscheide des Nerven eingeschlossen. Bei schwacher Entwickelung oder rudimentärem Verhalten einer dorsalen Spinalwurzel pflegt ihr Ganglion zum Teil oder völlig im Duralsack frei zu liegen; solche intra duram freiliegende Ganglien dürfen beinahe als Kennzeichen rudimentären Verhaltens einer dorsalen Wurzel betrachtet werden.

Dies trifft jedoch nicht ausnahmslos zu. Unter den angeführten Formen finden sich einige, bei denen trotz gut entwickelter Wurzel das Ganglion doch intra duram liegt, dies sind: Ausnahmefälle beim Hund und bei Phoca, und sämtliche Fälle bei Iltis, Fischotter, Gürteltier und Meerschweinchen.

Und umgekehrt kommt auch der Ausnahmezustand vor, dass bei sehr variabeler, schwacher bis rudimentärer, dorsaler Wurzel das Ganglion, so reduziert es auch sein mag, doch „extra duram" in der Nervenscheide liegt; so fand ich es bei sämtlichen von mir untersuchten Halbaffen.

Aber im allgemeinen gilt doch die angegebene Beziehung. Bei den Nagern (mit Ausnahme der erwähnten zwei Formen), bei den Insectivoren und Chiropteren finden sich schwach entwickelte dorsale Wurzeln des ersten Cervicalnerven mit rudimentärem, intra duram gelegenem ersten Ganglion. Weiter aber schliessen sich cynomorphe Affen, Beutler und Monotremen an, bei denen der rudimentäre Zustand der genannten Nervenwurzel so hochgradig geworden ist, dass eine solche in der Mehrzahl der Fälle ganz fehlt.

Zwischen Chiropteren und cynomorphen Affen steht in unserer Reihe eine Gruppe, deren Untersuchung ein sehr unsicheres Resultat gegeben hat, die Anthropoiden. Ich konnte nur zwei Arten in je einem Individuum untersuchen: während nun die dorsale Wurzel des ersten Cervicalnerven beim Chimpanse kräftig entwickelt ist mit normalem, extra duram gelegenem Spinalganglion, zeigt sie sich bei dem Orang linkerseits in hochgradiger Reduktion, rechterseits fehlt sie ganz.

Es darf nach allen Analogieen wohl als zweifellos angenommen werden, dass die dorsale Wurzel des ersten Halsnerven sich bei allen Säugetieren embryonal anlegt; bei den einen persistiert sie und entwickelt sich mehr oder weniger gleichlaufend mit dem allgemeinen Wachstum, bei anderen bleibt sie rudimentär, wieder bei anderen endlich geht sie durch Atrophie zu Grunde.

Bemerkenswert ist die Thatsache, dass überall, wo sich eine dorsale Hypoglossuswurzel erhalten hat, auch die dorsale Wurzel des ersten Cervicalnerven gut entwickelt ist; und dass andererseits überall, wo diese rudimentär war oder fehlte, von der Hypoglossuswurzel keine Spur zu finden war. Diese Thatsache liefert eine Bestätigung für die Annahme Frorieps (82, S. 293), dass der an den occipitalen Spinalnerven sich abspielende Reduktionsprozess, nachdem er den Hypoglossus hervorgebracht, nicht abgeschlossen ist, sondern von vorn nach hinten weiterschreitend, bei einer Anzahl von Säugern noch über das Gebiet des Hypoglossus hinaus auf dasjenige des ersten Cervicalnerven übergreift. Hier scheint der Prozess dann Halt zu machen; denn der zweite Cervicalnerv besitzt nach meinen Beobachtungen überall wohlentwickelte ventrale und dorsale Wurzeln.

Wie steht nun die Sache beim Menschen?

Was zunächst den ventralen Hypoglossusstamm und seinen Austritt aus dem Cranium betrifft, so erinnert an das primitive Verhalten, wie es oben von Ungulaten geschildert wurde, eine bisweilen den Anfang des Knochenkanals teilende Scheidewand. In der Mehrzahl der Fälle findet sich wenigstens eine durch harte Hirnhaut gebildete Brücke zwischen den beiden Abteilungen der Wurzelfäden. Seltener ist das Verhalten, dass die Hypoglossuswurzeln, nachdem sie sich in verschiedener Weise gruppiert haben, alle dicht zusammentreten und nebeneinander durch eine einzige Öffnung der Dura die Schädelhöhle verlassen.

Eine dorsale Hypoglossuswurzel konnte ich in keinem der 32 von mir untersuchten Präparate nachweisen. Die von mir beschriebenen Nervenfäden, die zwischen Hypoglossus und Accessorius bezw. Vagus eine Verbindung herstellen, sind als einfache Anastomosen zwischen genannten Nerven aufzufassen (vgl. oben Seite 272).

Dieselbe Deutung müssen bei genauerer Prüfung auch die meisten der in der Litteratur niedergelegten und oben S. 255 ff. bereits referierten Beobachtungen einer dorsalen Hypoglossuswurzel beim Menschen erfahren. Zunächst die Santorinischen „hinteren Wurzeln" sind nach dem eigenen Wortlaut der Beschreibung Fasern, die sich vom Vagus sondern und dem Hypoglossus anlegen.

Aber auch der von Mayer (32) abgebildete Faden, der vom Vagus bei dessen Eintritt ins Foramen jugulare zum Hypoglossus hinüberzieht und mit einem kleinen Ganglion versehen ist, verdient den Namen einer dorsalen Hypoglossuswurzel nicht. Sein Verlauf und die verhältnismässig periphere Lage würde dies ohne weiteres beweisen, wenn nicht das Vorhandensein des Ganglion die Beurteilung irreleitete. Solche Ganglien an Wurzelfäden des Vagus kommen indessen häufiger, auch bei Säugetieren, vor und sind als abgesprengte Teile des embryonalen Ursprungsganglion des Vagus aufzufassen. Ich habe ein solches vom Schwein oben S. 283 beschrieben; und dieser Fall ist deshalb besonders lehrreich, weil das betr. Gebilde sich hier neben den wohlentwickelten dorsalen Hypoglossuswurzeln mit ihrem Ganglion vorfand, mit letzterem unmittelbar vergleichbar und von ihm unterscheidbar.

Ob es sich in dem später von Mayer (36) mitgeteilten Fall, wo beiderseits am ventralen Hypoglossus ein „Knötchen" anzutreffen war, um ein wirkliches Ganglion, als Überrest einer dorsalen Wurzel, gehandelt habe, ist ebenfalls sehr fraglich. Denn an menschlichen Spinalnerven finden sich nicht selten

kleine graurötliche Knötchen, die ich anfangs für aberrierte Ganglien hielt, die aber, soweit ich sie einer genauen Untersuchung unterwarf, immer nur aus Bindegewebe und Blutgefässchen bestanden.

In dem Falle von Vulpian endlich (s. oben S. 257), muss es wegen der stattgehabten Zerreissungen dahingestellt bleiben, ob man es hier wirklich mit einer dorsalen Hypoglossuswurzel zu thun hat.

Dass thatsächlich eine solche beim Menschen vorkommen kann, das lehren die Beobachtungen von Chiarugi und Kazzander (s. oben S. 262). Die von diesen Forschern gegebene Beschreibung lässt keinen Zweifel darüber, dass ihnen an menschlichen Objekten dorsale Hypoglossuswurzeln mit Ganglion vorgelegen haben, welche in ihrem Entwickelungsgrad mässig gut ausgebildeten Fällen von Carnivoren gleichstanden.

Diese zwei Fälle sind aber auch die einzigen in der gesamten Litteratur, die einer kritischen Prüfung stand halten.

Die bisweilen beim Menschen vorkommenden, von Arnold und Hartmann erwähnten Verbindungsfäden zwischen dorsaler Wurzel des ersten Cervicalnerven und Hypoglossus, wie solche auch vereinzelt von mir bei Säugern (Delphin) aufgefunden wurden, sind als Anastomosen aufzufassen.

Die dorsale Wurzel des ersten Cervicalnerven zeigt beim Menschen ein sehr variabeles Verhalten. In manchen Fällen fehlt sie ganz oder wird, nach einigen Autoren, bisweilen vom Accessorius abgegeben. In den meisten Fällen ist eine schwache dorsale Wurzel vorhanden, die gewöhnlich lateral, seltener medial vom Accessorius hinzieht; mit diesem hängt sie häufig bindegewebig, bisweilen auch durch Nervensträngchen zusammen; das Spinalganglion liegt ausnahmsweise im Duralsack. Nach Mayer soll sie hier und da durch einen Zipfel des Ligamentum denticulatum gehen, wie es für die dorsale Hypoglossuswurzel bei einigen Paarhufern die Regel ist.

Überhaupt zeigt die dorsale Wurzel des ersten Halsnerven beim Menschen eine auffallende Ähnlichkeit mit dem Verhalten der dorsalen Hypoglossuswurzel innerhalb derjenigen Säugetierordnungen, bei denen dieselbe regelmässig vorkommt.

So stellt sich denn auch beim Menschen die dorsale Wurzel des ersten Cervicalnerven als ein rudimentäres Gebilde dar, wie es oben für eine Anzahl von Säugetierordnungen bereits festgestellt wurde. In jene Reihe eingeordnet würde der Mensch etwa zwischen Insectivoren und cynomorphe Affen zu stellen sein, in die Nachbarschaft der Anthropoiden.

Durch die ganze Reihe lässt sich der Reduktionsprozess der dorsalen Spinalnervenwurzeln auf allen seinen Stufen nachweisen.

Bei den Ungulaten und Carnivoren sehen wir die Gruppe der occipitalen Spinalnerven erst auf dem Wege sich umzugestalten zu dem rein ventralen Hypoglossus. Von den Halbaffen an, durch Nager, Insectivoren und Affen, schreitet der für die Occipitalregion hier bereits vollendete Reduktionsvorgang auf die Halsgegend weiter fort und auch der N. cervicalis primus wird zu einem rein ventralen Nerven.

Litteraturverzeichnis.

1750. Asch, G. Th., De primo pare nervorum medullae spinalis. Diss. inaug. Göttingen 1750, p. 40 f.

1775. Dominici Santorini, Anatomici Summi Septemdecim Tabulae. Parmae 1775, p. 28.

1786. Vicq d'Azyr, M., Traité d'Anatomie et de Physiologie. No. III. Planches Anatomiques avec des Explications très détaillées. Partie I. Paris 1786, p. 54.

1792. Hildebrandt, F., Lehrbuch der Anatomie des Menschen. 1792, IV. Bd., § 3103.

1817. Meckel, J. Fr., Handbuch der menschlichen Anatomie. III. Bd., Halle und Berlin 1817, p. 789.

32. Mayer, C., Anat.-Physiol. Untersuchungen über das Gehirn, das Rückenmark und die Nerven. Nova acta Physico-medica Nat. cur. Acad. Leop.-Carol. Bd. XVI., Bonn 1832, p. 743 ff.

36. — Briefliche Mitteilung in Frorieps Notizen. Bd. 47, 1836, p. 330.

37. Müller, Joh., Historisch-anatomische Bemerkungen. Müllers Archiv, Jahrg. 1837, p. 275 bezw. 278.

— Remak, R., Vermischte anatomische Beobachtungen. Frorieps Neue Notizen 1837, Bd. III, p. 151.

40. Volkmann, A. W., Über die motorischen Wirkungen der Kopf- und Halsnerven. Müllers Archiv Jahrg. 1840, p. 501.

44. Müller, Joh., Handbuch der Physiologie. 4. Aufl., Berlin 1844, Bd. I, p. 681.

51. Arnold, Fr., Handbuch der Anatomie des Menschen. Freiburg 1851, Bd. II, 2. Abt., p. 830.

52. Fischer, J. G., Die Gehirnnerven der Saurier. Hamburg 1852, p. 66.

56. Luschka, H., Die sensitiven Zweige des Zungenfleischnerven des Menschen. Müllers Archiv 1856, p. 62.

58. Schiff, J. M., Lehrbuch der Physiologie. I. Muskel- und Nervenphysiologie. Lahr 1858—59, p. 147.

60. Arnold, Fr., Icones nervorum capitis. Heidelberg 1860, p. 6.

62. Vulpian, A., Sur la racine postérieure ou ganglionnaire du nerf hypoglosse. Journal de la Physiologie, 1862, p. 7 ff.

65. Bischoff, E., Mikroskop. Analyse der Anastomosen der Kopfnerven. München 1865, p. 28.
68. Rüdinger, N., Die Anatomie der menschlichen Gehirnnerven. München 1868, p. 62 Anmerkung.
71. Gegenbaur, C., Über die Kopfnerven von Hexanchus und ihr Verhältnis zur Wirbeltheorie des Schädels. Jenaische Zeitschrift f. Med. u. Nat., Bd. VI, 1871.
— Henle, J., Handbuch der Nervenlehre des Menschen. Braunschweig 1871.
72. Gegenbaur, C., Untersuchungen zur vergl. Anatomie der Wirbeltiere. III. Das Kopfskelett der Selachier als Grundlage zur Beurteilung der Genese des Kopfskelettes der Wirbeltiere. Leipzig 1872.
73. Huxley, T. H., Handbuch der Anatomie der Wirbeltiere. Übersetzt von Ratzel. Breslau 1873, p. 65.
77. Cruveilhier, J., Traité d'Anatomie descriptive. Édit. V, Tome III, Paris 1877, p. 598.
78. Gegenbaur, C., Grundriss der vergl. Anatomie. Zweite Auflage, Leipzig 1878.
— Hilbert, R., Zur Kenntnis der Spinalnerven. Diss. inaug., Königsberg 1878, p. 12.
— Hyrtl, J., Lehrbuch der Anatomie des Menschen. 14. Aufl., Wien 1878, p. 910.
82. Froriep, A., Über ein Ganglion des Hypoglossus und Wirbelanlagen in der Occipitalregion. Archiv für Anatomie u. Entwickelungsgeschichte, Jahrg. 1882, p. 279 ff.
— Ganser, S., Vergleichend anatomische Studien über das Gehirn des Maulwurfs. Morphol. Jahrb. Bd. VII, 1882, p. 613.
84. Krause, W., Die Anatomie des Kaninchens. 2. Aufl., Leipzig 1884, p. 322.
— Meynert, Th., Psychiatrie. Erste Hälfte. Wien 1884, p. 27.
85. Froriep, A., Über Anlagen von Sinnesorganen am Facialis, Glossopharyngeus und Vagus, über die genetische Stellung des Vagus zum Hypoglossus und über die Herkunft der Zungenmuskulatur. Archiv für Anat. u. Entwickelungsgesch. 1885, p. 1.
— His, W., Anatomie menschlicher Embryonen. Heft III, Leipzig 1885, p. 89 (Abbild.).
86. Froriep, A., Zur Entwickelungsgeschichte der Wirbelsäule, insbesondere des Atlas und Epistropheus und der Occipitalregion. Archiv für Anat. u. Entwickelungsgesch. 1886, p. 69.
— Iversen, M., Bemerkungen über die dorsalen Wurzeln des Nervus hypoglossus. Berichte der Naturf. Gesellsch., Freiburg 1886, II. Bd., 1. Heft, p. 34.
— Wiedersheim, R., Lehrbuch der vergl. Anatomie der Wirbeltiere. 2. Aufl., Jena 1886, p. 347.
87. Froriep, A., Bemerkungen zur Frage nach der Wirbeltheorie des Kopfskelettes. Anatom. Anz. II, 1887, p. 815.
— Gegenbaur, C., Die Metamerie des Kopfes und die Wirbeltheorie des Kopfskeletts. Morph. Jahrb. Bd. XIII, p. 61 ff.

87. His, W., Die morphologische Betrachtung der Kopfnerven. Archiv für Anatomie u. Entwickelungsgesch. 1887, p. 379.
— Siemerling, E., Anatomische Untersuchungen über die menschlichen Rückenmarkswurzeln. Berlin 1887, p. 24.
88. Chiarugi, G., Sulla essistenza di una radice dorsale rudimentale con ganglio per il nervo ipoglosso nell' uomo. Boll. Acad. di Siena, T. VI, 1888, p. 57.
— His, W., Zur Geschichte des Gehirns. Leipzig 1888, p. 380.
89. Bemmelen, J. F. van, Über die Herkunft der Extremitäten- und Zungenmuskulatur bei Eidechsen. Anat. Anzeiger IV. 1889, p. 244.
— Chiarugi, G., a) Sullo sviluppo di alcuni nervi cerebrali e spinali. Anat. Anzeiger IV, 1889, p. 32.
— — b) Lo sviluppo dei nervi vago, accessorio, ipoglosso e primi cervicali nei sauropsidi e nei mammiferi. Atti soc. tosc. sci. nat. Pisa X, 1889, p. 149—245.
— Ostroumoff, A., Über die Froriepschen Ganglien bei Selachiern. Zool. Anz. XII, p. 363.
90. Chiarugi, G., Le développement des nerfs vague, accessoire, hypoglosse et premiers cervicaux. Archives Ital. Biol. XIII, 1890, p. 309 bis 341, 423—443.
— Martin, P., Die erste Entwickelung der Kopfnerven bei der Katze. Österreich. Monatsschr. für Tierheilkunde, Wien, XV., Jahrg. 1890, p. 337 und 385.
91. Kazzander, G., a) Sulla radice dorsale del nervo ipoglosso nell' uomo e nei mammiferi domestici. Anat. Anzeiger VI, Jahrg. 1891, p. 444;
— — b) Über den Nervus accessorius Willisii und seine Beziehungen zu den oberen Cervicalnerven beim Menschen und einigen Haussäugetieren. Archiv für Anat. u. Entwickelungsgesch. Jahrg. 1891, p. 221 ff.
92. Chiarugi, G., Ulteriori osservazioni sullo sviluppo del 11° e del 12° paio dei nervi cranici nei Mammiferi. Monitore Zoolog. Italiano. Anno 3, 1892, p. 57.

Erklärung der Abbildungen

auf Tafel XI—XIV.

Sämtliche Abbildungen, mit Ausnahme der Fig. 15, stellen Dorsalansichten der Medulla oblongata dar.

Die Figuren, bei welchen nichts anderes angegeben ist, sind in natürlicher Grösse ausgeführt; Figg. 9, 11, 13, 14 in doppelter Grösse, Fig. 15 dreifach vergrössert, Fig. 12 auf $^2/_3$ verkleinert.

Die Bezeichnungen sind als Abkürzungen eingetragen und daher ohne Erläuterung verständlich.

Der VII. bis XII. Hirnnerv sind durch die entsprechenden römischen, die Cervicalnerven durch arabische Ziffern bezeichnet.

Ausserdem finden sich abgekürzt in den Figuren folgende Namen: **Anastomose** zwischen XII. und XI. Hirnnerv. — **Arteria vertebralis.** — **Ligamentum denticulatum.** — **Ganglion XII.** — **Ganglion cervicale 1.**

Die abgebildeten Präparate sind den folgenden Arten entnommen:

Fig. 1—3. Homo sapiens.

Bei Fig. 2 tritt der Hypoglossus in zwei Portionen durch die Dura.

Bei Fig. 3 Anastomosen zwischen Hypoglossus und Accessorius.

Fig. 4. Sus domestica, Schwein. Zwei dorsale Hypoglossuswurzeln beiderseits.

Fig. 5. Bos taurus, Kalb.

„ 6. Ovis aries, Schaf.

„ 7. Cervus capreolus, Reh.

„ 8. Canis familiaris, Haushund.

„ 9. Putorius vulgaris, Iltis. Einmalige Vergrösserung.

„ 10. Viverra civetta, afrikanische Zibethkatze.

„ 11. Felis domestica, Katze. Einmalige Vergrösserung.

„ 12. Equus caballus, Pferd. $^2/_3$ natürlicher Grösse.

„ 13. Lepus cuniculus, Kaninchen. Einmalige Vergrösserung. Isolation mittels Salpetersäure.

Fig. 14. Erinaceus europaeus, Igel. Einmalige Vergrösserung.

„ 15. Talpa europaea, Maulwurf. Ventralansicht, dreifache Vergr.

„ 16. Pithecus satyrus, Orang-Utan.

„ 17. Macacus erythraeus, Hundsaffe.

Typus des Verhaltens bei cynomorphen Affen.

„ 18. Phalangista vulpina, Fuchsbeutler.

Aus dem pathologischen Institut zu Marburg.

ÜBER DIE ENTWICKELUNG UND DEN BAU DER NORMALEN LYMPHDRÜSEN UND DIE ENTSTEHUNG DER ROTEN UND WEISSEN BLUTKÖRPERCHEN.

VON

DR. **FR. SAXER.**

Hierzu Tafel XV—XXII.

Erster Abschnitt.

Entwickelung und Bau der Lymphdrüsen und Entstehung der körperlichen Elemente des Blutes im embryonalen Bindegewebe und im Herzen.

Hierzu Tafel XV—XVIII.

Mit der Untersuchung der Veränderungen der mesenterialen Lymphdrüsen beim Typhus abdominalis beschäftigt, erkannte ich sehr bald, dass in den vorliegenden Arbeiten über die normale Struktur der Lymphdrüsen, so zahlreich sie sind und so berufene Forscher sich damit beschäftigt haben, die mannigfachsten Widersprüche über die Natur und den gegenseitigen Zusammenhang der in Betracht kommenden zelligen Elemente enthalten sind. Es erscheint unmöglich, feinere histologische Details der pathologischen Veränderungen zu beurteilen, ohne sich über die normalen Verhältnisse durch eigene Studien Klarheit verschafft zu haben.

Zum Beweis, dass hier wirklich eine und zwar recht bedeutende Schwierigkeit besteht, darf ich mich wohl auf die Ausführungen Baumgartens[1]) über die histologischen Erscheinungen am Follikelapparat des Darms beim Unterleibstyphus beziehen; die Art und die Ursache der Meinungsdifferenzen der Autoren noch einmal kurz darzustellen, scheint mir unumgänglich.

[1]) Patholog. Mykologie Bd. II, S. 251 ff.

Während die bedeutenden Hindernisse, mit denen die Histologen früherer Jahrzehnte zu kämpfen hatten, um überhaupt die gröberen Verhältnisse der Wege der Lymphe zu der eigentlichen Drüsensubstanz, zur Pulpa der Lymphknoten festzustellen, durch jahrelange Arbeit der hervorragendsten Anatomen und Physiologen — ich nenne nur Kölliker[1]), His[2]) und Frey[3]) von den ersteren, Donders[4]) und Brücke[5]) von den letzteren — endgültig und seit langer Zeit überwunden sind, hat die sich anschliessende weitere Erforschung zahlreiche neue Probleme geschaffen. Dieselben knüpfen sich hauptsächlich an zwei sehr berühmt gewordene Entdeckungen: Einmal an die des Vorhandenseins einer zelligen Auskleidung, eines „einschichtigen Pflasterepithels" der Lymphbahnen durch v. Recklinghausen[6]), und weiterhin an die der „Keimcentren" der Lymphdrüsen und analoger Gebilde an andern Stätten von Anhäufungen „adenoiden Gewebes" durch Flemming[7]).

---

1) Kölliker, Handbuch der Gewebelehre.

Ders., Über den feineren Bau und die Funktion der Lymphdrüsen. Verhandlungen der physikal.-mediz. Gesellschaft zu Würzburg, Bd. IV.

2) W. His, Beiträge zur Kenntnis der zum Lymphsystem gehörigen Drüsen. Zeitschr. f. wissenschaftl. Zoologie, Bd. X u. XI.

Ders., Untersuchungen über den Bau der Peyerschen Drüsen und der Darmschleimhaut. Ebenda, Bd. XI.

Ders., Über das Epithel der Lymphgefässwurzeln und die v. Recklinghausenschen Saftkanälchen. Ebenda, Bd. XIII.

3) H. Frey, Untersuchungen über die Lymphdrüsen des Menschen und der Säugetiere. Leipzig 1861.

Ders., Über die Chylusgefässe der Dünndarmschleimhaut. Zeitschrift für wissenschaftl. Zoologie, Bd. XIII.

Ders., Über die Lymphbahnen der Peyerschen Drüsen. Ebenda.

4) Donders, Physiologie des Menschen, übersetzt von Theile.

5) Brücke, Über den Bau und die Bedeutung der Peyerschen Drüsen. Denkschriften der Wiener Akademie, Bd. II, 1853.

Ders., Über die Chylusgefässe und die Resorption des Chylus. Denkschriften der Wiener Akademie, Math. naturw. Kl., Bd. VI, 1854.

6) Die Lymphgefässe und ihre Beziehung zum Bindegewebe. Berlin 1862.

7) Flemming, Bockendahl, Drews, Möbius, Paulsen, Schedel, Studien über Regeneration der Gewebe. Arch. f. mikr. Anatomie. Bd. 24.

Die Angaben von Recklinghausens über die Auskleidung des Lymphgefässsystems mit einer Schicht platter, zelliger Elemente fand alsbald durch die allgemeine Einführung der Silbernitratmethode überall Bestätigung und wurde bis in die feinsten wahrnehmbaren Lymphwurzeln mit Sicherheit verfolgt. Schwierigkeiten machten dagegen von Anfang an die intraglandulären Lymphbahnen.

His[1]) überzeugte sich nach mehrfach misslungenen Präparationen von der „unzweifelhaften Anwesenheit des Epithels nicht nur in den zuführenden Gefässen der Hülle, sondern auch in den Sinus der Rindensubstanz. Dasselbe bekleidet sowohl die Trabekel als die Drüsensubstanz (die „Kortikalampullen")." Von einem Epithel im Bereich der Marksubstanz konnte er keine überzeugenden Bilder erhalten, glaubt aber ein solches annehmen zu dürfen.

Von Recklinghausen selbst giebt im Strickerschen Handbuch[2]) eine ähnliche Schilderung. Er weist mit der Silbermethode den direkten Übergang der Epithelbekleidung von den Vasa inferentia auf die Wandungen der Sinus und die Trabekeln der ganzen Drüse nach. Auf den Follikularsträngen konnte auch er eine Epithelschicht nicht auffinden. Schliesslich schieben sich auch Epithelzellen von den Trabekeln auf die dickeren Fasern des Retikulum hinüber.

In ein neues Stadium trat die Lehre von der epithelialen resp. endothelialen Auskleidung der Lymphbahnen durch die (schon früher angedeutete) von Bizzozero[3]) und namentlich Ranvier[4]) vertretene Anschauung, dass das Retikulum sowohl der Lymphwege wie der Drüsensubstanz, welches man bisher

[1]) Über das Epithel der Lymphgefässwurzeln etc. Zeitschr. f. w. Zool. Bd. XIII.

[2]) „Lymphgefässsystem".

[3]) Moleschotts Untersuchungen zur Naturlehre. Bd. XI.

[4]) Technisches Lehrbuch der Histologie. Deutsch von Nicati und von Wyss. 1888.

ziemlich allgemein als ein Netzwerk von Zellen mit anastomosierenden Ausläufern aufgefasst hatte, selbst aus kernlosen Fasern bestände, dem die zelligen Elemente nur eng aufgelagert seien.

Schon Ranvier bezeichnet diese Zellen verschiedentlich als „Endothel" des Retikulum; besonders betont ist diese Bezeichnung in neuerer Zeit von Ribbert[1]) (der allerdings ausserdem, wie gleich auszuführen ist, noch eigentliche Retikulumzellen annimmt). Ein besonderes Interesse gewinnt die Auffassung dieses Autors dadurch, dass er jene Zellen als die Mutterzellen der physiologisch in den Lymphdrüsen immer wieder produzierten Lymphzellen nachzuweisen versucht.

In diesem Punkte berührt sich nun die Frage nach der endothelialen Aus- resp. Bekleidung des Retikulums (resp. nach dem Verhalten der fixen Zelle zum Retikulum überhaupt) mit der nach der Bedeutung der durch die Flemmingsche Entdeckung bekannt gewordenen Proliferation zelliger Elemente in den sogen. „Keimcentren".

Flemming[2]) selbst fasste bekanntlich schon bei der ersten Bekanntgabe der Auffindung massenhafter Mitosen in den von His vor langer Zeit als „Vakuolen" beschriebenen Teilen der Follikel die sich teilenden Zellen als frei in den Maschen des Retikulum gelegene auf[3]), „deren Töchter allmählich in die Lymphbahnen herausrücken".

Er fügt allerdings hinzu (l. c. S. 72): „Die Bezeichnung der Teilungen, um die es sich handelt, als Leukocytenteilungen geschieht zwar mit dem Vorbehalt, der auf Seite 65 gemacht wurde: es ist nicht zu leugnen, dass es sich um Teilung fixer Retikulumzellen handeln könnte, deren Abkömmlinge erst mit der Teilung

1) Ribbert, Über Regeneration und Entzündung der Lymphdrüsen. Zieglers Beitr., Bd. VI. — Ribbert giebt bei der Diskussion des Verhaltens der fixen zu den freien Drüsenelementen ausführliche Litteraturangaben, auf die ich mir erlaube, zu verweisen.

2) l. c.

3) Arch. f. m. Anat. XXIV, S. 57.

frei werden". „Ich finde dies aber nicht sehr wahrscheinlich" etc.

In einen gewissen Gegensatz hierzu treten Baumgarten[1]) und Ribbert[2]).

Baumgarten schreibt: „Man findet stets eine nicht geringe Zahl von mitotischen Teilungen, welche nach Lage und Form des zugehörigen Zellkörpers, nach Grösse und Tinktionsverhalten der Kernfiguren unbedingt als Teilungen von Retikularzellen ungesprochen werden müssen; niemals ist es mir dagegen gelungen, an typischen Lymphkörperchen, d. h. also an frei in den Maschen gelegenen kleinen dunkelbraun (resp. -roth, -blau) tingierten, runden, fast nackten Kernen eine unzweifelhafte Mitose zu beobachten. Allerdings trifft man im Parenchym normaler Lymphdrüsen ausser den Teilungen der fixen Retikulumzellen noch ziemlich reichlich solche an offenbar freien, rundlichen zelligen Elementen, welche aber, wenn auch etwas kleiner als die Zellkörper des Retikulum und der Kapillarwandungen doch erheblich grösser, sowohl was den Kern als den Protoplasmahof anlangt, als die gewöhnlichen Lymphkörperchen sind und sich auch durch die geringere Tinktionsfähigkeit der Kerne auffallend von letzteren unterscheiden." „Da in den Flemmingschen Keimcentren die Retikulumzellen die reichlichsten Mitosen zeigen, so werden wir wohl kaum fehl gehen, wenn wir die soeben näher charakterisierten Elemente, die den Retikulumzellen morphologisch und bezüglich der Farbenreaktion der Kerne sehr nahe stehen, als direkte Abkömmlinge, als die vom Retikulum nach vollzogener Teilung abgelösten Tochterzellen der proliferierenden Retikulumzellen betrachten." Dass sich durch fortgesetzte Teilung dieser Zellen typische Lymphkörperchen entwickeln, hält Baumgarten für wahrscheinlich, aber nicht bewiesen.

[1]) Baumgarten, Experimentelle u. pathologisch-anatomische Untersuchungen über Tuberkulose. Zeitschr. f. klinische Medizin, Bd. 9, S. 245 ff.: „Die Histogenese des Lymphdrüsentuberkels".

[2]) Zieglers Beiträge VI.

Besonders möchte ich aus der Baumgartenschen Arbeit noch die Anmerkung auf S. 251 hervorheben: „Bekanntlich ist es auch bei den normalen Retikulumzellen noch Streitfrage, ob dieselben den Retikulumbälkchen bloss innig an- und aufliegen (gleich den fixen Zellen des gewöhnlichen fibrillären Bindegewebes) oder ob ihre Substanz sich direkt in die Fasern des Retikulum fortsetzt. Nach meinem Dafürhalten ist — wenigstens für die erwachsene Lymphdrüse — die erste Anschauung die richtigere, gerade auch das oben geschilderte Vorkommen einer Abrundung der Zellkörper des Retikulum und einer Ablösung derselben von den Faserbälkchen bei den physiologischen und pathologischen Wachstums- und Proliferationsvorgängen der retikulären Zellgebilde scheint mir beweisend für das blosse Kontiguitätsverhältnis der letzteren zu der retikulierten Grundsubstanz zu sein."

Der Anschauung Ribberts ist schon oben kurz Erwähnung geschehen: Er unterscheidet eigentliche Retikulumzellen, d. h. also das Retikulum zusammensetzende Zellen — und diesem angelagerte — Endothelien. Letztere sind es, „durch deren Proliferation neue frei werdende Zellen entstehen, die zunächst auch noch auf gleiche Weise teilbar sind, von denen dann aber viele durch Abnahme des Protoplasma, Verkleinerung und Verdichtung der Kerne in Lymphzellen sich umwandeln[1]). Flemming äussert sich über die vorstehenden Angaben beider Autoren im Band 37 des Archivs für mikroskopische Anatomie[2]).

Es wird zugegeben, dass die Teilungen fixer Zellen auch häufiger in den Keimcentren sind und dass in den „typischen Lymphzellen" nach Baumgartens Definition Mitosen nicht zu finden sind, wenngleich anzunehmen ist, dass diese grösser werden, andere Kernformen annehmen und sich dann wieder

1) l. c. S. 192.

2) S. dort: Über Teilungen und Kernformen bei Leukocyten und über deren Attraktionssphären.

Fig. 9.

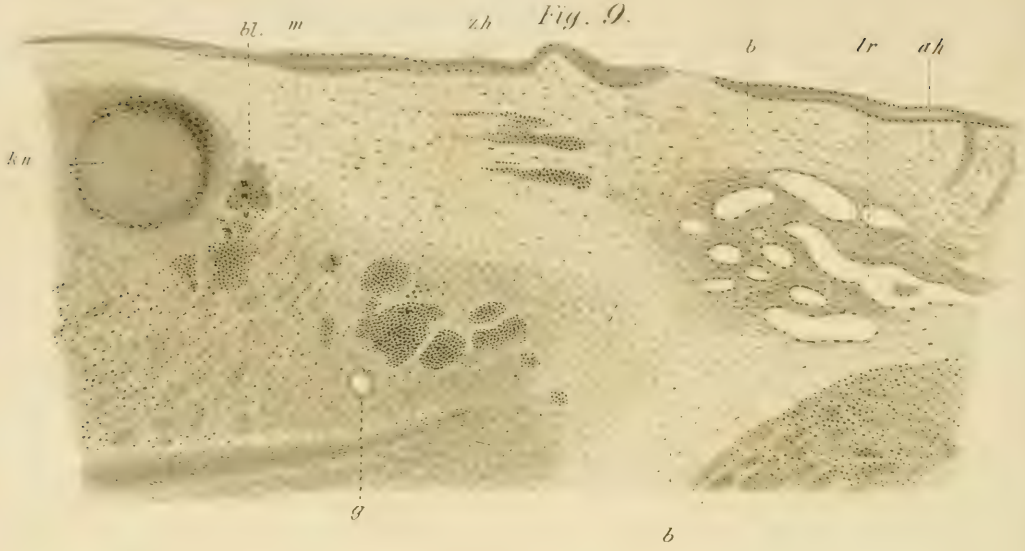

Fig. 13.



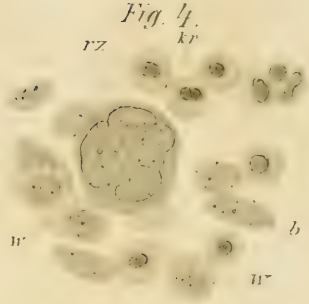



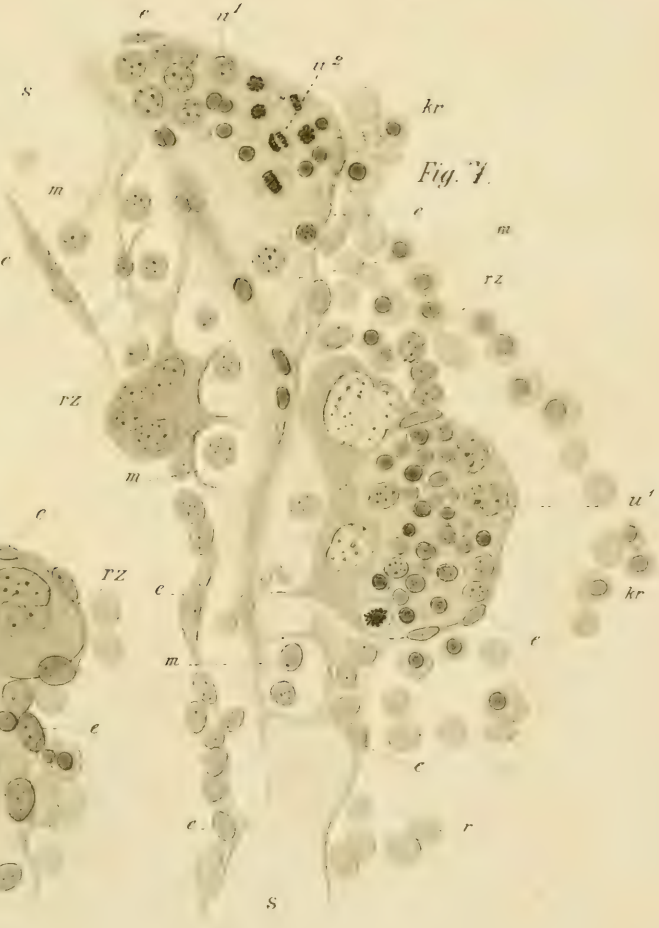

Verlag v. J.F. Bergmann, Wiesbaden.

teilen können. Es wird auch die „Möglichkeit, dass alle Zellen, welche aus den Lymphdrüsen und sonstigen lymphatischen Organen in die Lymphe treten, in diesen Organen in letzter Instanz von den fixen Zellen produziert seien", nicht in Abrede gestellt, aber der Beweis dafür nicht für erbracht gehalten, ebenso wenig wie die bisher vertretene Anschauung Flemmings als widerlegt zu betrachten ist.

Gegenüber der Anschauung, dass die Grösse der Zellen und das Verhältnis des Kerns beweisend für die Natur der sich teilenden Zellen als „fixer Elemente" seien, bemerkt Flemming: „Ich muss daran festhalten, dass Leukocytenkerne je nach dem Zustande der Zellen sehr variable Gebilde sind und dass sie, wenn jene sich durch Wachstum vergrössern, dies ebenfalls thun und dadurch einen lockereren Bau erhalten können".

Einen weitern positiven Einspruch gegen die Anschauungen Baumgartens und Ribberts erhebt Flemming auf S. 274, wo er erklärt, selbst für den Fall des erbrachten Beweises, dass in den lymphatischen Drüsen die fixen Zellen einen ständigen Mutterboden für die Lymphzellen abgeben, immer noch annehmen zu müssen, „dass ihre frei gewordenen Töchter auf ihrem ferneren Lebenswege die Fähigkeit zur Vermehrung auf gleiche Art (d. i. durch mitotische Teilung) behalten und ausgedehnten Gebrauch davon machen können[1])".

Nun hat sich aber bekanntlich die Diskussion in betreff

1) Anm. Das von M. B. Schmidt („Über Blutzellenneubildung in Leber und Milz unter normalen und pathologischen Verhältnissen", Zieglers Beitr. Bd. XI) bei der Besprechung der Flemming-Ribbert-Baumgartenschen Diskussion angezogene Zugeständnis Flemmings scheint mir nicht ganz im Sinne des Autors interpretiert zu sein. Wenn Flemming die Möglichkeit zugiebt, „dass es unter den kriechenden farblosen Zellen wirkliche, d. h. schon vom frühen Embryonalleben her durch Teilung im freien Zustande fortgepflanzte, und extraordinäre, d. h. mobil gewordene und in das Blut verschleppte Produkte fixer Gewebszellen, aber beide nicht von einander zu scheiden, giebt", so liegt doch im Zusammenhang und in der Fassung deutlich ausgesprochen, dass er selbst an die Möglichkeit nicht recht glaubt.

der zelligen Elemente der Lymphdrüsen, in specie der Keimcentren, nicht nur auf die Frage beschränkt: was für Zellen teilen sich?, sondern man hat, wie das ja aus der bisherigen Darstellung auch schon hervorgeht, die weiteren aufgeworfen: welches sind die morphologischen Produkte dieser Teilungen und welches ist ihre physiologische Bedeutung?

Flemming selbst, dem sich wohl die meisten Autoren angeschlossen haben, sieht in den Keimcentren die Stätte der physiologischen Neubildung der im Kreislauf oder auf der Wanderung zu Grunde gehenden Leukocyten. Löwit hat in einer ganzen Reihe von Arbeiten den Nachweis zu führen gesucht, dass nur die Mutterzellen der roten Blutkörperchen, die „Erythroblasten" typische Mitosen zeigen, während den ebenfalls in den Keimcentren reichlich vorhandenen „Leukoblasten" die Divisio per granula, eine einfachere Form der indirekten Teilung als physiologischer Modus der Vermehrung zukomme.

Kurz erwähnen möchte ich die neuerdings von Czermack[1]) geäusserte und von beiden ganz abweichende Ansicht, dass die Teilungen der betr. Zellen Flemmings tingible Körper lieferten, aus denen dann die Bizzozeroschen Blutplättchen entstehen sollen, welche wiederum als Material für den Aufbau neuer roter Blutkörperchen verwendet würden.

Doch auch damit sind die in Betracht kommenden Streitfragen, die ich z. T. nur andeuten kann, noch lange nicht erschöpft. So wäre noch zu entscheiden — selbst angenommen, dass die Endprodukte dieser Teilungen stets Leukocyten seien — ob nicht verschiedene Formen der Leukocyten hieraus hervorgehen können (rundkernige, polymorphkernige, Leukocyten mit chemisch differenten Protoplasmagranulierungen, Riesenzellen u. s. w.), schliesslich noch, ob die Karyokinese der einzige phy-

[1]) N. Czermack, Einige Ergebnisse über die Entwickelung, Zusammensetzung und Funktion der Lymphknötchen der Darmwand. Arch. f. mikr. Anat. Bd. 42.

siologische Teilungsmodus der Leukocyten sei, oder ob noch andere: die amitotische, die Divisio per granula Löwits, sowie namentlich auch die verschiedenen Formen der Fragmentierung und Segmentierung Arnolds in Betracht kommen.

Die Angaben aus der gewaltigen, diese Fragen berührenden Litteratur, soweit sie für unsern Zweck in Betracht kommt, muss ich mir vorbehalten, später zu machen, gewissermassen zur Übersicht möchte ich hier die neuesten Ausführungen Gullands[1]), der wohl am radikalsten, wenn ich mich so ausdrücken darf, die einzelnen strittigen Punkte erledigt, resumieren.

Die Leukocyten (d. h. die farblosen Zellen des Blutes, die Lymphkörperchen, die freien Zellen des adenoiden Gewebes, die Wanderzellen des Bindegewebes und die Markzellen, sowie die an die Oberfläche der Schleimhäute ausgewanderten Zellen) sind eine von allen andern Zellen des Organismus verschiedene Zellart. Die mannigfaltigen Formen sind verschiedene Lebensstadien, die in einander übergehen. Die Mitose ist der alleinige Modus der physiologischen Neubildung und Vermehrung. Die verschiedenen Granula sind nicht ausreichend zur Klassifizierung der Formen der Leukocyten. Auch der Phagocytismus kann nicht zur Unterscheidung dienen, da er sowohl bei stationären, als bei wandernden Zellen vorkommt und beide in einander übergehen können. Das adenoide Gewebe ist eine besonders feinmaschige Form des Bindegewebes, geeignet, um aus dem Blute Leukocyten zurückzuhalten und deren Vermehrung zu fördern, am deutlichsten in den sogenannten Keimcentren. Leukocyten finden sich nicht eher in den Lymphdrüsen (auch nicht an andern Stellen, in specie nicht der Thymus), bevor sie in den Blutgefässen erscheinen. Die Entstehung der Leukocyten aus unentwickelten Mesenchymzellen ist ebenso auszuschliessen, wie ihre Abstam-

[1]) G. Lovell Gulland, The development of lymphatic glands. The journal of pathology and bacteriology. May 1894. Referat von Marchand in den „Fortschritten der Medizin", 1894, Nr. 18.

mung von Bindegewebszellen. In keinem Stadium besteht das intraglanduläre Gewebe aus verästelten Zellen. Die Frage der ersten Entstehung der Leukocyten ist eine offene.

Diese Ergebnisse des englischen Autors glaubte ich zweckmässig meinen eigenen Ausführungen voranstellen zu sollen, weniger, weil ich dieselben Punkt für Punkt zu unterschreiben gedenke (ich werde im Gegenteil durch meine Resultate in Widerspruch mit einigen seiner Hauptthesen kommen), als weil sie, mit so bemerkenswerter Bestimmtheit und Präcision ausgesprochen, den besten Ausgangspunkt für weitere Erörterungen zu bilden schienen und weil sie ferner in der Hauptsache durch das Studium der Entwickelung der Lymphdrüsen gewonnen wurden, auf demselben Wege, auf dem ich mir wenigstens über einige der strittigen Punkte Klarheit zu verschaffen versucht habe.

Bevor ich zur Besprechung der speziell hierhergehörigen Litteratur übergehe, möchte ich noch einmal im Anschluss an die letzten Ausführungen auf die prinzipielle Bedeutung der oben ausführlich behandelten Differenzen zwischen Flemming, Baumgarten und Ribbert für die gesammte pathologische Histologie eingehen.

Es handelt sich um folgende Fragen: Sind die Leukocyten Abkömmlinge fixer Zellen? und zwar fragt es sich, stammen sie von fixen Zellen, die nur in der embryonalen Anlage vorhanden dem erwachsenen Körper fremd sind, oder werden sie auch im erwachsenen Körper immer von solchen neugebildet?

Nach Ribberts Ansicht ist das die Bälkchen des Retikulum (namentlich der Keimcentren) bekleidende „Endothel" der Mutterboden der in den Lymphdrüsen neugebildeten Leukocyten.

Dies Endothel ist aber nach der Schilderung und Auffassung der Autoren identisch mit dem die Lymphsinus auskleidenden, dieses wiederum ist die direkte Fortsetzung des Endothelium der Lymphgefässe, welches nach Herkunft und morphologischer Beschaffenheit mit dem Endothel des gesamten Blutgefässsystems

übereinstimmen soll. Es ist selbstverständlich von grosser Bedeutung, ob diese Zellform unter gewissen Bedingungen in der That im stande ist, Leukocyten zu produzieren[1]). Ribbert[2]) selbst hat in der That angenommen, dass die Möglichkeit einer Neubildung von Leukocyten im entzündeten Bindegewebe aus den Endothelien der Lymphspalten nicht von der Hand zu weisen sei, ebenso wie er umgekehrt die Beteiligung der Leukocyten an dem Wiederaufbau des Gewebes insofern für möglich erachtet, als sie sich den neugebildeten Lymphspalten als Endothelien anzulegen vermöchten.

Die Differenz zwischen Baumgarten und Ribbert (abgesehen davon, dass letzterer zwei Formen von Retikulumzellen annimmt) beruht bei näherem Zusehen in der That nur auf der Bezeichnung der in Frage kommenden Zellen als Endothelien, denn nach der oben citierten Anmerkung Baumgartens fasst auch er die betr. Zellen als dem Retikulum angelagert auf. Prinzipiell ist dies natürlich von grosser Bedeutung, da mit der einfachen Bezeichnung dieser Elemente als „Retikulumzellen" kein Urteil über ihren Charakter und ihre Herkunft ausgesprochen ist.

Am lebhaftesten gegen die Auffassung der fraglichen Elemente als Endothelien hat sich wohl Stöhr[3]) ausgesprochen und ist wohl die wörtliche Wiedergabe seiner Auslassungen am meisten zur Kennzeichnung seines Standpunktes geeignet: „An der heutzutage in der Bindegewebsfrage herrschenden Unklarheit trägt das „Endothel" einen guten Teil der Schuld. Was ist nicht alles Endothel genannt worden? Das Epithel des Brust- und Bauchfells, die Auskleidung der Gelenke, die innerste Zellenlage des gesamten Gefässsystems, die Scheide der Nerven, jede platt-

[1]) Was ja bekanntlich in älterer und neuerer Zeit oft genug behauptet ist.

[2]) l. c. und Centralbl. f. allg. Pathol. u. pathol. Anatomie, 1890, S. 665.

[3]) Stöhr, Die Entwickelung des adenoiden Gewebes, der Zungenbälge und der Mandeln des Menschen. Festschrift für Nägeli und Kölliker. Zürich 1891.

gedrückte Bindegewebszelle, die verschiedenartigsten Elemente haben sich den Namen Endothel gefallen lassen müssen.“ „Ein Teil der Endothelzellen Ribberts, nämlich diejenigen der Lymphbahnen, sind Gefässepithelzellen, für einen andern Teil aber ist das sicher nicht der Fall.“ „Ribbert rechnet auch die platten, in den Knoten und Strängen befindlichen Zellen, zu den Endothelzellen.“ „Die Abkömmlinge der „Endothelzellen“ der Ribbertschen Abhandlung sind also sicherlich Gebilde verschiedener Natur, die wir streng auseinander zu halten alle Ursache haben.“

Im übrigen ist Stöhr der eifrigste Verfechter der Ranvierschen Lehre von dem nichtzelligen Charakter des Retikulum.

Löwit[1]) gebraucht vielfach das Wort „Endothel“ für die fraglichen Zellen. Eine neue Komplikation fügt er hinzu, indem er (nach Analogie der Bizzozeroschen Befunde [s. o.] in den Lymphsinus) Endothelzellen „schleierartig“ auch zwischen den Retikulumfasern der Knoten und Stränge ausgespannt sein lässt.

Hansemann[2]) unterscheidet ähnlich wie Ribbert Retikulumzellen, Lymphendothelien und eigentliche Lymphoblasten, lässt aber nur aus letzteren Leukocyten hervorgehen.

Anm. Es wäre hier am Platze, die übrigen in der Litteratur zu findenden Angaben über den feineren Bau der Lymphdrüsen, namentlich über das Verhalten der zelligen Elemente des Retikulum zu referieren. Da dies bei der grossen Anzahl einschlägiger Angaben die Schilderung naturgemäss sehr komplizieren würde, erlaube ich mir vorläufig auf die Zusammenstellungen Ribberts in seiner schon vielfach angezogenen Arbeit zu verweisen, denen ich nur wenig hinzuzufügen habe. Neu sind seitdem die Arbeiten Gullands

1) M. Löwit, Die Anordnung und Neubildung von Leukoblasten und Erythroblasten in den Blutzellen bildenden Organen. Arch. f. mikr. Anatomie, Bd. 38, 1892. Gleichzeitig giebt Löwit allerdings an, dass eine Unterscheidung zwischen den eigentlichen Bindegewebs- und den Epi- resp. Endothelzellen nicht immer möglich sei, er gebraucht daher den Ausdruck „Endothel“ meist in Parenthese. Immerhin scheint mir gerade aus seiner Annahme, dass er die Maschen des interfollikulären Netzwerks als die Lymphgefässwurzeln ansieht, hervorzugehen, dass er einer Trennung der eigentlichen Bindegewebs- und Endothelzellen mehr wie geneigt ist.

2) Hansemann, Ein Beitrag zur Entstehung und Vermehrung der Leukocyten. Verhandlungen der anatomischen Gesellschaft, Bd. V, 1891.

(der übrigens die Ribbertsche Arbeit übersehen zu haben scheint), Löwits, Hansemanns, Stöhrs und Czermacks; die beiden letzteren haben allerdings weniger die eigentlichen Lymphdrüsen, als die übrigen Stellen von Anhäufungen adenoiden Gewebes (Tonsillen, Balgdrüsen, Darmfollikel) zum Gegenstand ihrer Untersuchungen gemacht.

Flemming ist, so weit ich es übersehen kann, auf die Frage des Verhaltens der fixen Zellen zum Reticulum nicht weiter eingegangen.

Aus der Czermackschen Arbeit habe ich schon oben die originelle Anschauung über die Produkte der Keimcentrenteilungen erwähnt. Was die Reticulumzellen anbetrifft, scheint er sich für die erwachsene Drüse der Ranvierschen Darstellung anzuschliessen, beim jungen Kaninchen findet er aber sogar vier Formen von Zellen, die integrierende Bestandteile des interfollikulären Netzwerks sind und deren eine er die „Ribbertschen Zellen" nennt.

Gulland behauptet, wie schon oben angegeben, dass das Reticulum niemals aus sich verzweigenden Zellen bestehe, nach ihm ist das Verhalten der zelligen Elemente zum Reticulum ganz gleich dem der gewöhnlichen Bindegewebszellen zu den Fibrillen (entsprechend den Anschauungen Ranviers Bizzozeros u. mancher anderer), worauf noch des öfteren zurückzukommen sein wird.

Es liegt nahe, bei den so verwickelten Verhältnissen der Lymphdrüsen im erwachsenen Zustand, dass man zur event. Entscheidung der schwebenden Fragen auf die einfacheren der noch unentwickelten Organe zurückgeht und sich durch die Verfolgung der Entwickelung Klarheit über die Beziehungen der einzelnen Elemente zu einander zu verschaffen sucht. Es ist denn in der That die Entwickelungsgeschichte der Lymphdrüsen sowohl, wie des adenoiden Gewebes überhaupt in neuerer Zeit mehrfach Gegenstand ausführlicher Untersuchung gewesen.

Wenn wir von den jetzt wohl nur noch historisch wertvollen Angaben Breschets[1]) und Engels[2]) absehen, war es zuerst Sertoli[3]), der systematisch embryonale Lymphdrüsen resp. deren Anlagen untersuchte. Nach ihm war es Orth[4]), der sich

[1]) Breschet, Le système lymphatique considéré sous les rapports physiologiques et pathologiques. 1836.

[2]) Prager Vierteljahrsschrift, 1850.

[3]) Sertoli, Über die Entwickelung der Lymphdrüsen. Sitzungsber. d. Wiener Akademie, math. naturw. Kl., Bd. 54, II. Abt., 1866.

[4]) Orth, Untersuchungen über Lymphdrüsenentwickelung. Diss. Bonn, 1879.

dieser Aufgabe unterzog und verschiedentlich zu abweichenden Resultaten gelangte.

Chievitz[1]) referiert ziemlich ausführlich die Resultate seiner Vorgänger und berichtet über seine Untersuchungen an Inguinaldrüsen des erwachsenen Menschen und die Entwickelung der Drüsen beim menschlichen Fötus, ferner über die erwachsenen und fötalen Mesenterialdrüsen des Schweins[2]).

Die neueste und für unsere Zwecke am meisten in Betracht kommende ist die oben bereits mehrfach citierte Arbeit Gullands (Mai 1894), da die übrigen sämtlich in die Zeit vor der Entdeckung der Keimcentren, überhaupt vor Einführung der modernen Untersuchungsmethoden fallen, so dass die heute interessierenden Fragen darin meist nur angedeutet erscheinen[3]).

Ausser diesen Untersuchungen über die Entwickelung der Lymphdrüsen selbst, sind dann noch die über die Entwickelung des adenoiden Gewebes an anderen Stellen heranzuziehen.

Es sind die von Stöhr[4]), Gulland[5]) und Czermack[6]).

---

[1]) Chievitz, Zur Anatomie einiger Lymphdrüsen im erwachsenen und fötalen Zustande. Arch. f. Anat. u. Physiol., Anat. Abt. 1881, S. 347.

[2]) Ich verzichte auch auf eine ausführlichere Darlegung der sonst sehr beachtenswerten Resultate von Chievitz, weil Methode und Ziel der Untersuchung sich im ganzen weit von den augenblicklich im Vordergrunde des Interesses stehenden Verhältnissen entfernt halten. Zweifellos stimmt die Beschreibung des äusseren Habitus der verschiedenen Entwickelungsstadien beim Menschen mit dem durch die neueren Untersuchungsmethoden gewonnenen Bildern völlig überein. Auf Einzelheiten werde ich späterhin gelegentlich zurückzukommen haben.

[3]) Die „Contribution à l'étude du développement des ganglions lymphatiques" (Thèse de Bordeaux 1890) von Conil habe ich nicht zur Hand gehabt.

[4]) Ph. Stöhr, Über die Lymphknötchen des Darmes. Arch. f. mikr. Anatomie, Bd. 33.

Ders., Festschr. f. Nägeli u. Kölliker. S. o.

Ders., Über die peripherischen Lymphknoten. Merkel-Bonnets Ergebnisse, Bd. I, 1892.

[5]) Gulland, The development of adenoid tissue with special reference to the tonsils and thymus. Reports of the laboratory of the royal college of physicians. Bd. III, Edinburg 1891.

[6]) Arch. f. mikr. Anat., Bd. 42, S. o.

Von besonderer Bedeutung ist für die vorliegenden Untersuchungen, sowie auch für die Beurteilung der Gullandschen Resultate die Arbeit von Stöhr über die Entwickelung des adenoiden Gewebes der Zungenbälge und der Mandeln des Menschen, besonders da hier des genausten auf die Baumgarten-Ribbertsche Ansicht eingegangen ist (s. o.): „Das adenoide Gewebe entsteht aus dem gewöhnlichen fibrillären Bindegewebe dadurch, dass Leukocyten aus den Blutgefässen (vorwiegend kleinen Venen) in dasselbe einwandern und die derben Bündel zu einem feinen Maschenwerk auffasern. Der grössere Zellreichtum des retikulierten Gewebes im Vergleich zu gewöhnlichem Bindegewebe erklärt sich daraus, dass die Entstehung in eine Zeit fällt, wo die zelligen Elemente noch nicht so gegen die Fasern an Menge zurücktreten."

Die Hauptresultate, zu denen Gulland in seiner Arbeit über die Entwickelung der Lymphdrüsen gekommen ist, habe ich oben schon angeführt. Seine Untersuchungsmethoden sind die der modernsten Technik, sein Material besonders dadurch ausgezeichnet, dass er unter anderen vorzüglich konservierte menschliche Embryonen zur Untersuchung verwenden konnte.

Seine Befunde sind, in aller Kürze wiedergegeben folgende:

Keine Andeutung weder von Drüsen noch Lymphgefässen beim menschlichen Embryo von $^1/_8$ Zoll, bei Schafsföten von $^1/_4$ und $^1/_3$ Zoll, bei Kaninchenföten von $^3/_{16}$, $^5/_8$, $^3/_4$ Zoll.

Erstes Auftreten der Lymphgefässe (noch nicht fertig ausgebildet) beim Schafsfötus von $1^1/_2$ Zoll im subkutanen Bindegewebe.

Erste Spur einer Drüsenanlage (Bildung eines Lymphgefässplexus aus mit den grossen Gefässen verlaufenden Lymphgefässen; Leukocyten in den Lymphgefässen und in den Maschen des Bindegewebes) beim menschlichen Fötus von $1^1/_4$ Zoll. (In der Weiche, etwas weniger ausgebildet in der Lumbalgegend und in der Radix mesenterii.)

Bei einem Kaninchenfötus von $1^3/_{16}$ Zoll sieht das Gebilde in der Weichengegend „mehr aus, wie ein grosser Lymphraum mit einer Insel von Bindegewebe in der Mitte."

Weiterhin finden sich in der Achsel eines Schweinsfötus von $1^7/_8$ Zoll zwei Lymphgefässplexus mit je einem, eine Lymphdrüse repräsentierenden Gebilde: Dicke Bindegewebsmasse mit Arterie und Vene und einem äusseren Sinus, der durch die Lymphgefässe gebildet wird. Reichliche Blutgefässe und

viel mehr Leukocyten (meist Wanderzellen, auch einige Makrophagen; mitotische Kernteilung in einem Leukocyten) [1]).

Das nächste Stadium repräsentiert ein menschlicher Fötus von 3 Zoll: An fünf Stellen der Weiche deutliche Drüsenanlagen. Die einzelnen Anlagen ähnlich wie die beim menschlichen Fötus von 1¼ Zoll, doch sind Leukocyten und Blutgefässe reichlicher. An der grössten (untersten) beginnende Kapselbildung. Äusserer Sinus von verschieden dicken Bindegewebsbrücken durchzogen. Kein deutlicher Hilus. Das Bindegewebe im Innern ist viel kernreicher und dickfaseriger als das umgebende. An der Oberfläche verlaufen die Fasern parallel zu derselben, ähnlich wie später um die Keimcentren. Sehr reichliche Kapillargefässe, vermehrte Leukocyten, verhältnismässig viele von der Wanderform degeneriert. Keine Lymphgefässe innerhalb der Drüse.

Beim menschlichen Embryo von 3½ Zoll ist die Drüse viel dichter, enthält reichliche Bindegewebszellen mit etwas kleinerem Kern und zahlreiche eosinophile Leukocyten, viele Leukocyten in mitotischer Teilung.

Die nächsten Präparate von einem menschl. Embryo von 4 Zoll zeigen eine Arteriole in die Drüse durch eine Brücke eintreten, aus welcher sich später der Hilus formt. Erste Spuren intraglandulärer Lymphbahnen.

Beim beinahe ausgetragenen weissen Rattenembryo ist die Kapsel dichter, die Bälkchen im Sinus zahlreicher, die aus- und eintretenden Lymphgefässe kommunizieren noch frei durch den Sinus.

Die neugeborene weisse Ratte zeigt in kleinem Massstabe schon ähnliche Verhältnisse, wie beim Erwachsenen. Die Drüse ist nierenförmig, das Bindegewebe rings herum ist zu einer typischen Kapsel aus gewöhnlichem fibrösen Gewebe verdichtet, in geringem Grade mit Wanderzellen infiltriert und an verschiedenen Stellen durch zuführende Lymphstämme durchbohrt. — Unter dieser umgiebt der äussere Sinus die ganze Drüse, unterbrochen durch eine ausserordentlich vermehrte Zahl von zarten Trabekeln und durch einige wenige dickere, von denen einer die Hauptarterie und Vene der Drüse führt und einen eigentlichen Hilus bildet. Im Sinus sind zahlreiche Leukocyten, entweder von dem Wandertypus oder grosse Makrophagen.

Die Lymphgefässe im Innern der Drüse erscheinen hier zum ersten Male mit einiger Deutlichkeit und sind nicht viel grösser als Kapillaren. Sie bilden ein sich verzweigendes Netzwerk durch die Drüse. An einigen Stellen, vielleicht dreien, öffnen sie sich an ihrem distalen Ende in den äusseren Sinus und in einem Schnitt geht ein Lymphgefäss gerade durch die Lymphdrüse hindurch von dem äusseren Sinus zu den ausführenden Gefässen am Hilus, aber die gewöhnliche distale Endigung geschieht durch Auflösung in die Bindegewebsspalten der Drüse selbst. Diese Gefässe verlaufen gegen den Hilus

[1]) Anm. Ich möchte auf die von dieser Kernteilung gegebene Abbildung aufmerksam machen. Beim Vergleich mit unseren Abbildungen wird die Ähnlichkeit mit den grossen Wanderzellen sofort ins Auge fallen. Auch die Masse, die Gulland für diese Leukocytenteilungen giebt, entsprechen ganz unseren von den „primären Wanderzellen". Eigentliche Leukocytenmitosen sind viel kleiner. (S. u.)

und vereinigen sich dort, viele Anastomosen bildend, zu einigen ausführenden Gefässen, welche die Drüse am Hilus mit Arterie und Vene verlassen. Der äussere Sinus mündet in eins oder mehrere dieser ausführenden Gefässe, so dass noch immer die Möglichkeit einer freien Cirkulation der Lymphe um die Drüse besteht, aber die starke Vermehrung der Bälkchen, welche die Sinus durchziehen, würde dies etwas erschweren. Alle diese lymphatischen Gefässe, sowohl intra- wie extraglanduläre haben eine endotheliale Auskleidung.

Schliesslich zeigen die Drüsen eines menschlichen Embryo von 7 Monaten und die eines Neugeborenen die Verhältnisse der erwachsenen Drüse (ohne Keimcentren!). Bemerkenswert ist, dass die Drüsen der ausgetragenen kleiner als die der 7monatlichen Frucht waren (individuelle Verschiedenheit).

Resumieren wir die von Gulland durch objektive Befunde und daran anknüpfende Reflexionen erhaltenen Resultate über die Lymphdrüsenentwickelung: Zuerst entstehen die Lymphgefässe, und zwar erscheinen zuerst solche zwischen Haut und Muskulatur, später die mit den grossen Blutgefässen verlaufenden. Letztere bilden Plexus, in denen ein bindegewebiger Kern als erste Andeutung einer Drüsenanlage auftritt. Derselbe vergrössert sich auf Kosten der ihn umgebenden Lymphgefässe, welche schon früh eine Art äusseren Sinus um die Anlage bilden. Mit der Zunahme der Vergrösserung treten immer reichlichere Leukocyten aus den Blutgefässen in die Maschen des Bindegewebes, welches viel frühzeitiger ausgebildet wird und viel dichter und fester ist, als das umgebende. Diese Ausbildung schreitet unter starker Zunahme des Blutgefässreichtums fort, bis zu einem gewissen Zeitpunkt durch die ausserordentlich vermehrten, ausgetretenen, in den Maschen festgehaltenen und durch reichliche Mitose vervielfältigten Leukocyten ein wahrscheinlich ähnlich dem von Stöhr für die Tonsillen und Zungenbälge beschriebenen verlaufender Prozess eingeleitet wird, der zur Auffaserung des gewöhnlichen Bindegewebes und damit zur Bildung des Reticulum führt.

Weiterhin verdichtet sich das umgebende Bindegewebe zur Kapsel, der äussere Sinus wird durch immer zahlreichere feinere

und gröbere Trabekel durchzogen, während die Lymphcirkulation immer noch um die eigentliche Lymphdrüse passiert, indem die Lymphe von den Vasa afferentia durch den Sinus in die Vasa efferentia direkt übertritt.

Die intraglandulären Lymphbahnen entstehen durch Erweiterung der ursprünglich nur dem eigenen Säftestrom dienenden Lymphspalten des Drüsenkörpers. Sie sammeln sich zu den Vasa efferentia, in welche auch der Sinus eintritt. Es ist möglich, dass auch späterhin noch ein Teil der Lymphe direkt durch den äusseren Sinus in die abführenden Gefässe einfliesst, ohne die eigentliche Drüse zu passieren.

Die gröberen Balken, die man in der erwachsenen Drüse, begleitet von Lymphbahnen, von der Kapsel aus in die Drüse eintreten sieht, entstehen beim jungen Individuum durch Einfaltungen der Kapsel, welche wiederum durch ungleichmässiges Wachstum der einzelnen Drüsenabschnitte bedingt ist.

Aus dieser Darstellung können wir also (abgesehen von den Elementen der Gefässwandungen und den hier nicht weiter in Betracht kommenden nervösen Elementen) drei Zellformen in der erwachsenen Drüse in folgender Verteilung erwarten:

Bindegewebszellen, d. h. dem retikulierten Gewebe aufgelagerte Zellen.

Endothelien, welche den äusseren Sinus und die intraglandulären Lymphbahnen auskleiden, und schliesslich

Leukocyten in ihren zahllosen Varianten, welche in der Regel die Hauptmasse der Zellen sowohl der Lymphbahnen als der eigentlichen Drüsensubstanz bilden und in die Maschen des retikulären Gewebes eingelagert sind.

Die verhältnismässige Einfachheit dieser Auffassung, die gute Übereinstimmung mit unseren sonstigen modernen Vorstellungen und die anscheinend dadurch gewonnene Klarheit sind verführerisch genug, um sie zu adoptieren, andererseits scheint die Sache zu wichtig, um sie nicht einer gründlichen

Nachuntersuchung zu unterziehen, namentlich, da in einigen Punkten erhebliche Differenzen mit den Anschauungen hervorragender deutscher Forscher bestehen.

Eigene Untersuchungen.

Ich habe zur Untersuchung der Entwickelungsvorgänge verhältnis mässig wenig menschliches Material benützen können und habe darum Embryonen vom Rind, Schwein, Schaf, Hund, Meerschweinchen, Maus, Ratte und Kaninchen verarbeitet. Die kleineren (z. T. auch grösseren, wie ich später noch erwähnen werde) habe ich ganz in die Fixierungsflüssigkeit gebracht von den grösseren entsprechende Teile. Als Fixierungsflüssigkeit habe ich z. T. 3%ige wässerige Sublimatlösung mit Zusatz von 1% Eisessig verwandt, zum grössten Teil aber die von C. Zenker empfohlene Kombination der Müllerschen Flüssigkeit mit je 5% Sublimat und Eisessig, die sich vielfach ganz ausserordentlich bewährt hat. Besonders wirksam erwies sich bei einigen Präparaten die Erwärmung der Fixierungsflüssigkeit auf Körpertemperatur. Für die Schnelligkeit des Eindringens der warmen Zenkerschen Lösung kann ich als Beispiel anführen, dass ich beim Durchschneiden eines Schafsembryo von 5 cm Kopfsteisslänge denselben 15 Stunden nach Einbringen in die Flüssigkeit vollständig durchgehärtet fand, was mir namentlich bei der Leber nach anderen Erfahrungen recht schnell erscheint. Einen 7 cm langen Embryo (vom gleichen Tier) durchschnitt ich nach 19 Stunden mit demselben Befund. (Beim Schwein, auch bei jungen Embryonen scheint die Durchlässigkeit der äusseren Bedeckungen viel geringer.)

Bei einem Rindsembryo von 13½ cm Länge habe ich die Flüssigkeit von der Nabelvene aus injiziert. Bei dem später zur Untersuchung verwendeten Hals fanden sich die einzelnen Gewebe desselben vorzüglich konserviert (bis auf das leider nicht gut erhaltene Knochenmark), die Färbung gelang ganz besonders schön. Ausserdem fand sich eine ausserordentlich nützliche, wie mir scheint mit der Injektion in Zusammenhang zu bringende, Ausdehnung der dadurch sehr deutlich hervortretenden Lymphgefässe. Leider kamen mir diese Vorteile erst recht deutlich zum Bewusstsein, als ich das gesammelte Material bereits verarbeitet hatte und neue Versuche mit diesen grossen Embryonen gar zu zeitraubend gewesen wären. Die Objekte wurden gründlich ausgewaschen und in Alkohol von steigernder Konzentration nachgehärtet.

Bei einigen Embryonen habe ich auch die namentlich von Baumgarten und Ribbert seinerzeit empfohlene 0,2%ige Chromsäure verwandt, natürlich mit Berücksichtigung des viel langsameren Eindringens. Obgleich ich einzelne schöne Bilder damit erhalten habe, namentlich manchmal eine überraschend schöne Fixierung der Mitosen (z. B. in der Leber vom neugeborenen Kaninchen), schien sie mir im übrigen, namentlich was die Tingierbarkeit der Gewebe betrifft, hinter den anderen Methoden zurückzustehen.

Schliesslich habe ich auch Drüsen älterer Embryonen mit Alkohol, mit Pikrinsäure und namentlich auch mit Flemmingscher Lösung behandelt.

Für die meisten Objekte war es natürlich notwendig oder mindestens wünschenswert, mit Serien zu arbeiten und habe ich dazu Paraffin- und Celloidineinbettung in der üblichen Weise angewandt.

Gefärbt wurde fast ausschliesslich mit Hämatoxylin-Eosin. Mit den Präparaten aus Zenkerscher Lösung habe ich im Anfang ziemlich mangelhafte Resultate, später dagegen ausgezeichnete mit der Hämatoxylinfärbung zu verzeichnen gehabt, ohne dass ich angeben könnte, worin der Grund, dafür lag.

Anmerk. zur Technik. Die Celloidinserien (die ich bei den grösseren Embryonen fast ausnahmslos gebraucht habe) wurden auf folgende Weise hergestellt: Die Schnitte wurden vom Messer mit Klosettpapier auf einen mit einer ziemlich dünnen Hämatoxylinalaunlösung befeuchteten Filter gebracht. Es genügte vollständig die einmalige Befeuchtung, das Durcheinanderschwimmen der Schnitte wurde durch das rechtzeitige Abgiessen der überschüssigen Flüssigkeit, die durch das Mitübertragen von Alkohol durch das Papier entsteht, vermieden.

Die aus Sublimatfixierungen stammenden Präparate waren, ohne dass neue Hämatoxylinlösung verwandt wurde, nach wenigen Stunden gleichmässig und intensiv gefärbt, bei Vorbehandlung mit Zenkerscher Lösung müssen die Schnitte etwas länger liegen bleiben (meist bis zum nächsten Vormittag). Dieselben wurden dann der Reihe nach (nach kurzer Abspülung in Wasser) in Alkohol übertragen, dem konzentrierte alkoholische Eosinlösung in verschiedener Menge und ausserdem meist noch einige Tropfen Tinctura jodi (wegen der meist noch nicht ganz entfernten Sublimatniederschläge) zugefügt waren. Die Schnitte wurden einfach in grosse Glasschalen der Reihe nach eng an einander gelegt und so manchmal hunderte von Schnitte in einem Behälter untergebracht. Die Methode ist sehr bequem, es ist allerdings manchmal, wenn auch mit zunehmender Übung immer seltener, vorgekommen, dass die Reihenfolge nicht immer ganz vollständig erhalten blieb, wenigstens bei kleineren Schnitten. Bei grösseren ist es mir schliesslich immer ohne besondere Mühe gelungen, so die Schnitte in tadelloser Reihe aufzulegen. — Ich habe dieselben dann fast immer bis zum anderen Tage in dem Alkohol gelassen, um die Eosinwirkung besser zu erzielen und das Sublimat sicherer zu entfernen. Dann wurden dieselben durch Origanumöl auf den Objektträger übertragen und in Canadabalsam eingeschlossen.

Diese anscheinend etwas primitive Methode lieferte bei richtiger Anwendung ganz hervorragend schöne Hämatoxylinfärbungen.

Die Paraffinserien wurde auf dem automatischen Mikrotom von Minot-Zimmermann hergestellt.

Beschreibung der Präparate.

Mit Gulland sehe ich eigentliche, röhrenförmige Lymphgefässe erst in verhältnismässig späten Stadien der Entwickelung. Ich übergehe daher vorläufig, da ich vorerst die Lymphdrüsen-

entwickelung im Zusammenhange behandeln möchte, die früheren Stadien; nur eines Befundes muss ich zum Verständnis der späteren Auseinandersetzungen Erwähnung thun. Es betrifft dieser das frühzeitige Auftreten freier, wandernder Elemente im Bindegewebe.

Bei einem Schafsembryo von circa 9 mm grösster Länge (Fixierung in Zenkerscher Flüssigkeit, Paraffineinbettung, Hämatoxylin-Eosin) finden sich nahe dem hinteren Körperende im lockeren Bindegewebe aus wenigen Exemplaren bestehende Häufchen von runden, circa 8—9 μ im Durchmesser haltenden Zellen mit sehr grossem, dunkelkonturierten und fein granulierten (7 μ) Kern, der meist mehrere echte Nukleolen enthält und deutlich dunkler gefärbt ist, als die umgebenden Bindegewebskerne. (S. Fig. 1 und 2.) Das Protoplasma ist in Gestalt eines zartgranulierten, leicht rötlich gefärbten Saumes um den Kern angeordnet. — Die Bindegewebszellen haben länglich runde Kerne von etwas verschiedener Grösse (Länge bis zu 12 μ), verästelte Zellkörper, von welchen sehr feine, verästelte, mit einander zusammenhängende, fibrilläre Ausläufer ausgehen, welche wieder Maschenräume zwischen sich lassen. Die erwähnten Zellen liegen vollkommen frei in diesen Maschenräumen. In der Nähe verlaufen feine Kapillargefässe, doch ist ein direkter Zusammenhang mit den freien Zellen nirgends nachweisbar. (Auf die Bedeutung dieses Befundes wird später einzugehen sein.)

Die ersten Andeutungen von röhrenförmigen Lymphgefässen finde ich bei einem Schafembryo von $2^1/_2$ cm Kopfsteisslänge [1]).

[1]) Von einer weiteren Beschreibung dieses Embryo sehe ich ab, da Konservierung und Färbung manches zu wünschen übrig liessen.

Rindsembryo von $2^1/_2$ cm.

Sublimat-Eisessig- (unzerschnitten). Querserien durch das ganze Tier (in einzelnen Stücken, Längsserie durch den Kopf) nach Einbettung in Celloidin, Hämatoxylin-Eosin.

Am Halse finden sich hier zum erstenmal wohlausgeprägte, feine, röhrenförmige Lymphgefässe mit deutlicher Endothelauskleidung, die sich beiderseits symmetrisch zu einem cystischen Hohlraum sammeln, der jedoch nur z. T. mit glattem Endothel ausgekleidet ist, so dass eine künstliche Erweiterung nicht ausgeschlossen werden kann. Von diesem Gebilde aus zieht ein breiter Spalt schräg nach vorn, der dann plötzlich enger wird, spiralig aufgewunden erscheint und sich hier offenbar in das Venensystem einsenkt. Dieses Verhalten lässt sich jedoch nur an einer Seite mit einiger Deutlichkeit verfolgen, während auf der andern eine breite Kommunikation mit dem betreffenden Venenstamm besteht. Wegen der nicht ganz sicheren Vollständigkeit der Schnittreihe, sowie deswegen, weil eine künstliche Veränderung der ursprünglichen Verhältnisse nicht ganz auszuschliessen ist, muss ich dies mit aller Reserve hinstellen, würde es überhaupt nicht erwähnt haben, wenn nicht der vorhin erwähnte Schafembryo ganz ähnliche Verhältnisse dargeboten hätte.

Diese Lymphgefässe nun enthalten ein sehr feinkörniges, fast homogenes, zartes Gerinnsel ohne jede Spur von zelliger Beimischung.

In den Schnitten vom Thorax kommen im subkutanen und intermuskulären Bindegewebe auch sehr reichliche Spalten und Hohlräume vor, die z. T. auch mit geronnener Lymphe gefüllt sind, ein röhrenförmiges Lymphgefäss ist aber hier, ebensowenig wie im übrigen Embryonalkörper, mit Sicherheit nicht nachzuweisen.

Die Thymus besteht aus ziemlich dicht gedrängten Zellen mit sehr dunkel tingierten Kernen (die Färbung der vorliegenden

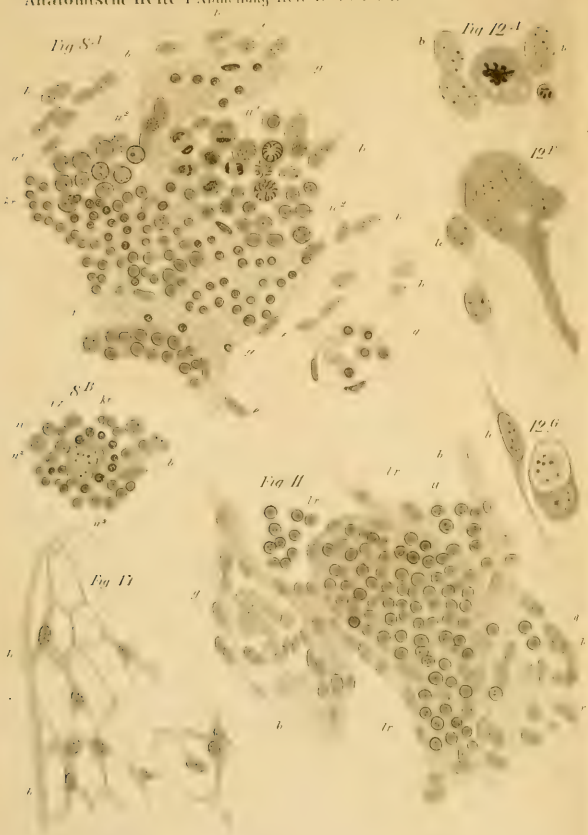
Fig 8 I
Fig 12 A
12 F
8 B
12 G
Fig 11
Fig 17

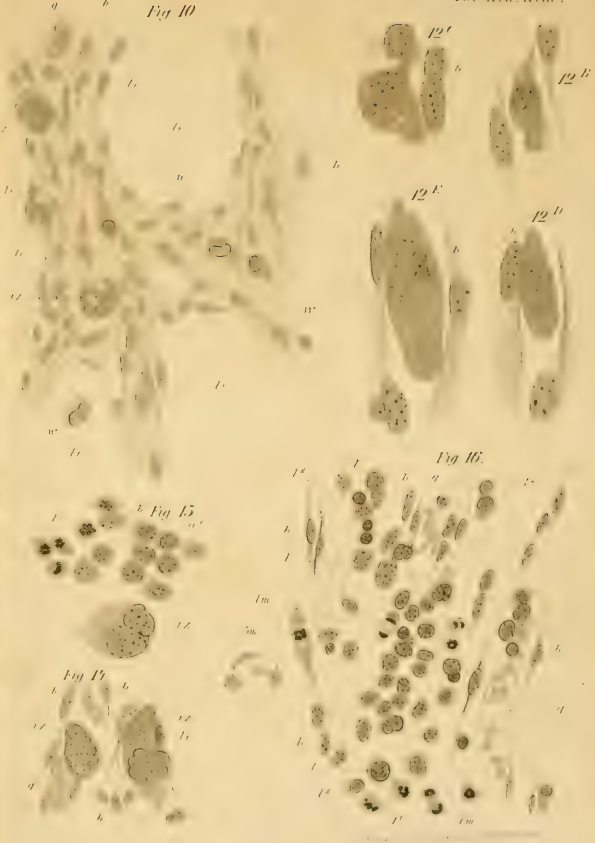
Fig 10
12 C
12 B
12 E
12 D
Fig 15
Fig 16
Fig 17

Serie ist überhaupt eine intensive), die jedoch durchweg noch epithelialen Charakter zeigen, jedenfalls keine Zellen, die als Leukoblasten oder Leukocyten zu deuten wären.

In den grossen Gefässen befinden sich ausser homogenem, zartem Gerinnsel fast nur hämoglobinhaltige Zellen und zwar überwiegen die kernhaltigen roten Blutkörperchen. Elemente, die nicht als rote kernhaltige oder kernlose Blutkörperchen mit Sicherheit zu bestimmen sind, kommen nur äusserst selten zur Beobachtung (worauf gleich noch zurückzukommen sein wird).

Von besonderem Interesse ist nun an diesem Embryo das Auftreten von eigentümlichen kleinzelligen Herden im Bindegewebe, die einer genaueren Beschreibung bedürfen, weil sie zweifellos Analoga der späteren Zellentwickelung in den Lymphdrüsenanlagen sind.

Der auffallendste findet sich nahe der vorderen Brustwand etwas nach hinten von der Achsel in Zwerchfellshöhe und in der Nähe der eben angeschnittenen Leberkuppe im lockeren Bindegewebe. Derselbe ist rundlich, nur auf einigen Schnitten mehr oblong, besitzt einen grössten Durchmesser von ca. 0,17 mm (im gefärbten Schnitt für das blosse Auge eben erkennbar) und wird von einem Blutgefäss (anscheinend Vene) durchzogen, das, ausserhalb des Herdes ca. 23 μ weit, sich innerhalb desselben ein wenig kugelig auftreibt und dann verästelt. Eine bestimmte Abgrenzung gegen das umgebende Bindegewebe fehlt gänzlich; die Masse des Herdes wird gebildet von dicht gedrängten Zellen mit intensiv gefärbten Kernen, zwischen und neben denen auch eine Anzahl grosser protoplasmareicher Zellgebilde mit kompliziertem hellerem Kern — wahre Riesenzellen — zum Vorschein kommen.

Starke Vergrösserung (vergl. Fig. 8A): Bei den kleineren Zellen mit intensiv gefärbten Kernen, die den Herd in der Hauptsache zusammensetzen, kann man deutlich zwei Formtypen unterscheiden:

1. Grössere, runde, mit zartem, feinkörnigen Protoplasmasaum und relativ grossem runden Kern — ich werde sie fernerhin der Kürze wegen als „Übergangszellen 1. Ordnung" bezeichnen — der eine sehr dunkel tingierte Kernmembran und ein kompliziertes Chromatingerüst aufweist. Besonders bemerkenswert ist das Vorkommen von einem oder mehreren auffallend grossen, echten Nukleolen, die den Kernen dieser Zellen besonders charakteristisch zu sein scheinen. Von grossem Interesse ist nun das Auftreten von manchmal geradezu massenhaften Karyokinesen typischer Form in diesen grösseren Zellen. Man sieht in einem Schnitt (s. die Zeichnung) manchmal alle Phasen der Mitosis nebeneinander, von welchen sich namentlich die Knäuel durch die ausserordentliche Schärfe der Konturen der dicken, chromatinreichen Fäden auszeichnen.

Die Grösse dieser Zellen schwankt zwischen 9 und 12 μ, die Knäuel haben einen Durchmesser von 7 μ. Die grössten der ruhenden Zellen dieser Art messen 12 μ im Durchmesser mit einem 7—8 μ grossen Kern. In einem der letzteren drei Kernkörperchen von 1,5—3 μ grösstem Durchmesser, in einem andern ein solches von 2,5 μ.

2. Kleinere („Übergangszellen 2. Ordnung"), mit auch relativ kleinerem Kern, welcher eine noch dichtere Anordnung des Chromatins ohne deutliches Kernkörperchen zeigt, so dass er manchmal fast diffus dunkelblau erscheint. Gerade bei den dunkelsten erscheint nun das Protoplasma stärker durch Eosin gefärbt, so dass sich die Zellen in ihrem Aussehen vollständig den roten Blutkörperchen nähern, nur dass letztere in den Gefässen meist grösser und stärker hämoglobinhaltig sind.

Die Masse sind folgende: Kleine, aber noch nicht deutlich hämoglobinhaltige Zellen: Zelle 0,0067 mm, Kerne 0,0037 bis 0,0045 mm; eben so gross sind kleine, bereits hämoglobinhaltige Zellen, die Kerne derselben vielleicht noch etwas kleiner. Die roten kernhaltigen Blutkörperchen im Gefässlumen messen 7,5

bis 10 μ im Durchmesser, die Kerne in der Regel nicht mehr als 0,00375 mm.

So different nun die beiden Zellformen in ihren Typen sind, so finden sich doch zweifellos Übergangsformen; da man nun in diesem Herde massenhaft Kernteilungen in den grösseren sieht und sehr viele kleine Zellen und Übergangsformen daneben, so ist wohl nicht daran zu zweifeln, dass die kleineren aus den grösseren hervorgegangen sind.

An den nicht zu dichten Stellen des Herdes sieht man einzelne Bindegewebskerne hindurchschimmern; zum Vergleich besser geeignet repräsentieren sich die am Rand desselben gelegenen (s. Zeichnung).

Die Kerne dieser Bindegewebszellen zeichnen sich durch sehr viel hellere Färbung, meist länglich runde Gestalt, sehr feine Chromatinnetze mit sehr zahlreichen kleinen Körnern aus. Das Protoplasma ist nie scharf begrenzt, sondern löst sich in feinste Fibrillen auf, die ein dichtes Maschenwerk bilden.

Einer der am vorderen Rande des Herdes gelegenen grossen Bindegewebskerne misst 0,0135 mm in der Länge, 0,0067 mm in der Breite, ein anderer 0,01 mm in der Länge und 0,0067 in der Breite u. s. w.

Bemerkenswert ist nun noch besonders das Auftreten von riesenkernhaltigen Zellen, die ganz den bekannten Formen, wie man sie in den sogenannten blutbildenden Organen des Fötus konstant findet, entsprechen.

Sie liegen am Rande des Herdes oder auch mitten zwischen den kleinen Zellen, von diesen in dickeren Schnitten z. T. verdeckt (im Bereich des ganzen Herdes ca. 6—7). (S. Fig. 8B.)

Das hindurch ziehende und im Bereich des Herdes erweiterte Gefäss lässt überall eine durch das Endothel gebildete Abgrenzung seines Inhalts von den ausserhalb gelegenen Zellen erkennen, wenn schon dieselbe durch die ausserordentlich dichte Lagerung und intensive Tinktion der betr. Elemente nicht immer leicht zu

erkennen ist. Irgend welcher Zusammenhang einer der Zellformen mit dem Endothel, auf den besonders geachtet wurde, konnte nicht entdeckt werden, ebensowenig, wie Zeichen einer Wucherung des Endothels konstatiert werden konnten. Das umgebende Bindegewebe ist reichlich von Kapillarsprossen durchzogen.

Ganz in der Nähe des eben beschriebenen Herdes finden sich nun noch mehrere, etwas kleinere, aber sonst von derselben Beschaffenheit, die jedoch nicht immer ein Blutgefäss umgeben, sondern demselben auch seitlich aufsitzen oder streifenartig damit verlaufen.

Analoge Gebilde der verschiedensten Entwickelungsstadien fanden sich nun, nachdem durch den oben beschriebenen Befund die Aufmerksamkeit darauf gelenkt war, an den verschiedensten Stellen: Den Anfang ähnlicher Bildungen bemerkt man auf der andern Seite des Embryonalkörpers, etwas mehr der Achsel zu gelegen, in dem lockeren Bindegewebe zwischen Brust- und Schultermuskulatur. Dort findet man Reihen und Häufchen von Zellen der grösseren Form, unter welchen ein Gebilde zum Vorschein kommt, das einer besonderen Beschreibung bedarf: Dasselbe erscheint bei mittlerer Vergrösserung (Seibert III, Oc. III) als ein kreisrundes, dunkles und zwar auf der einen Seite intensiver dunkles, nicht ganz 30 μ im Durchmesser grosses Fleckchen, das, wie die starke Vergrösserung zeigt, aus 8—10 Zellen von der oben beschriebenen grösseren Form besteht, welche dicht aneinander gepresst, sonst aber sehr gut erhalten sind, in einer eine deutliche Mitose (Dyaster). Dieselben sind eingeschlossen (?) in den Leib einer Zelle, deren Kern auseinander gezogen, platt diesen Elementen aufliegt[1]).

Ausser diesen, die oben beschriebenen Formen einschliessenden Herden, giebt es nun aber solche, die bei ganz schwacher

[1]) Auf eine Deutung dieses ganz isoliert gebliebenen Befundes glaube ich am besten ganz verzichten zu sollen.

Vergrösserung zwar ein ähnliches Verhalten zeigen, bei der stärkeren aber fast ausschliesslich die kleine Form der Zellen erkennen lassen. So findet sich ein solcher in der seitlichen Halsgegend ungefähr an der oberen Brustapertur, dicht neben der eben am obersten Rande getroffenen Scapula. Er besitzt die Grösse und Form des oben beschriebenen, auch hier treten einige grössere Gefässstämmchen an das Gebilde heran und das umgebende Bindegewebe ist reichlich von jungen Gefässsprossen durchzogen. Aber — bei stärkerer Vergrösserung —: fast nur Zellen des kleinen Typus. Auch hier wieder deutliche Übergänge zu hämoglobinhaltigen Zellen, zwischen denen jedoch manchmal dichtgedrängte Formen vorkommen, die sonst ganz kernlosen roten Blutkörperchen entsprechen, nur dass sie viel blasser gefärbt und ihre Umrisse wenig scharf sind. Einer besonderen Erwähnung bedarf noch das in allen diesen Herden sehr reichliche Vorkommen der Aufnahme dieser kleinen Zellen resp. ihrer Kerne in grössere Zellen, die manchmal ganz damit vollgestopft erscheinen, so dass sie bereits bei schwacher Vergrösserung sehr auffallend hervortreten[1]). Dieser Aufnahme folgt zweifellos eine Zerstörung, denn man sieht alle Übergänge von wohl erhaltenen Kernen zu amorphen Bröckeln.

Besonders charakteristische Herde dieser Art finden sich auch, und zwar an ziemlich symmetrischen Stellen nahe dem hintern Körperende im lockeren Beckenbindegewebe, sowie im intermuskulären Bindegewebe.

Auf der einen Seite tritt ein Herd auf, der ganz der vorigen Schilderung (Herd an der Scapula) entspricht, hinzuzufügen wäre noch, dass in der Nähe, aber ohne erkennbaren Zusammenhang wieder Riesenzellen von der gewöhnlichen Beschaffenheit auftreten, die in der Umgebung eines Blutgefässes recht um-

1) Solche Gebilde sind von einem anderen Embryo bei ganz schwacher Vergr. in Fig. 9 abgebildet.

fangreich werden. Auf der andern Seite bestehen die Häufchen in der Hauptsache auch nur aus ganz kleinen Zellen mit homogenem dunklen Kern, doch liegen dazwischen einige Streifen von Zellen mit grösserem Kern und deutlich netzförmiger Kernstruktur, die allerdings nicht die Grösse der oben beschriebenen erreichen. Auch auf dieser Seite grosse Riesenzellen mit allen charakteristischen Eigentümlichkeiten. Dieselbe liegen ganz frei im Bindegewebe ohne direkt nachweisbaren Zusammenhang mit den Herden, aber meist in deren unmittelbarer Nähe. Letztere enthalten sonst alle Elemente der oben beschriebenen, meist aus kleinen Zellen bestehenden, ausserdem aber immer auch noch einige der grösseren Form.

Bereits an dieser Stelle lassen sich einzelne interessante Einzelheiten in betreff der Genese und des Verhaltens der riesenkernhaltigen Zellen erkennen. (Vergl. Fig. 3, 4 u. 5.)

Man findet nämlich in dem Bindegewebe in der unmittelbaren Umgebung solcher Herde ausser den bereits erwähnten Riesenzellen freie, wandernde Zellen („primäre Wanderzellen") und Übergänge von diesen zu den ersteren.

In Fig. 3 ist oben eine noch einkernige Riesenzelle zu sehen, welche ganz frei zwischen den Bindegewebszellen liegt und wohl auch als Übergang von den kleineren Wanderzellen zu den typischen Riesenzellenformen aufzufassen ist. Dass dieselbe nichts mit den gewöhnlichen Bindegewebszellen zu thun hat, geht aus der feinkörnigen weichen Beschaffenheit des Protoplasma sowohl, wie aus dem Verhalten des Kerns hervor. Nach unten liegt, ebenfalls frei, eine wohl ausgebildete Riesenzelle mit gelapptem, hellen, blasigen Kern.

In Fig. 4 ist eine grosse Riesenzelle, (ganz in der Nähe der eben beschriebenen gelegen) gezeichnet, welche ungefähr 21 μ im Durchmesser hat und einen auch relativ sehr grossen gelappten Kern besitzt. Von besonderem Interesse sind hier mehrere kleine Wanderzellen (w) mit vakuolärem Protoplasma, welches bei zweien

eigentümliche, schwach rötlich gefärbte rundliche Körperchen einschliesst; eine andere hat einen dunkeln, rundlichen Kern aufgenommen.

Auf Fig. 5 schliesslich sieht man eine grosse Wanderzelle in mitotischer Teilung (w). Auch das Protoplasma dieser Zelle ist stark eosinrot, fein vakuolär und schliesst mehrere der oben erwähnten, blass gefärbten Körperchen ein. Daneben ist eine im entgegengesetzten Sinne sich vollziehende Teilung einer gewöhnlichen Bindegewebszelle (b).

Wegen des Orts von besonderem Interesse sind schliesslich noch Herde mit allen charakteristischen Merkmalen im Bereich der äusserst gefäss- und blutreichen Bedeckungen des Vorderhirns. Besonders deutlich ist hier der Übergang von noch nicht hämoglobinhaltigen Zellen zu zweifellosen roten Blutkörperchen, welche, naturgemäss zum grössten Teil extravaskulär gelegen, das Gewebe gewissermassen hämorrhagisch infiltrieren. (Dass es sich hier nicht etwa um einen artefiziellen, bei der Zartheit der Gewebe ja leicht genug erklärlichen Bluterguss handeln kann, lehrt ausser anderem das Auftreten freiliegender, mit Kernen beladener Zellen.)

Weiterhin finden sich solche Herde im Bindegewebe an der Aussenseite der Rippen und kleine mögen der Beobachtung auch entgangen sein; besonders hervorheben möchte ich nur das sehr eigentümliche und durch die verhältnismässige Einfachheit der histologischen Verhältnisse besser deutbare Vorkommen im Herzen.

Im Endokardium, nur von dessen Endothel bedeckt, kommen namentlich im rechten Vorhof, spärlicher aber auch im linken und in beiden Ventrikeln, Häufchen von kleinen Zellen zum Vorschein, die genau den oben beschriebenen entsprechen und zwar sind hier wieder beide Typen vertreten, die grösseren Zellen vielleicht etwas reichlicher. An manchen Stellen buckelt sich ein solcher Haufen halbkugelig gegen das Lumen vor, an anderen Stellen sind sie

flacher unter dem Endothel ausgebreitet. Zweifellos treten nun auch diese Zellen, wie man an etwas grösseren Herden mit Sicherheit sieht, in die Cirkulation über, offenbar nach Lockerung des stark ausgedehnten Endothels. Die Überkleidung durch letzteres ist daher auch an manchen Stellen nicht deutlich, an den kleineren aber immer unzweifelhaft vorhanden.

Auch hier treten nun wieder die Riesenzellen auf — immer wieder von der gleichen Beschaffenheit. Besonders reichlich sind dieselben im Septum atriorum in der Umgebung des Foramen ovale und am Übergang des Herzohres zum Vorhof an leistenartig vorspringenden Muskelbalken.

Der nächstliegende Gedanke, dass die Riesenzellen von der dicht benachbarten Leber eingeschwemmt sein könnten, muss sofort zurücktreten[1]), da sie fest in die Herzwand eingefügt sind und man fast überall auf ihnen die bedeckende Endothelschicht wahrnehmen kann. An andern Stellen scheinen sie allerdings direkt an das Lumen der Herzhöhle anzustossen, meist lässt sich jedoch bei verschiedenen Einstellungen oder am nächsten Schnitt noch eine Andeutung des ursprünglichen Verhältnisses auffinden. Manche erreichen eine beträchtliche Grösse (ich habe bei einer des rechten Vorhofes folgende Masse gefunden: ca. 40 μ grösste Länge der ganzen Zelle, 21 μ der grösste Durchmesser des etwas länglichen Kerns). Mehrere dieser Zellen schicken sehr zarte Ausläufer in das unterliegende Myokardium.

Beziehungen zu den kleinzelligen Herden sind zweifellos vorhanden, wenigstens hat hier ebenso wie an den anderen be-

---

1) Damit ist selbstverständlich nicht ausgeschlossen, dass dies auch einmal vorkommen könnte, ja, ich habe an der Klappe haftend im Foram. ovale eine Riesenzelle gesehen, von der mir diese Herkunft nicht unmöglich, wenn auch gerade nicht wahrscheinlich erscheint. Bei jungen Schweinsembryonen findet man öfters freie Riesenzellen in den grösseren Lebergefässen.

schriebenen Stellen die innige Verbindung der verschiedenen Elemente etwas sehr auffälliges.

Zum besseren Verständnis dieses gewiss beachtenswerten Befundes gebe ich eine genauere Beschreibung einer von Herrn Prof. Marchand angefertigten, ausserordentlich charakteristischen, bildlichen Darstellung zweier solcher Stellen (Vergl. ausserdem die Tafelerklärung, Fig 6 u. 7. In Fig. 6 sieht man zwei, zu beiden Seiten des Vorhofsseptum gelegene Riesenzellen, von denen besonders die linke durch ihre Grösse ausgezeichnet ist (auf diese beziehen sich die oben angegebenen Masse). Dieselben liegen sehr deutlich unter dem Endothel, kleine Zellen sind in der nächsten Nachbarschaft an dieser Stelle nicht vorhanden. Ähnliche wie die abgebildeten finden sich in beträcht. licher Anzahl in demselben und den nächsten Schnitten der Serie im Vorhofsendokard in ganz ähnlicher Anordnung. In Figur 7 findet sich am Septum atriorum (s), das an dieser Stelle in der Hauptsache aus grossen blasigen Muskelzellen (m) und einem zwischen diesen gelegenen dicht faserigen, mit dunklen Kernen versehenen Strang gebildet wird und beiderseits mit Endothel bekleidet ist, linkerseits (dem linken Vorhof entsprechend) eine in das Lumen hineinragende grosse Riesenzelle (rz). Dieselbe besitzt (abgesehen von den feinen Ausläufern) einen grössten Durchmesser von ca. 28 μ (ungefähr den doppelten der daneben liegenden grossen Muskelzelle), ihr Protoplasma ist sehr feinkörnig, durch Eosin auffallend stark rot gefärbt, und schliesst eine ganze Anzahl bei verschiedenen Einstellungen sichtbar werdender Kerne ein (nicht alle gezeichnet). Das Endothel zieht, wie bei verschiedener Einstellung hervortritt, z. T. über diese Zellen hinweg, so dass kein Zweifel über deren ursprünglich subendothelialen Sitz sein kann.

Auf der andern, dem rechten Vorhof entsprechenden, Seite sieht man nun zwei aus kleineren, stark wuchernden Zellen bestehende Herde, die (bei gewissen Einstellungen wenigstens) eine ganz scharfe Begrenzung durch das darüber hinziehende

Endothel (e) zeigen, sodass man wohl mit Recht von „Bruträumen“ sprechen kann. Bei andern Einstellungen sieht man, dass Zellen aus diesen Räumen in das Vorhofslumen übertreten.

An der Basis des untern „Brutraumes“ sind zwei charakteristische „Riesenzellen“ (rz) eingelagert (der grösste Durchmesser der oberen ca. 26 μ, der unteren 20 μ), deren Protoplasma eine ganz ähnliche Beschaffenheit, wie das der links gelegenen besitzt, während sie andererseits je ein kompliziertes, blasiges, helles Kerngebilde einschliessen (von 16½ resp. 9 μ grösstem Durchmesser), das ein feines Chromatingerüst mit mehreren verdickten Knotenpunkten zeigt. Der Herd wird im übrigen aus einigen grösseren zelligen Elementen (Übergangszellen I. Ordnung u^1) und zahlreichen kleineren (Übergangszellen II. Ordnung u^2) gebildet, davon eine am untern Rand in Mitose.

In dem oberen Herd finden sich an der gezeichneten Stelle keine Riesenzellen, neben den grösseren Zellen (u^1) aber zahlreiche kleinere (u^2) in mitotischer Teilung.

Die mit u^1 bezeichneten Zellen haben einen Durchmesser bis zu 10μ, der sehr grosse Kern bis 8μ, die mitosenhaltigen Zellen des oberen Haufens einen solchen von ca. 7, 5 μ.

Der Vollständigkeit halber erwähne ich schliesslich das Vorkommen von Riesenzellen (in reichlicher Menge) in der Urniere und zwar sind dieselben am reichlichsten in den Schlingen der Glomeruli, einige finden sich jedoch auch mitten im intertubulären Bindegewebe.

Wie verhält sich nun das Bindegewebe, abgesehen von den in den Herden auftretenden kleinen Zellen? Ist es möglich, mit Sicherheit Leukocyten darin nachzuweisen?

Die Beantwortung der Frage ist nicht ganz einfach, denn es kommen (in der Cutis der Schenkelbeuge z. B.) an dichten Stellen kleine Bindegewebszellen mit intensiv gefärbtem Kern vor, die ganz ähnliche Formen darbieten können, wie die der Wanderzellen im erwachsenen Gewebe; ferner finden sich an

sehr vielen Stellen freie rote Blutkörperchen (z. T. ist dies wohl als Artefact zu deuten) im Gewebe, deren Hämoglobingehalt oft nicht scharf hervortritt, so dass man manchmal in Versuchung kommen könnte, freie farblose Elemente anzunehmen. Schliesslich habe ich mich aber doch überzeugt, dass Elemente, die man mit den Leukocyten des erwachsenen Organismus unbedenklich identifizieren dürfte, bei diesem Embryo nicht zu konstatieren sind.

Résumé[1]): Deutlich röhrenförmige Lymphgefässe am Halse. Im Bindegewebe „primäre Wanderzellen" und Riesenzellen, sowie zahlreiche Übergänge zwischen beiden. Riesenzellen unter dem Endothel des Herzens und in den Urnieren. Im Bindegewebe und im Herzen zellenreiche Herden, welche ausser Riesenzellen und roten Blutkörperchen im wesentlichen zwei in lebhafter mitotischer Teilung befindliche Zellformen (Übergangszellen 1. und 2. Ordnung) enthalten.

Eigentliche Leukocyten weder im Bindegewebe, noch im Blut, noch in der Thymus[1]).

Rindsembryo von 4½ cm Kopfsteisslänge.

Ganz in Sublimateisessig. Querschnittserien (Celloidin) durch Hals, Brust und Bauch (nur der Kopf und das hinterste Beckenende nicht geschnitten).

Hier finden sich neben wohlausgebildeten, röhrenförmigen Lymphgefässen Plexus von solchen im hinteren Mediastinum, zu beiden Seiten des Nackens, im retroperitonealen Bindegewebe, in der Radix mesenterii und an der Aussenseite beider Hüften.

1) Nicht in Betracht gezogen sind an dieser Stelle (ebenso wie bei den gleich zu beschreibenden Embryonen) die Verhältnisse in der Leber, da diese Gegenstand einer besonderen, ausführlichen Schilderung sein sollen.

Erste Bildung von Lymphdrüsenanlagen:

In der Nackengegend finden sich zwei symmetrisch gelegene Lymphgefässplexus: Dieselben stellen ein längliches, nach hinten zugespitztes Dreieck dar (im Schnitt) und werden gebildet von röhrenförmigen Lymphgefässen, die mit homogenem Koagulum gefüllt sind, im Bereich der Plexus reichlich anastomosieren und grössere Räume bilden. (Auf der einen Seite entsteht so eine weite Bucht, ähnlich wie bei den vorher beschriebenen Embryonen.) Das Bindegewebe zwischen den Lymphgefässen ist deutlich dichter, als in der Umgebung und enthält reichliche Kapillarsprossen. Es bildet eine Art von Balkenwerk zwischen den meist parallel zu einander angeordneten Lymphräumen, dessen Mächtigkeit im Verhältnis zu der Weite der Lymphbahnen ziemlichen Schwankungen unterworfen ist.

Von freien zelligen Elementen in diesen Bindegewebsbalken ist im Anfangsteil der Serie noch wenig zu bemerken, sehr auffallend dagegen sind zahlreiche Häufchen von dunkelgefärbten Zellen, die nach vorn vom Plexus am Rande und in der Muskulatur des Nackens gelegen und vielfach nicht scharf gegeneinander abgegrenzt sind. (Siehe Fig. 9.)

Die grössten haben einen Durchmesser von ca. 0,15 mm, sind unregelmässig gestaltet und bestehen aus kleinen Zellen mit intensiv gefärbtem, meist ganz homogenem Kern, der manchmal jedoch ein deutlich fädiges, sehr dichtes Gerüst erkennen lässt. Manche Häufchen bestehen ganz aus letzteren Zellen, diese sind dann auch etwas grösser und bilden eine Art Übergang zu dem Typus der grösseren, beim vorigen Embryo geschilderten.

Die kleineren Zellen entsprechen durchaus wieder den oben beschriebenen. Ihr Protoplasma ist mehr oder weniger hämoglobinhaltig, neben wohlerhaltenen Kernen finden sich verschiedene Stadien des Untergangs; schliesslich sieht man am Rande

kernlose, blasse, schwach hämoglobinhaltige Scheiben, ebenso wie in den früheren Präparaten. — Um die Übereinstimmung vollständig zu machen, finden sich auch zahlreiche grosse Zellen, die diese Kerne resp. ihre Auflösungsprodukte aufgenommen haben und zwar vielfach so reichlich, dass ihr eigener Kern davon verdeckt erscheint. An anderen Stellen sieht man ihn deutlich, doch pflegt er mehr oder weniger ausgesprochene Zeichen der Degeneration zu zeigen, so dass sein ursprüngliches Verhalten nicht mehr sicher genug zu bestimmen ist. Ich glaube aber, diese Zellen als Wanderzellen ansprechen zu dürfen, da man einige (sehr wenige) weit ab von den Herden, denen sie offenbar die aufgenommenen Kerne verdanken, mitten im Gewebe antrifft.

Zu erwähnen wäre dann noch das Vorkommen zahlreicher Mitosen in den Zellen verschiedener Grösse, sowie das gänzliche Fehlen der Protoplasmafärbung, der Übergänge zu kernlosen Scheiben und der phagocytären Zellen in einigen Herden, die nur aus den etwas grösseren Zellen bestehen.

Ziemlich am Rande des Plexus tritt nun in späteren Schnitten der Serie ein Herd im Plexus selbst auf und zwar entspricht dieser anfangs völlig den vorher beschriebenen nur aus kleinen, meist deutlich hämoglobinhaltigen Zellen mit eingestreuten Phagocyten bestehenden, während später etwas grössere Zellen mit deutlicher Kernstruktur vorwiegen, die nicht mehr durchweg Hämoglobinfärbung zeigen, während gleichzeitig die kernlosen Scheiben seltener werden.

Weitere Plexus finden sich dann in grossem Umfange vor der Wirbelsäule und zwar einer vor und einer hinter der Aorta im hinteren Mediastinum und der Pleuroperikardialwurzel resp. im retroperitonealen Bindegewebe und in der Mesenterialwurzel.

Im Lumen der Lymphgefässe zartes homogenes Gerinnsel, keine zelligen Elemente. Im Bindegewebe dazwischen, wenig-

stens in dem retroperitonealen Plexus kleinzellige Herde, wie die oben beschriebenen.

Sehr erschwerend für die strenge Scheidung der vorkommenden zelligen Elemente an dieser Stelle ist das eigentümliche Verhalten des Sympathikus (worauf ja auch schon des öfteren aufmerksam gemacht ist). Die kleinen Sympathicuszellen sind von einer so ausserordentlichen Ähnlichkeit mit den in den Blutzellenherden zur Beobachtung kommenden Elementen, dass man die dort zu erlangenden, sonst gewiss sehr verwertbaren Befunde nur mit der äussersten Vorsicht verwenden kann. Wenn man diese Stelle trotzdem, was ich für sehr wichtig halte, aufs genaueste untersucht, wird man um eine wertvolle Erfahrung reicher, die vor verhängnisvollen Irrtümern an anderen Stellen schützt.

Wenn ich dies hier noch einmal hervorhebe, geschieht es mit gutem Grunde: einmal könnte man gerade bei der Durchsicht meiner Beschreibung der kleinzelligen Herde, namentlich im Herzen, leicht auf den Gedanken kommen, dass hier eine Verwechslung mit der Bildung der Ganglienapparate vorliege, andererseits kommen besonders an der Oberfläche des Magens, in den Nebennierenanlagen etc. in der That Herde von kleinen Zellen vor, die, nicht in der Nähe grösserer Sympathikusganglien gelegen, leicht Blutzellenherde vortäuschen können, namentlich in nicht ganz feinen und dabei intensiv tingierten Schnitten. Das untrüglichste Merkmal für die Erkenntnis ist das, wenigstens in den von mir zur Untersuchung benutzten Stadien, niemals fehlende Vorhandensein von Nervenfasern in unmittelbarem Zusammenhang mit diesen Bildungen. Die Konstatierung derselben ist, wenn man sich einmal gewöhnt hat, darauf zu achten, fast immer leicht.

Selbstverständlich lässt sich in den verschiedenen Fällen noch manches andere (Übergänge zu roten Blutkörperchen, Auftreten der oben beschriebenen mit Kernen vollgestopften Phagocyten u. s. w.) zur Unterscheidung heranziehen, doch glaube ich, darauf nicht weiter eingehen zu brauchen.

Auch bei diesem Plexus lässt sich mit Sicherheit konstatieren, dass Haufen von kleinen Zellen vorkommen, die nichts mit Sympathikusganglien und -ausbreitungen zu thun haben, sondern zweifellos den oben beschriebenen gleichwertig sind.

Herr Professor Marchand machte mich darauf aufmerksam, dass manche von den in dem oben geschilderten Zusammenhang gefundenen grösseren freien zelligen Elementen sehr an die von W. His jun. auf dem Anatomenkongress in Wien demonstrierten und als wandernde Sympathikusganglienzellen gedeuteten Gebilde erinnerten. Ich habe denn auch in der That nach Einsicht der ausführlichen Arbeit[1]) den Eindruck gehabt, dass wenigstens einige der dort be-

[1]) W. His jun., Die Entwickelung des Herznervensystems bei Wirbeltieren. Abhandlungen der mathematisch-physischen Klasse der Königl. Sächs. Gesellschaft der Wissenschaft, Bd. XVIII, 1893.

schriebenen und abgebildeten Elemente mindestens eine sehr grosse Ähnlichkeit, wenn nicht völlige Übereinstimmung mit den von mir beobachteten aufweisen.

Ich will mich darauf beschränken, hier nur das abermalige Erscheinen von Riesenzellen zu erwähnen (die — ausgebildet wenigstens — in dem Nackenplexus nicht beobachtet werden konnten). Sie weichen in ihrer Beschaffenheit nicht von den übrigen oben beschriebenen ab und liegen ganz frei im Bindegewebe, ohne erkennbaren Zusammenhang mit Gefässen. Nebenbei möchte ich erwähnen, dass Leukocyten ähnliche Zellen in den Maschen des Bindegewebes in der Umgebung dieser Riesenzellen nur sehr spärlich sind.

Zwischen den oberflächlichsten, noch wenig ausgebildeten Schichten der äusseren Beckenmuskulatur und den tieferen finden sich noch zwei symmetrische Lymphgefässplexus, in deren Bindegewebe auch eine Anzahl freier kleiner Elemente vorkommt, die aber im ganzen nicht so ausgebildet sind, wie die übrigen. Das Vorkommen einer ganzen Anzahl oft sehr umfangreicher Riesenzellen im umgebenden Bindegewebe (wieder ohne direkten Zusammenhang mit Gefässen) will ich nicht unerwähnt lassen.

In der Thymus ist das epitheliale Grundgewebe noch vielfach deutlich, doch erinnert dieselbe durch das nunmehr massenhafte Auftreten kleinkerniger, sehr intensiv gefärbter Zellen sehr an die vorgeschrittenen Stadien.

Im Blute sind Leukocyten nicht nachweisbar.

In den Glomeruli der Urniere manchmal ganze Haufen von Riesenzellen, auf die an anderer Stelle zurückzukommen sein wird.

Résumé: Erstes Erscheinen von Lymphgefässplexus mit Drüsenanlagen resp. solchen homologen Gebilden. — Riesenzellen im Bindegewebe im Bereich und in der Umgebung der Plexus und im Wolffschen Körper.

Lymphoide Infiltration der Thymus. Keine Leukocyten im cirkulierenden Blut.

Was das Vorkommen von Leukocyten im Bindegewebe betrifft, so möchte ich annehmen, dass ein Teil der kleinen Zellen, die in den oben beschriebenen Herden entstehen, in der That zu wahren Leukocyten wird, wenigstens ist die Übereinstimmung mit solchen eine ausserordentlich grosse.

Ein sicherer Beweis ist kaum zu liefern, da in solchen Herden, die zahlreiche Übergänge der farblosen kleinen Zellen zu kernhaltigen und kernlosen roten Blutkörperchen zeigen, die ersteren von den als Leuko- resp. Lymphocyten an anderen Stellen imponierenden kaum zu unterscheiden sind.

Schafsembryo von 4½ cm.

Zenkersche Flüssigkeit, Celloidin, Hämat. Eosin. Serien von Hals, Brust, Bauch.

Bei diesem Embryo liegen die uns interessierenden Verhältnisse ganz ähnlich wie beim vorigen, doch finden sich hier in der seitlichen Halsgegend zwei symmetrische Plexus, welche zuerst das Auftreten der kleinen Zellen zwischen den Lymphgefässen in der Weise zeigen, die ich nach allen meinen Präparaten für die typische halten muss; ausserdem lassen sich hier eine ganze Menge anderer interessanter Details erkennen.

In seiner ganzen Ausdehnung ist der Plexus der einen Seite in der Serie enthalten. Auf seine genaue Beschreibung werde ich mich beschränken:

Der Plexus ist auf dem Durchschnitt, ähnlich wie die Nackenplexus des vorigen Präparats länglich-dreieckig, mit der Spitze nach hinten gerichtet. Seine grösste Länge beträgt ca. 1½ mm, die grösste Breite ca. ⅓—½ mm. Von allen Seiten treten reichliche Lymphröhren ein. Die Hauptmasse der Lymphe ergiesst sich in einen breiten Spalt, der (ähnlich wie bei den vorigen Embryonen) neben dem Plexus verläuft und

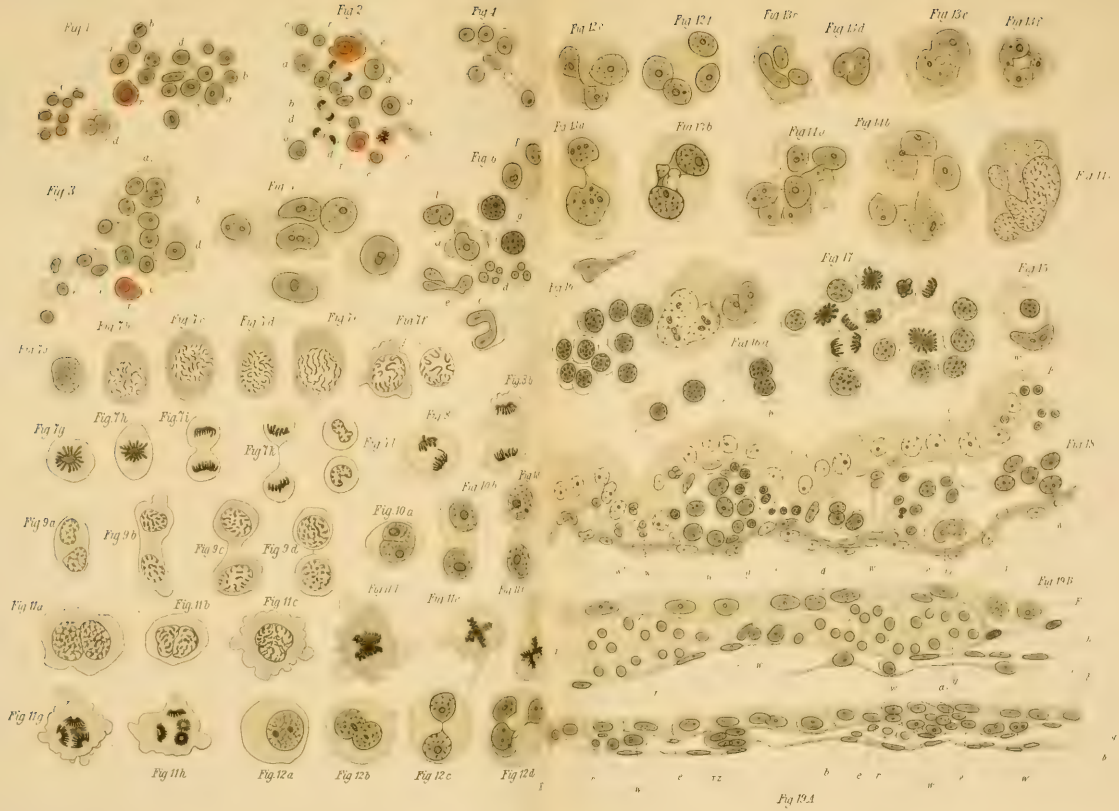
Fig 1
Fig 2
Fig 4
Fig 12c
Fig 12d
Fig 13c
Fig 13d
Fig 13e
Fig 13f
Fig 3
Fig 5
Fig 6
Fig 7a
Fig 7b
Fig 7c
Fig 7d
Fig 7e
Fig 7f
Fig 7g
Fig 7h
Fig 7i
Fig 7k
Fig 8
Fig 9a
Fig 9b
Fig 9c
Fig 9d
Fig 10a
Fig 10b
Fig 11a
Fig 11b
Fig 11c
Fig 11d
Fig 11e
Fig 11f
Fig 11g
Fig 11h
Fig 12a
Fig 12b
Fig 12c
Fig 12d
Fig 14a
Fig 14b
Fig 15a
Fig 15b
Fig 16a
Fig 16b
Fig 17
Fig 18
Fig 19A
Fig 19B

sich nach vorn und medianwärts bis in die Nähe der Venae jugulares verfolgen lässt. Am vorderen Ende tritt ein dichtes Büschel von sehr feinen Gefässen ein, die sich in dem zwischen den Lymphgefässen befindlichen Bindegewebe, welches wiederum ein ganz ähnliches, vielfach allerdings dickeres Balkenwerk zwischen den Gefässen des Plexus bildet, verlieren. Dies Bindegewebe erscheint schon bei ganz schwacher Vergrösserung viel dichter als das umgebende, in der Hauptsache ist dies aber, wie die stärkere Vergrösserung zeigt, was ich besonders hervorheben möchte, bedingt durch die Anwesenheit von ausserordentlich reichlichen Blutgefässsprossen und zweifellos auch kapillären Lymphräumen, die das Gewebe kernreicher machen und es zu gleicher Zeit deutlicher faserig, resp. streifig erscheinen lassen. Allerdings sind auch die Zellen des Bindegewebes näher an einander gerückt, wie zusammengedrückt. Es ist übrigens manchmal gar nicht leicht, die Wandungszellen blutleerer resp. noch nicht bluthaltiger Gefässe von den gewöhnlichen Bindegewebszellen zu unterscheiden.

Besonders wichtig sind nun wieder die kleinzelligen Herde.

Dieselben treten an verschiedenen Stellen im Bindegewebe des Plexus auf, schon bei schwacher Vergrösserung sehr auffallend, von rundlicher oder länglicher Gestalt, manchmal auch streifenförmig. Sie treten regelmässig an einigen Stellen direkt unter das Endothel der Lymphbahnen, sonst aber ist eine bestimmte Beziehung zu Blut- und Lymphgefässen, so intensiv danach gesucht wurde, kaum nachweisbar. Die Blutgefässkapillaren und Sprossen sind auch im Bereich der Herde, ebenso wie in den ganzen Bindegewebsbalken sehr reichlich, oft natürlich durch die dichten Zellanhäufungen verdeckt.

Besonders schön und instruktiv zeigt ein Schnitt durch die Mitte des Plexus einen sich halbkugelig (follikelartig, wenn man will) gegen die Lymphbahn vorwölbenden Haufen, zu dem von

einem benachbarten grösseren Blutgefässe zahlreiche feine und lange Kapillaren und Sprossen treten. Das solide Ende der letzteren setzt sich in eigentümlich gestaltete sternförmige Zellen fort, deren feine Ausläufer mit einander anastomosierend eine Art Retikulum für die kleinen Zellen bilden. Letztere sind in den meisten Herden ausschliesslich von der etwas grösseren Form mit deutlichem Kerngerüst, sehr viele in mitotischer Teilung. In andern, aber jetzt mehr an Zahl und Umfang zurücktretenden, finden sich auch die ganz kleinen mit homogenem Kern und reichlichen Übergängen zu roten Blutkörperchen. In manchen sind beide Zellarten gemischt. Ferner finden sich nun auch nicht wenige zellige Elemente in den Lymphbahnen und zwar wohlerhaltene, von demselben Aussehen wie die Zellen der Herde, ferner Formen, die völlig den Wanderzellenformen erwachsener Gewebe entsprechen und schliesslich auch bereits unverkennbare Degenerationsformen, letztere vielfach mit Bröckeln zerfallener Kerne (wahrscheinlich Erythrocytenkerne) beladen. Auch im Bindegewebe [1]) ziemlich zahlreiche Zellen von charakteristischer Wanderzellenform: Lochkerne, gelappte Kerne, hufeisenförmige, fragmentierte u. s. w.

Schliesslich finden sich nun auch wieder Riesenzellen.

Das Verhalten der einzelnen Bestandteile der Lymphdrüsenanlage in diesem sehr wichtigen Stadium möchte ich mir erlauben, an der Hand der von Prof. Marchand stammenden Figuren 10, 11 und 12 A-G einer eingehenden Besprechung zu unterziehen.

Das Bindegewebe ist im allgemeinen in Form von mehr oder weniger dicken zwischen den Lymphräumen (lr) gelegenen Balken angeordnet, die die Gefässe (g) tragen und in der Hauptsache von charakteristischen gewöhnlichen Bindegewebszellen (b)

[1]) D. h. in dem nicht von den Herden eingenommen, aber innerhalb des Plexus gelegenen.

gebildet werden. Zwischen diesen „fixen" Elementen finden sich nun aber zahlreiche solche, die zweifellos in Wanderung begriffen sind und zwar sieht man dieselben in den verschiedensten Formen und Grössen, von solchen, die ungefähr den Wanderzellen des erwachsenen Organismus entsprechen würden, bis zu kern- und protoplasmareichen Klumpen, die eine grosse Ähnlichkeit ja Übereinstimmung mit den „Riesenzellen" haben, wie wir sie sonst im embryonalen Organismus beobachten.

Auf Fig. 10 sind einige kleine Formen (n) dargestellt, die in das Bindegewebe eingelagert sind, eine auch in einem Lymphraum. Das Protoplasma dieser Zelle ist auffallend stärker eosinrot als das der benachbarten, feingranuliert, die Kerne schärfer konturiert und dunkler. Die Grösse dieser Zelle schwankt zwischen 7 1/2 und 11 μ, die ihrer Kerne von 5,5—9 μ (in einem Durchmesser). Letztere sind meist rund, oft kommen aber auch andere Formen, die an Leukocytenkerne erinnern, vor. Ausserdem sind in diesem Balken zwei Riesenzellen (rz) vorhanden, welche in Spalträume des Bindegewebes eingelagert sind. Ihr Protoplasma ist ebenfalls feingranuliert, stark durch Eosin gefärbt, jede schliesst eine grössere Anzahl von Kernen ein. (Die obere hat einen grössten Durchmesser von 22 1/2 μ, die untere einen solchen von ca. 17 μ.)

Die in dem Lymphraum gelegene Wanderzelle (w) zeigt Erscheinungen beginnender Degeneration, namentlich eine sehr feinvakuoläre Beschaffenheit ihres Protoplasmas.

Auf Fig. 12, A—G sind nur bei sehr starker Vergrösserung (ca. 1200) eine ganze Anzahl von Übergangsformen zwischen den kleineren Wanderzellenformen und riesenzellenartigen Gebilden (die die Eigenschaft des Wandervermögens natürlich beibehalten) gezeichnet.

Bei A findet sich eine solche Zelle in Mitose. Ihr Protoplasma ist ganz besonders intensiv rot gefärbt, ausserdem schliesst

es eine Anzahl von Vakuolen ein. Die grösste Länge dieser Zelle beträgt ungefähr 15 μ.

Bei B liegt in einem Spalt zwischen 2 Bindegewebszellen eine bereits etwas grössere (wandernde) mit noch einfachem Kern, die einen langen Protoplasmafortsatz ausstreckt (grösste Länge mit dem Fortsatz 23 μ). Auf C und D sind solche mit 2 Kernen mit verschieden geformten Fortsätzen (bei D ein ganz stumpf konischer), deren Länge 21 resp. 20 μ beträgt, abgebildet.

Sehr umfangreiche und komplizierte Gebilde sind nun schon E u. F. — E ist ca. 38 μ lang und 15 μ breit, offenbar in einer Spalte des Bindegewebes kriechend, mit einer ganzen Anzahl von Kernen. F ist noch weit eigentümlicher, keulenförmig gestaltet, mit einem sehr langen und ausserordentlich zarten Protoplasmafortsatz. Der kompakte Teil schliesst eine Anzahl von Kernen und mehrere ziemlich grosse Vakuolen ein. Die grösste Länge dieses Gebildes beträgt ungefähr 41 μ, die grösste Breite $22^1/_2$ μ, die Kerne sind 6—8 μ lang, 5—6 breit.

Bei G ist dann noch eine einkernige Zelle dieser Art gezeichnet, welche frei in einem Lymphraum, dicht an dessen Endothel gelegen ist und eine andere in starkem Zerfall befindliche Zelle einschliesst.

Die sämtlichen Zellen (die einkernigen Wanderzellen, die Riesenzellen und die eben beschriebenen Übergangsformen sind aus einem Schnitt gezeichnet, in dem sich ausser den dargestellten noch eine beträchtliche Anzahl ebenso gearteter vorfinden.

Ebenfalls in diesem Schnitt findet sich nun auch der Herd Fig. 11.

Derselbe besteht aus einer grossen Anzahl dichtgedrängter kleiner Zellen („Brutraum"), mit ziemlich dunkel tingierten Kernen von ca. $5^1/_2$ μ Durchmesser, die von einem ganz schmalen, zarten, schwach eosinroten Protoplasmasaum umgeben sind und in ihrer Grösse und sonstigem Verhalten ungefähr den oben als „Über-

gangszellen II. Ordnung" bezeichneten entsprechen. An nicht gezeichneten Stellen des Herdes (in anderen Schnitten) finden sich ziemlich reichliche Mitosen, ebenso wie in sonstigen in dem Plexus auftretenden und diesem analogen Herden. Der Herd wird von Bindegewebe kapselartig umschlossen.

Dieselben Zellen, wie in diesem „Brutraum" oder „Keim-Centrum" finden sich nun auch verstreut in den Lymphräumen (a) und im benachbarten Gewebe zwischen den Bindegewebszellen (b).

Die Thymus besteht in den höher gelegenen Abschnitten fast nur aus epithelialen Elementen, während die tiefer gelegenen Teile bereits dicht mit lymphoiden Zellen durchsetzt sind.

In den Blutgefässen des Halses nirgends Zellen, die als weisse Blutkörperchen gedeutet werden können.

Résumé: Lymphdrüsenanlagen am Halse aus Lymphgefässplexus und von diesem eingeschlossenen Bindegewebssträngen bestehend, welch' letztere zahlreiche Blutgefässe und Sprossen, kleinzellige Herde und Riesenzellen aufweisen. Zweifellose Leukocyten mit sehr verschieden gestalteten Kernen in dem Bindegewebe, spärliche in den Lymphbahnen; ausser diesen mit den Leukocyten des erwachsenen Organismus identischen Zellen Wanderzellen von anderem Charakter („primäre, embryonale Wanderzellen"), die eine grosse Anzahl von Übergängen zu riesenzellenartigen Gebilden zeigen. Keine Leukocyten im cirkulierenden Blut.

Bei der weiteren Verfolgung der Lymphdrüsenentwickelung können wir jetzt einen ziemlich grossen Schritt vorwärts thun. Ich wende mich zu der Beschreibung der Halsdrüsenanlagen bei einem Rindsembryo von 13½ cm Kopfsteisslänge. Derselbe war von der Nabelvene (s. o.) aus mit einer ziemlich reichlichen Quantität (ca. 20 ccm) Zenkerscher Flüssigkeit injiziert worden,

doch war das Arteriensystem am Halse noch prall mit Blut gefüllt, während die Jugularvenen sehr weit, aber ganz leer waren. Zugleich sind die Lymphbahnen weit klaffend.

Es entzieht sich natürlich der genaueren Beurteilung, in wie weit die Injektion oder die übrige Art der Konservierung (der Embryo wurde erst im ganzen in Zenkerscher Flüssigkeit gehärtet und dann durchschnitten) an dem Zustande der Lymphwege beteiligt war. Jedenfalls ist, wie das ja auch kaum anders zu erwarten steht, der Unterschied gegen das Aussehen solcher, bei denen durch die frische Durchschneidung die enorme Turgescenz der embryonalen Gewebe geschwunden ist, ein ausserordentlicher.

Die Schnitte wurden durch den ganzen Hals geführt: die Verhältnisse sind dadurch ausgezeichnet übersichtlich, nachteilig ist nur, dass man bei der Grösse des Objektes von ganz feinen Schnitten (unter 20 μ) absehen musste. Es fiel dies aber bei der Durchsichtigkeit des gewissermassen ausgespannten Gewebes nicht besonders störend ins Gewicht.

Es findet sich in der von einem grösseren Teil des Halses angelegten Querschnittsserie eine parige Lymphdrüsenanlage, welche nach aussen und hinten von der Carotis communis und dem N. vagus, nach vorn durch die Thymus, nach innen von dem periösophagealen Bindegewebe eingeschlossen wird (siehe Fig. 13).

So unähnlich nun dieses Bild dem der ausgewachsenen Cervicaldrüse ist, so finden wir doch sämtliche Bestandteile der letzteren darin — in primitivster Form allerdings, aber auch in übersichtlichster.

Die Hauptmasse der Anlage wird von einem ziemlich kompakten, rundlichen, aber mit zahlreichen, den Plexus durchsetzenden Ausläufern versehenen Kern gebildet, der allseitig von weiten, nur durch Septen von einander geschiedenen (im vorliegenden Präparate ganz leeren) Lymphräumen umgeben wird.

Durch den schönen Kontrast des intensiv hämoglobin- resp. eosinrot gefärbten Inhalts der stark gefüllten Gefässe gegen die weiten, aber ganz leeren (ausgespülten?) Lymphbahnen erhält man das Bild, wie bei einer doppelten künstlichen Injektion, deren wirkliche, einwandsfreie Ausführung wohl ein frommer Wunsch bleiben dürfte.

Das Blutgefässnetz ist hochentwickelt, zum grössten Teil die Ausbreitung eines verhältnismässig kräftigen Astes des Carotis communis, der in Begleitung einer entsprechenden Vene verläuft. Ausserdem treten aber noch recht ansehnliche Äste durch Septen des Plexus von mehreren Seiten in den Drüsenkörper ein. Von dem eingeschalteten Kapillarnetz, sowie den grösseren Ästchen strahlen zahlreiche Gefässsprossen in die Bindegewebsmasse ein, so dass in der That ein recht beträchtlicher Teil der konstituierenden Gewebselemente dem Blutgefässsystem angehört. Von grossem Interesse ist nun ferner das Verhalten des intraglandulären Lymphgefässsystems, das ebenfalls bereits weit entwickelt ist. Der Drüsenkern ist nicht allein durchzogen von zahlreichen feinen Lymphröhren resp. Kapillaren, sondern enthält auch grössere, von Septen durchsetzte, mit einander kommunizierende Räume, die zusammen in primitiver Form die späteren intraglandulären Lymphbahnen darstellen. Dieselben sind also in der That nichts weiter, als eine ursprünglich sehr einfache Modifikation der von Anfang an reichlich vorhandenen Lymphgefässe, die von der ersten Anlage an mit dem äusseren Plexus (resp. Sinus) in innigster Beziehung stehen[1]).

[1]) Ich muss hier noch einmal betonen, dass eine Beurteilung dieser Verhältnisse nur möglich ist an Präparaten, die durch irgend eine künstliche Methode (die allerdings wie in meinem Fall nur zufällig zum Ziele führen wird) die Lymphwege in völlig ausgedehntem Zustand erkennen lässt. Bei viel weiter entwickelten Lymphdrüsen werden diese, für das Verständnis des Lymphdrüsenaufbaues fundamentalen Verhältnisse dem Beobachter völlig entgehen.

Die Übereinstimmung mit den Verhältnissen beim Erwachsenen geht noch weiter. Man kann feine, aus Zellen und feinsten Fasern bestehende, vom Rande des Plexus bis tief in die Drüsensubstanz verlaufende Septen erkennen, neben denen zwischen extra- und intraglandulären Bahnen kommunizierende Lymphspalten verlaufen. Die den äussern Sinus (man darf wohl den umgebenden Plexus bereits als solchen bezeichnen) durchsetzenden Stränge und Septen repräsentieren z. T. noch die Reste der Wandungen der Lymphgefässanastomosen. Zwischen diesen etwas gröberen Strängen spannen sich aber auch jetzt schon feine Fasern aus, die entweder die Ausläufer wandständiger Zellen sind, oder aber auch, den Kern in ihrer Mitte enthaltend, im Lumen der Lymphräume ausgespannte Zellen repräsentieren.

Die Bindegewebszellen des Drüsenkerns sind weit dichter aneinander gelagert, als die der Umgebung; von ihnen strahlt ein feines, durch anastomosierende Ausläufer gebildetes, netzförmiges Faserwerk aus. Leukocyten sind in einem grossen Teil der Anlage sehr spärlich, in andern treten sie reichlicher und in eigentümlicher Art auf: Schon bei ganz schwacher Vergrösserung sieht man in der helleren, aus Gefässen und Bindegewebe bestehenden Masse dunkelblaue Flecke auftreten, ganz ähnlich wie bei den früher beschriebenen, in den Plexus oder im Bindegewebe beobachteten Herden. Dieselben bestehen jetzt allerdings fast ausnahmslos aus Zellen, die sich durch nichts von den Lymphocyten des erwachsenen adenoiden Gewebes unterscheiden. Dadurch, dass sie gegen den äusseren Sinus vordringen, die bisher eckigen Übergänge zu den Septen halbkugelig vorwölben, entsteht bereits jetzt das Bild des Lymphfollikels.

In den Anfängen dieser Bildungen erkennt man noch sehr deutlich das Verhältnis zum Bindegewebe, dessen Zellen bereits ein dem späteren ganz analoges Retikulum bilden. Die Bildung dieser kleinsten Herde erfolgt anscheinend im Anschluss an kleine Blutgefässe, doch möchte ich mich hier schon auf das entschie-

denste dagegen aussprechen, dass hier eine Vermehrung ausgewanderter Elemente vorliegt, schon aus dem einfachen Grunde, weil solche Zellen auch mit der grössten aufgewandten Mühe im Gefässlumen überhaupt nicht oder höchst spärlich in ganz grossen Gefässen (resp. im Herzen) nachzuweisen sind. — In der unmittelbaren Umgebung des Gefässes entsteht eine junge homogene und dunkelkernige Brut, aus der sich schnell die fertigen Lymphocyten differenzieren, ein total anderes Bild als das jedem Pathologen so geläufige der Leukocytenemigration. (Ich verzichte hier auf eine weitere Darlegung dieser Auffassung, da ich später ausführlich darauf zurückkommen muss).

Wieder habe ich nun noch das Auftreten von Riesenzellen zu erwähnen und zwar sehr grosser, von typischem Bau, zum kleinen Teil am Rand gegen den äusseren Sinus, die meisten (im ganzen eine mässige Zahl) mitten im Bindegewebe gelegen. In Fig. 14 sind zwei solche aus dieser Lymphdrüsenanlage gezeichnet, von denen namentlich die eine durch ihre Grösse und den Gehalt an zwei komplizierten Kernkonglomeraten ausgezeichnet ist.

Über die ebenfalls sehr beachtenswerten Verhältnisse der übrigen in diesen Schnitten getroffenen Organe und Gewebe möchte ich folgendes bemerken: Im Knochenmark der Ossifikationskerne der Wirbelkörper und -bögen liegen zahlreiche Riesenzellen (und Osteoklasten) und sehr reichliche Häufchen kleiner Zellen zwischen den Gefässen. Leider ist hier das Gewebe (offenbar durch zu langsames Eindringen der Fixierungsflüssigkeit in den unangeschnittenen Knochen) für feinere histologische Untersuchungen nicht geeignet.

Einer besonderen Beschreibung bedarf nun noch das Verhalten des Halszellgewebes und der in ihm enthaltenen Gefässe: Die Lymphgefässe sind auch hier sehr weit, überall röhrenförmig, mit glatter Endothelauskleidung und zahlreichen Klappen. In

den Scheiden der Arterien in der Nähe der Thymus und Thyroidea reichliche Leukocyten, die das Gefäss manchmal mantelartig einschliessen. Doch kann man sich auch hier mit Sicherheit überzeugen, dass es sich nicht um Auswanderung von Zellen handelt. Einmal finden sich solche Leukocyten an manchen Stellen nur an einer Seite des Gefässumfangs (während man bei erhöhter Leukocytenemigration doch den ganzen Querschnitt des Gefässes in der Regel von weissen Blutkörperchen umkränzt sieht) und dann findet man sie namentlich auch in den Adventitien grösserer Stämme, wo sich eine dicke Media, die keine Spur von Leukocyten aufweist, zwischen Lumen und Leukocytenanhäufung einschiebt.

Ausserdem aber treten, sehr oft im Anschluss an perivaskuläre Zellanhäufungen, Leukocyten ganz frei im Halsbindegewebe auf. Das charakteristische und zugleich interessanteste an dieser Erscheinung ist die ausserordentliche Verschiedenheit, namentlich der Grösse und Kernkonfiguration dieser Zellen, welche demnach nicht eine Eigentümlichkeit der Leukocyten des erwachsenen Zustandes ist, sondern denselben sofort bei ihrer Entstehung (hier also mitten im Bindegewebe) zukommt. Hervorzuheben ist, dass das numerische Verhältnis dieser Formen zu einander ein wesentlich anderes ist, als in den erwachsenen Geweben (cf. Fig. 16).

Es überwiegen grosse runde Zellen mit ebenfalls grossem, scharf konturiertem Kern, der auch meist rund, manchmal aber auch gelappt erscheint und in der Regel mehrere Kernkörperchen aufweist. Sie gleichen am meisten den sogenannten Markzellen, und messen oft 10 μ im Durchmesser, während der des Kernes ca. 7,5 μ beträgt. Ferner finden sich dann einkernige, sehr viel kleinere, den späteren Lymphocyten gleichende Zellen mit wenigem Protoplasma und meist dunkler gefärbten Kernen. Solche Kerne messen 3,75 bis 5,25 μ. Der grösste Durchmesser einer solchen in Mitose (Dyaster) befindlichen Zelle

beträgt 9 μ, andere in Stern oder Knäuelphase der Mitose sind nicht grösser als die ruhende Zelle (6—7 μ).

Schliesslich treten dann auch typische, denen des Erwachsenen ganz konforme, grosse polynukleäre Leukocyten auf (l' in Fig. 16), die ungefähr 8 μ im Durchmesser haben und deren reichliches Protoplasma dicht gedrängte, mit Eosin schwach tingierte Granula zeigt. Manche Mitosen machen den Eindruck, als wenn sie direkt aus so beschaffenen Zellen hervorgegangen seien; ebensogut kann man allerdings auch annehmen, dass die Mitosen so beschaffene Zellen liefern.

Gestalt und Grösse dieser Zellen entsprechen durchaus den direkt damit verglichenen Zellen aus dem Knochenmark eines jungen Kaninchens und der Lymphdrüse eines erwachsenen Hundes.

Sehr auffallend ist nun ferner in diesem Schnitte das sehr reichliche Vorkommen von frei im Bindegewebe liegenden typischen Riesenzellen der verschiedensten Form und Grösse, welche meist in Gruppen gelegen sind und am häufigsten in der Nähe des oberen Poles des linken Schilddrüsenlappens anzutreffen waren.

Fig. 15 zeigt bei rz eine solche, und zwar ist dieselbe in einem Haufen grosskerniger Leukocyten (u') eingelagert (dieselben sind nicht alle gezeichnet), die wieder sehr ähnlich den „Markzellen", aber auch den früher beschriebenen grosskernigen, als „Übergangszellen erster Ordnung" bezeichneten Zellen sind. Neben diesen finden sich dann auch Übergänge zu kleineren und nach links eine ganze Anzahl von Mitosen in kleinen Zellen mit zartem granulierten Protoplasma. — Man findet daher ganz ähnlich wie bei dem oben beschriebenen Rindsembryo von $2^1/_2$ cm Länge in einem riesenzellenhaltigen Gewebe grosse Zellen und Übergänge zu kleineren, sowie zahlreiche Mitosen; der grosse Unterschied ist nur der, dass die Produkte dieser Herde nunmehr nicht rote, sondern

weisse Blutkörperchen, wahre Leukocyten der verschiedenten Form sind.

Résumé: Drüsenanlagen, in denen sämtliche Teile der erwachsenen Drüse bereits vorhanden sind. Riesenzellen in den Lymphdrüsenanlagen, im Bindegewebe in der Umgebung der Thyreoidea, im Knochenmark (ausser den Osteoklasten), Leukocyten der verschiedensten Form im Bindegewebe, mit deutlichen mitotischen Teilungen.

Bei der Untersuchung eines Rindsembryos von 14½ cm, von dem zahlreiche Abschnitte in Serien durchmustert wurden, finden sich im ganzen gleiche Verhältnisse in den Lymphdrüsenanlagen, wie bei dem eben beschriebenen; auf den ersten Anblick allerdings zeigen sie eine ganz überraschende Verschiedenheit, ja kaum irgend eine Ähnlichkeit, doch ist dies, wie das genauere Studium ergiebt, allein bedingt durch das völlige Zusammensinken der Lymphwege bei dem frisch zerstückelten Exemplar. Man findet die einzelnen Elemente in derselben Ausbildung, ihre Beziehung zu einander ist aber ohne Berücksichtigung der eben beschriebenen Präparate oft ganz unverständlich.

Im Mesenterium finden sich Plexus, die noch wenig ausgebildet sind. Drüsenanlagen mit Riesenzellen erscheinen ferner in der Umgebung der Bauchaorta, doch macht sich hier die reichliche Anwesenheit von Sympathikuselementen sehr störend geltend.

Bei einem Schweinsembryo von 8 cm und einem Schafsembryo von 12 cm finden sich die Verhältnisse in völliger Übereinstimmung mit denen beim Rindsembryo von 13½ cm, nur liegen dieselben lange nicht so klar. Auffallend ist bei dem Schweinsembryo die ausserordentlich geringe Zahl von Leukocyten in den Halsdrüsenanlagen.

Das nächste Stadium der Entwickelung finden wir bei einem Schweinsembryo von 15 cm Länge, z. B. in inguine; die Veränderungen sind mehrfache und betreffen sämtliche Teile der Drüse: das umgebende Bindegewebe wird dichter und zeigt den Beginn einer konzentrischen Schichtung, wenn auch von einer eigentlichen Kapsel noch nicht die Rede sein kann. In den Lymphbahnen reichliche Faserentwickelung, ausserdem reichlichere Lymphzellen, die die Anordnung etwas verdecken. Die Lymphocyten der eigentlichen Drüsensubstanz sind zwar immer noch deutlich in Herden angeordnet, dieselben sind aber viel umfangreicher und wölben sich als rundliche Gebilde gegen den Sinus vor, entsprechend den Follikeln der erwachsenen Drüse, doch sind sie an Zahl natürlich viel geringer. Auch eine Art Marksubstanz (resp. auch Hilusstroma) entsteht hier durch reichlich verästelte Lymphbahnen zwischen dichten Bindegewebssträngen an der von Follikeln freien Seite der Drüse (d. h. gegen den nun deutlich werdenden Hilus hin).

Am Hals ist die Ausbildung der Drüsen nicht ganz so weit vorgeschritten, namentlich ist der Umfang ein ganz erheblich geringerer.

Sehr reichlich ist um diese Zeit die Entwickelung des lymphatischen Gewebes beim Schwein im Mesenterium, doch sind hier die Verhältnisse durch das von Chievitz genau beschriebene Verhalten des massigen Rete mirabile der Blutgefässe ziemlich kompliziert und in diesen Stadien wohl nicht sehr zur Untersuchung der einfachen Entwickelungsvorgänge geeignet.

Bestätigen kann ich das Vorkommen sehr einfach gebauter kleiner Drüsen und die häufig vorkommende undeutliche Abgrenzung der lymphoiden Infiltration gegen das gewöhnliche Bindegewebe an einer Seite der Drüse, wie sie ja auch an anderer Stelle zur Beobachtung kommt.

Nicht unerwähnt will ich ausserdem lassen, dass zugleich mit der Ausbildung des Wundernetzes eine enorme Entwicke-

lung der Sympathikusausbreitung innerhalb der Platten des Mesenterium statt hat. Zwischen den Gefässen liegen zahlreiche Haufen kleiner Zellen mit intensiv gefärbten Kernen, die wiederum eine gewisse Ähnlichkeit mit den früher beschriebenen Herden im Bindegewebe besitzen, bei näherem Zusehen aber immer einen unzweifelhaften Zusammenhang mit Sympathikusästen erkennen lassen.

Die fortschreitende Entwickelung der Lymphdrüsen (Rindsembryo von 26 cm) bringt nun eine weitere Differenzierung und Ausbildung der bisher vorhandenen Elemente. Bei diesem Embryo ist vor allem die Kapsel deutlicher ausgeprägt; damit tritt die Drüse in ein Stadium, in dem sie als bereits makroskopisch abgeschlossenes, leicht ausschälbares Gebilde sich ähnlich wie die fertige verhält. Von dieser Zeit an erkennt man bei stärkerer zelliger Füllung auch bereits makroskopisch die zu- und abführenden Lymphgefässe. Der Gehalt der Drüse an Leukocyten ist ein sehr verschiedener, die Verteilung ist manchmal noch herdartig, wie in den früheren Stadien, doch ist von jetzt ab die diffuse Infiltration, wie wir sie später finden, häufiger. Der oft geringe Gehalt an Leukocyten, den man übrigens nicht zu selten auch noch beim Neugeborenen findet, ist bereits makroskopisch sehr leicht zu konstatieren, indem die Lymphknoten in diesem Fall ein vollständig durchscheinendes, glasiges Aussehen haben.

Der äussere Sinus ist meist fast ganz frei von Lymphzellen, so dass er bereits bei schwächster Vergrösserung als heller, die Drüsensubstanz umgebender Ring [1]) zu erkennen ist. Das Freiwerden der Maschen des eigentlichen Drüsengewebes ist natürlich durch Fortführung durch den Lymphstrom zu erklären,

[1]) Man vergleiche übrigens die sehr zutreffende Schilderung und Abbildung bei Sertoli, l. c.

während die in den Anfangsstadien oft sehr energische Neuproduktion durch eine lange, vielleicht die ganze übrige Embryonalzeit gering ist und an manchen Stellen wohl auch ganz sistiert. Deswegen bekommt man auch oft das Gerüst der Drüsensubstanz zu Gesicht, wie es sich verhält, nachdem augenscheinlich bereits Lymphzellen dasselbe infiltriert gehabt hatten, also in einer Weise, wie es sich ähnlich nach mechanischer Entfernung (durch Pinseln, Schütteln) verhalten würde. Ich muss nun hervorheben, dass dies Gerüst sich ganz verhält wie das Retikulum der erwachsenen Drüse, nur, dass seine Maschen noch enger sind. Man kann sich mit aller Sicherheit davon überzeugen, dass das feine Netzwerk in der That durch die Anastomose der verästelten Ausläufer der Bindegewebszellen entsteht, während die gröberen Stützsepten einen faserigen Grundstock mit zwischen und auf den Fasern liegenden Zellen darstellen. Die Fasern, respektive Zellen, die das Retikulum der Lymphbahnen bilden, sind manchmal erheblich anders gestaltet (worauf bei geeigneten Präparaten noch zurückzukommen sein wird). Der Blutgefässreichtum ist immer ein bedeutender. — In den Halsdrüsen umfangreiche, typische Riesenzellen und viel deutlichere, intraglanduläre Lymphbahnen. Ausserdem findet sich hier eine ganze Anzahl von Herden, aus kleineren Zellen mit dunklem Kern bestehend.

Die äussere Form sowohl, wie die innere Anordnung ist damit im ganzen ausgebildet, immerhin findet sich bei der Untersuchung der verschiedenen Drüsen eine so grosse Menge von Einzelheiten, dass eine erschöpfende Darlegung kaum durchzuführen ist.

Die Dichtigkeit der Infiltration des interfollikulären Retikulum ist sehr wechselnd, während die Lymphbahn in der Regel auffallend frei von Leukocyten ist. Die Formen der Kerne der letzteren zeigen bereits recht mannigfache Varietäten, doch präva-

lieren die gewöhnlichen rundkernigen Lymphocyten und die polymorphkernigen Leukocyten.

Ich darf wohl sagen, zu meiner eigenen Überraschung konnte ich (bei einer späteren nochmaligen Durchsicht der Präparate), in den Lymphdrüsen älterer Embryonen (30—45 cm) einen Vorgang konstatieren der mir bis dahin völlig entgangen war und (in dieser Weise wenigstens) auch niemals beschrieben ist: In diesen Drüsen entstehen nämlich auch zweifellos noch rote Blutkörperchen, die aber nicht, wie man erwarten könnte, in den Lymphstrom und von dort in die Blutcirkulation eintreten, sondern direkt in den Blutgefässinhalt übergehen.

Das Verhalten ist folgendes: Sowohl in der eigentlichen Drüsensubstanz, als auch besonders deutlich in dem bei diesen Embryonen in Achsel- und Weichendrüsen oft sehr ausgebildeten Hilusstroma findet man Häufchen von Zellen mit sehr kleinem und ausserordentlich intensiv tingiertem Kern, so dass sie sogar in den dichtesten Leukocytenhaufen noch scharf gegen die ebenfalls dunklen Kerne der letzteren abstechen. Bei genauerer Betrachtung mit starker Vergrösserung lässt sich nun zweifellos konstatieren, dass ganze Haufen dieser Zellen innerhalb des Gefässlumens liegen, während andere wiederum ebenso zweifellos ohne Begrenzung frei im Binde- resp. adenoiden Gewebe liegen. An günstigen Stellen nun stehen die extravaskulären mit den intravaskulären Zellen in Verbindung, so dass nur die Annahme übrig bleibt, dass die Zellen von aussen in das Gefäss gelangen. Dass der Vorgang nicht etwa umgekehrt aufzufassen ist, lehrt die einfachste Betrachtung: Kernhaltige Blutkörperchen kommen in diesem Stadium im cirkulierenden Blut kaum vor; wie sie sich plötzlich an einer Stelle des Gefässsystems anhäufen sollten, wäre ganz unverständlich; dann aber verfolgt man alle Übergänge von den jungen, dunkelkernigen, vielfach sich mitotisch teilenden extravaskulären Zellen bis zu den kernlosen des wieder das gewöhnliche Verhalten zeigenden weiter von dem Herd entfernten

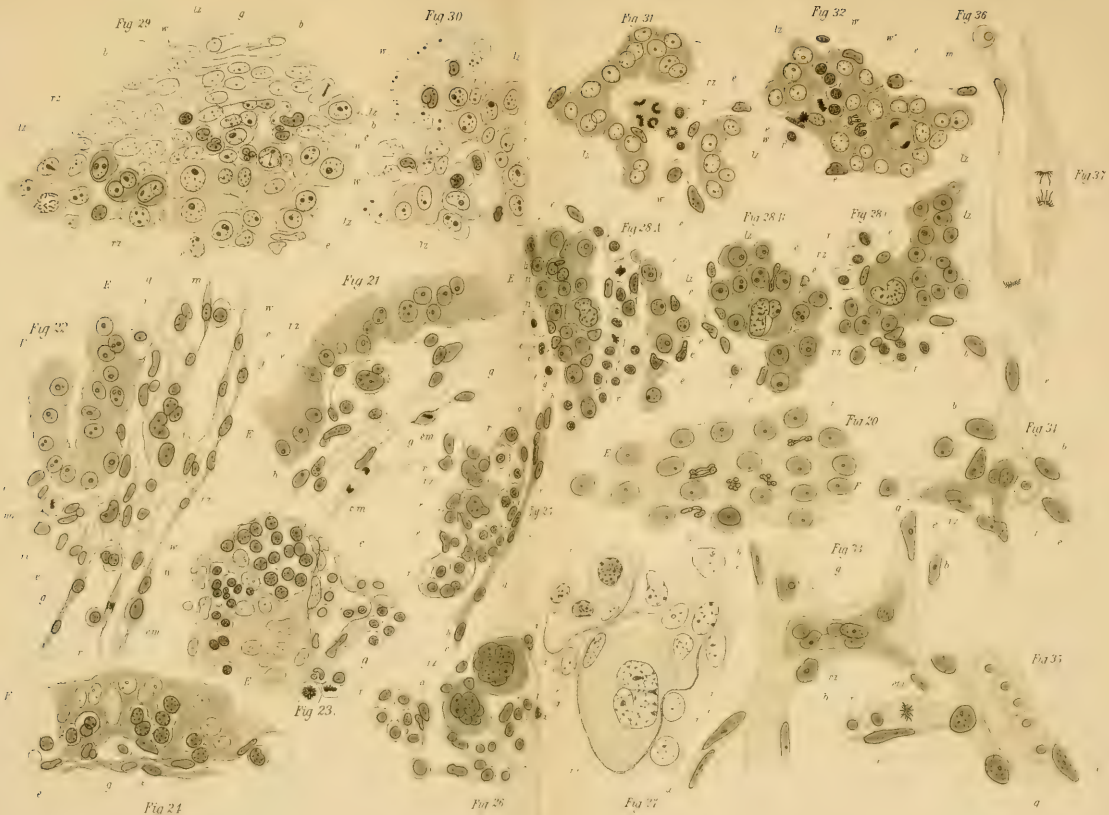

Marchand del. C. Kirst, lith.

Verlag v. J. F. Bergmann, Wiesbaden

Lumens Es ist dieser Vorgang ganz analog dem in der embryonalen Leber, wie ich ihn an anderer Stelle schildern werde.

Riesenzellen finden sich, wenn auch in wechselnder Anzahl, ganz konstant, manchmal sehr reichlich, wie ich denn auch glaube, dass sie der erwachsenen Drüse (wenigstens bei Tieren) kein ganz fremdes Element sind[1]).

Ferner zu beachten ist eine bei diesen grösseren Embryonen zu konstatierende Art des Wachstums. Die Drüse vergrössert sich nicht nur durch die Grössenzunahme und Vermehrung ihrer ursprünglich vorhandenen Bestandteile, sondern es werden gegen den Hilus hin (Hilusstroma) auch Teile des umliegenden Binde- und Fettgewebes in adenoides umgewandelt und in den Bereich der Drüse gezogen. Besonders schön ist dieser Vorgang an den Fettläppchen zu beobachten. Zuerst erscheint jede einzelne Zelle eines solchen von einem Ring von Lymphocyten umgeben, dann werden sie mehr und mehr auseinandergedrängt, so dass man nur hier und da die Fetttropfen wie Inseln zwischen den dunkelgefärbten Kernen sieht, schliesslich gehen die Fettzellen offenbar in gewöhnliche Bindegewebszellen des Lymphdrüsenstroma über[2]).

Anm. Es steht nichts im Wege, sich den Mechanismus dieser Umbildung in der von Stöhr für die Entstehung des adenoiden Gewebes an anderen Stellen und in später Embryonalzeit angegebenen Weise vorzustellen. Die Zufuhr der Leukocyten durch den Blutstrom wird hier allerdings kaum eine Rolle spielen, da diese Zellen ja reichlichst in der Nachbarschaft vorhanden sind.

Schliesslich habe ich noch einen Befund zu bestätigen, der auch von Sertoli und namentlich Chievitz für die embryo-

---

1) Nach Gulland (der sich damit übrigens im Widerspruch mit mehreren Autoren befindet) kommen Riesenzellen, die er — offenbar im Anschluss an Flemming — für abnorm ausgewachsene Leukocyten hält, in Lymphdrüsenanlagen nicht vor. Ich vermute, dass sie bei dem von ihm viel gebrauchten menschlichen Material seltener sind.

2) Es handelt sich hier augenscheinlich um dasselbe Vorkommnis, welches K. Bayer („Über Regeneration und Neubildung von Lymphdrüsen", Zeitschr. für Heilkunde VI u. VII) bei der Regeneration exstirpierter Achseldrüsen des erwachsenen Hundes beschreibt.

nalen Lymphdrüsen, von vielen andern für erwachsene normale und pathologische erhoben wurde, dass nämlich die Zellen des Retikulum, namentlich in den Lymphbahnen, eine ganz ausserordentliche Flächenausdehnung erreichen können, so dass sie in der That wie Häutchen oder Membranen aufgespannt erscheinen. Klein[1]) hat sogar gemeint, dass das Retikulum des adenoiden Gewebes überhaupt immer ein Wabenwerk von Häutchen darstelle, dass das gewöhnlich zur Anschauung kommende Faserwerk einen Durchschnitt von Membranen darstelle: das ist allerdings in dieser Ausdehnung meiner Ansicht nach sicher nicht richtig.

Resultate der Untersuchungen über die Entwickelung der Lymphdrüsen.

Wie aus der Beschreibung hervorgeht, sehe ich mit Gulland und früheren Beobachtern zuerst die Lymphgefässe auftreten (Rinds- und Schafsembryo von $2^1/_2$ cm Länge, Gulland: Schafsfötus von $1^1/_2$ Zoll, also ca. $3^1/_2$ cm). Später bilden dieselben Plexus, welche die erste Anlage der Lymphdrüse darstellen. Das Bindegewebe zwischen den Lymphgefässen des Plexus zeigt zuerst eine balkenartige Anordnung, während es später einen oder mehrere kompakte Kerne oder Inseln innerhalb derselben bildet (Rindsembryo $4^1/_2$ cm, etwas weiter bei Schafsembryo $4^1/_2$ cm. Gulland: Menschlicher Fötus von $1^1/_4$ Zoll (ca. 3 cm), ebenso grosser Kaninchenfötus, Schweinsfötus von $4^1/_2$ bis 5 cm). Das diese Balken oder Kerne bildende Bindegewebe ist von Anfang an engmaschiger als das umgebende und reich an Blutgefässen und deren Sprossen, sowie an (anfänglich sehr feinen) Lymphgefässen. (In diesem

[1]) E. Klein, Report on the intimate changes in enteric or typhoid fever, Reports of the medical office of the privy council. London 1875.

Punkte weiche ich von Gulland ab.) In frühester Zeit (in meinen Präparaten in den ersten solchen Bildungen, die ich konstatieren konnte, Rindsembryo von 4½ cm) treten in diesem Bindegewebe dichte Herde von kleinen Zellen auf, wie sie schon vor dem Erscheinen der Plexusbildungen an allen möglichen Stellen im Bindegewebe nachgewiesen werden konnten (Rindsembryo von 2½ cm).

Dieselben zeigen bei ihrem Erscheinen reichlichste Vermehrung ihrer Elemente durch karyokinetische Teilung, doch ist als sicher stehend zu betrachten, dass in den embryonalen Lymphdrüsen und Anlagen solcher — im Gegensatz zu den erwachsenen — weisse und rote Blutkörperchen gebildet worden. Letztere können merkwürdigerweise ohne Vermittelung der Lymphbahn direkt in die Blutgefässe eintreten.

Alle Elemente der späteren Drüse sind schon zu einer Zeit vorhanden, wo die Ausbildung des Ganzen eine noch relativ geringe ist. (Rindsembryo von 13½ cm; ich finde bei Gulland kein diesem ganz entsprechendes Stadium; ich muss aber annehmen, dass bei seinem menschlichen Embryo von 7½ cm (11) die Ausbildung schon eine ähnliche gewesen sein muss, während diejenige des menschlichen Embryo von 10 cm anscheinend schon etwas weiter war):

Der ursprüngliche Lymphgefässplexus wird zum grössten Teil äusserer Sinus; in dem Falle, dass sich von Anfang an mehrere Bindegewebskerne fanden, aus denen später eine Drüse wird, wie ich es bei den Cervicaldrüsen öfters getroffen habe, ist natürlich auch der betr. Abschnitt der intraglandulären Lymphbahnen darauf zurückzuführen. Die Hauptmasse der letzteren aber entsteht durch die Weiterentwickelung des von Anfang an vorhandenen,

innerhalb des Bindegewebskerns gelegenen Lymphgefässsystems.

Die Lymphzellen, die späterhin die Hauptmasse der Lymphdrüsen bilden, entstehen in loco in Form der eben erwähnten kleinzelligen Herde; durch die weiterschreitende Infiltration des Grundgewebes und Vorwölbung gegen die Lymphbahn entstehen die Follikel (s. o.).

Durch Fortsetzung der lymphoiden Infiltration zwischen die gegen den Hilus hin wieder plexusartig sich anordnenden Lymphbahnen entstehen die Markstränge. Ich habe diesen Teil der Lymphdrüsenbildung nicht besonders verfolgt, doch scheint es mir zweifellos, dass ein Teil der Marksubstanz durch das Vordringen der Umwandlung des gewöhnlichen Bindegewebes in adenoides, wie es oben beschrieben wurde, entstanden gedacht werden muss, so dass dieselbe, zum Teil wenigstens, nicht direkt aus der ursprünglichen Lymphdrüsenanlage abzuleiten ist.

Ich glaube, dass damit das Wesentliche der Befunde erschöpft ist. Es lassen sich natürlich, wie Gulland das ja auch gethan hat, eine grosse Menge von Einzelheiten, deren Wichtigkeit ich nicht verkenne, hinzubringen, aber man gerät dabei zweifellos in Gefahr, Dinge mit hereinzuziehen, die erst ganz sekundär in Betracht kommen.

Besonders hervorzuheben ist, wie dies auch oft geschehen ist, aber nicht oft genug geschehen kann, die Variabilität dieser Bildungen: Es ist anzunehmen, dass der oben geschilderte Modus typisch für die regelmässig vorkommende Lymphdrüsenentwickelung in Achsel, Weichen, Mesenterium, Hals etc. ist, andererseits ist es theoretisch durchaus nicht auszuschliessen, ja sogar höchst wahrscheinlich[1]), dass an allen möglichen Stellen

1) S. auch Gulland, Bayer u. a.

des Bindegewebes, die sich sonst dazu eignen[1]), Lymphgefässe, adenoides Gewebe, schliesslich einfachere und kompliziertere echte Lymphdrüsenbildungen auftreten können, ohne dass dabei alle verschiedenen Stadien in der gewöhnlichen Weise durchlaufen zu werden brauchen.

Andererseits wiederum unterliegt es keinem Zweifel, dass es viele Plexusbildungen im embryonalen Bindegewebe giebt, die ganz den Habitus haben, wie die, aus denen die Lymphdrüsen entstehen und die einfach zurückgebildet werden, denn man sieht solche an Stellen (s. oben: hinterer Rand der Scapula, Aussenseite der Hüften) und in einer Ausdehnung (dies betrifft namentlich die kolossalen Plexusbildungen vor und hinter der Aorta), wo später gar nichts oder nur einzelne Teile davon vorzufinden sind.

Die für die Nutzanwendung auf pathologische Objekte bei weitem wichtigsten Resultate sind natürlich die, welche das Verhältnis der Bindegewebs- resp. Endothelzellen (cf. die Anschauungen Ribberts), weiterhin des Gefässinhalts (Gulland) zu den Leukocyten der Drüsenanlage betreffen.

Ich möchte die hierher gehörenden Auslassungen Gullands zur besseren Darlegung meiner eigenen Anschauungen an der Hand des eben vorgeführten Materials noch einmal kritisch beleuchten.

Gulland schreibt[2]): „ . . . . . Unter diesen Umständen erscheint es von Interesse, sich zu vergewissern, wo die erste Quelle der Leukocyten in den Lymphdrüsen zu suchen ist, und

---

[1]) Es ist bekanntlich eine alte Kontroverse, warum die Lymphdrüsen immer und in so gleicher Zahl an gewissen Stellen des Körpers auftreten. Ohne mich auf die verschiedenen Hypothesen weiter einlassen zu wollen, muss ich mich doch der Ansicht anschliessen, dass eine gewisse Disposition des Gewebes, deren Grundbedingung noch nicht sichergestellt ist, notwendig ist, um die Entstehung von Lymphdrüsen an diesen Orten zu ermöglichen.

[2]) l. c. S. 473 ff.

es bieten sich vier Hypothesen, welche mit einem Schein von Annehmbarkeit vorgebracht werden können:

1. Dass sie unentwickelte Zellen des Mesenchyms sind, welche sich an dieser Stelle vermehren.

2. Dass sie Abkömmlinge der Bindegewebszellen sind.

3. Dass sie durch den Lymphstrom, und

4. dass sie durch den Blutstrom in die Drüse gelangen." —

Ad 1. „Dies entspricht der oben erwähnten Hypothese von Ziegler[2]) und kann hier sehr kurz erledigt werden. Es giebt keine unentwickelten Mesenchymzellen an der Stelle, wo Lymphdrüsen auftreten, wie ich nach wiederholter Untersuchung von Hunderten von Schnitten, die von den Präparaten 1—7 („menschlicher Fötus von 1/8 Zoll bis Schafsfötus von 1 1/2 Zoll, bei welch letzterem Gulland die ersten Lymphgefässe fand"), gewonnen wurden, versichern kann. Ferner zeigt die ganze Entwickelungsgeschichte der Lymphdrüsen, wie ich sie dargelegt habe, dass sie nicht Reste unentwickelten Gewebes sind, sondern dass sie vielmehr weit höher entwickelt sind, als das sie umgebende Bindegewebe."

Ad 2. Die Möglichkeit wird negiert entsprechend der allgemeinen Anschauung über das Verhältnis der Bindegewebszellen und Leukocyten im erwachsenen Gewebe. Aus den Ausführungen über diesen Punkt möchte ich die Behauptung Gullands hervorheben, dass die ersten in den Lymphdrüsen auftretenden Leukocyten ausnahmslos von der wandernden Form sind („d. h. sie haben reichliches Protoplasma um den Kern, welcher mehr oder weniger verzweigt oder polymorph ist und sich diffus färbt.") „Junge Leukocyten oder Leukoblasten, wie sie Löwit nennt, sind nicht aufzufinden", wie man doch erwarten müsste, wenn hier der Entstehungsort wäre.

---

[2]) Ich selbst komme auf die Anschauungen Zieglers an anderer Stelle zu sprechen.

Ad 3. Leukocyten können auch durch den Lymphstrom in die Drüsenanlage gelangen, doch spielt das eine untergeordnete Rolle.

Ad 4. „Dies ist die Hauptquelle der Leukocyten in den in der Entwickelung begriffenen Lymphdrüsen. Es ist zu beachten, dass Leukocyten an dieser Stelle nicht eher erscheinen, bevor sie im Blute zu finden sind und dass in dem Masse, als der Gefässreichtum der Drüse zunimmt, auch die Anzahl der Leukocyten stetig wächst. Sie sind am zahlreichsten in der Umgebung junger Blutgefässe und sie sind von der Wanderform, was bedeutet, dass sie ihren Weg aus den Gefässen suchen mussten. Es wurde übrigens dargethan, dass sie überall in sich entwickelndem adenoidem Gewebe aus dem Blute stammen und es ist kein Grund vorhanden daran zu zweifeln, dass hier ihre Quelle dieselbe ist (Stöhr, Gulland)".

„Wenn die Leukocyten erst einmal in grosser Menge durch den Blutstrom zu der Drüse gelangt sind, werden sie in den engen Maschen des retikulierten Gewebes zurückgehalten; sie spalten die Fibrillenbündel auf, wie es Stöhr von den Tonsillen nachgewiesen hat; und sehr bald setzt die Vermehrung ein, so dass die Drüse das Aussehen des fertigen adenoiden Gewebes annimmt und bald alle Leukocytenarten enthält."

Dass die so sorgfältigen und an schönstem Material angestellten Untersuchungen Gullands gerade in den prinzipiell wichtigsten Fragen so ganz andere Resultate ergeben, als meine eigenen, kann meiner Ansicht nach nur daran liegen, dass Gulland die von mir (vielleicht durch einen günstigen Zufall) so oft an allen möglichen Stellen des embryonalen Organismus gesehenen Blutzellenherde entgangen sind. Er hätte sonst unbedingt erkennen müssen, dass der Vorgang überall der gleiche und ein ganz anderer ist, als er ihn sich denkt.

Gulland behauptet, dass die ersten in den Lymphdrüsenanlagen auftretenden Leukocyten solche der Wanderform seien,

dass junge Leukocyten (Leukoblasten Löwit) in den ersten Stadien nicht zur Beobachtung kämen. Das steht mit meinen Befunden in offenem Widerspruch, denn, wenn ich auch schon in sehr frühen Stadien Leukocyten in den Lymphdrüsenanlagen gesehen habe, die dem Wanderzellentypus einzureihen sind, so wird die Hauptmasse doch immer von einer dichten Brut zweifellos in loco entstandener junger Zellen gebildet. Die Vorstellung Gullands schliesslich, dass durch die Verdichtung des Bindegewebes und die Zunahme der Infiltration mit Wanderzellen für letztere ein Hindernis in ihrer Wanderung entstände, das sie zu längerem Verweilen und zur Vermehrung durch Mitose veranlasst, muss ich als geradezu unmöglich betrachten. Die Zellen, die als Leukocyten oder Leukoblasten in den Lymphdrüsenanlagen erscheinen, vermehren sich vom ersten Moment ihres Auftretens an durch indirekte Teilung.

Was die Behauptung von der Abstammung aus dem Blute betrifft, so kann ich nicht umhin, dieselbe als ganz unhaltbar zu bezeichnen. Dass Leukocyten auch schon in früher Zeit im Blute vorkommen können, ist auch meiner Auffassung nach keinem Zweifel unterworfen, trotzdem behaupte ich, sowohl nach allen meinen Präparaten, als nach der fast einmütigen Darstellung der Autoren, dass weisse Blutkörperchen im strömenden Embryonalblut bis in späte Stadien geradezu eine Rarität sind.

Und woher sollen sie ins Blut kommen? Da zu der Zeit, wo die Emigration der weissen Blutkörperchen in die Drüsenanlagen stattfinden soll, natürlich von den schwierigen und immer noch nicht ganz aufgeklärten Verhältnissen der ersten Blutgefässblutbildung, die sich ja mit der Frage der Entstehung und Differenzierung des mittleren Keimblatts decken, nicht mehr die Rede sein kann, so müssten sich doch Stellen finden lassen, wo diese Produktion erfolgt. Da Gulland aber die Entstehung aus anderen differenzierten Elementen aufs entschiedenste leugnet, so bleibt bloss übrig anzunehmen, dass freie, von den frühesten

Stadien an ins Blut gelangte Leukocyten sich hier durch Mitose vermehrten und ein Teil der Produkte in die Gewebe auswanderten. — Da nach Sproncks[1]) viel citierten Befunden an erwachsenen Menschen und Tieren wohl kein Zweifel darüber sein kann, dass in der That Leukocyten im cirkulierenden Blut sich durch Mitose vermehren, so steht auch der Hypothese, dass es im Embryonalblut ebenso und vielleicht noch mehr der Fall sein könnte, durchaus nichts im Wege. Dann müsste man aber doch verlangen, dass bei dem stellenweis grossen Reichtum der Gewebe an leukocytären Elementen, die nach Gulland durch fortwährende Auswanderung aus dem Blutstrom dahin gelangen sollen, innerhalb der Gefässe an den Serien durch die ganzen Embryonen etwas zu entdecken wäre. Wenn man selbstverständlich auch bei Embryonen von $2^1/_2$—$4^1/_2$ cm, an denen die von mir beschriebenen Herde reichlich auftreten, nicht für die Untersuchung jeder einzelnen Blutzelle garantieren kann, so wird doch jeder die Berechtigung eines Zweifels an der Gullandschen Auffassung anerkennen, wenn es bei solchen Präparaten überhaupt nicht gelingt, zweifellose Leukocyten im Blute nachzuweisen, wie viel weniger solche in Teilung!

Es bleibt in der That nur die Annahme über, dass die Leukocyten an Ort und Stelle, sei es in den Drüsenanlagen oder an beliebigen anderen Stellen des embryonalen Bindegewebes, entstehen. Die Mutterzellen aber, um solche kann es sich nach der allgemein geltenden Anschauung nur handeln, müssen undifferenzierte Elemente der Blut- und Gefässanlage sein.

Ich muss Gulland recht geben, wenn er sagt, dass aus den gewöhnlichen embryonalen Bindegewebszellen ebensowenig Leukocyten entstehen können, wie im erwachsenen Organismus. Man sieht ja Teilungen solcher massenhaft genug in- und ausser-

[1]) Over Regeneratie en Hyperplasie van Leukocyten in het circuleerend bloed. (Nederlandsch Tijdschrift voor Geneeskunde, 1889.)

halb der Drüsenanlage, die jungen Zellen zeigen vom Beginn ihres Auftretens alle Charaktere der Mutterzellen. Unverständlich aber ist mir die Beweisführung Gullands, dass undifferenzierte Mesenchymzellen dort nicht vorhanden sein könnten, weil er selbst mit starken Vergrösserungen bei den Embryonen, denen Drüsenanlagen noch fehlten, an der Stelle ihres späten Erscheinens solche nicht auffinden konnte.

Ganz abgesehen davon, dass es wohl schwer sein dürfte, bei diesen Embryonen eine genaue Lokalisation der späteren Bildungen vorzunehmen, halte ich es für durchaus nicht so einfach, auch mit starken Vergrösserungen immer zu erkennen, ob eine Zelle des embroynalen Bindegewebes fertig differenziert und nur zur Entwickelung in einer Richtung hin noch fähig ist. Ganz hinfällig aber wird dieser Einwand, wenn man sich vorstellt, wie ich es in der That für das wahrscheinlichste halte, dass das Bildungsmaterial erst mit dem reichlichen Einwachsen von Gefässen an Ort und Stelle gelangt. Dann erklärt sich auch ohne weiteres die von Gulland so betonte Thatsache, dass die reichlichsten Leukocytenanhäufungen um junge Blutgefässe geunden werden.

Ich gestehe ohne weiteres zu, dass ich die Einzelheiten dieses von mir angenommenen Differenzierungsprozesses nicht einwandsfrei an diesen Orte habe beobachten können; ich halte dies auch aus verschiedenen Gründen für eines der schwierigsten Probleme der Histologie, das zu lösen, wie mir scheint, nicht nur von der Ausdauer des Untersuchers, sondern auch von der Gunst des Zufalls abhängig ist.

Ausser jedem Zweifel aber scheint mir zu sein, dass die Wander- und Riesenzellen, die, wie aus obigen Beschreibungen hervorgeht, so konstant in den Entstehungsorten der körperlichen Elemente des Blutes angetroffen werden, in irgend welcher Beziehung zu diesem Prozesse stehen müssen.

Dieselben treten schon in sehr früher Zeit im Bindegewebe auf (S. o. Schafsembryo von noch nicht 1 cm) als Gebilde, die sich durch Verhalten des Protoplasmas wie des Kerns aufs schärfste von den Bindegewebszellen unterscheiden (S. Fig. 1 und 2). Ich habe sie daher als „primäre Wanderzellen" bezeichnet. In fortgeschrittenen Stadien — hier bietet der Rindsembryo von 2½ cm (cf. die Figuren 3—8) ein exquisites Beispiel — finden sie sich in grosser Verbreitung durch den ganzen Organismus, indem sie zugleich ihre charakteristischste Eigenschaft — die Umbildung in grosse klumpige Protoplasmamassen mit zahlreichen Kernen, die offenbar die Vorstufen der ausgebildeten „Riesenzellen" sind — entwickeln.

Ihre unverkennbaren Eigentümlichkeiten sind: ihre Lagerung in den Spalten des Bindegewebes, die feinkörnige, sehr häufig deutlich vakuoläre Beschaffenheit des Protoplasmas, die sehr auffällige Färbung desselben durch Eosin und der Einschluss eigentümlicher, schwach gefärbter Körperchen (s. Fig. 4); an manche Stellen schliesslich die Lagerung der Mitosen (cf. Fig. 5).

Auf die weiteren Schicksale dieser „primären Wanderzellen" wird im II. Teil noch genauer einzugehen sein.

Von besonderem Interesse ist nun das auffallend reichliche Auftreten dieser Elemente in den Lymphdrüsenanlagen des Schafsembryo von 4½ cm grösster Länge (cf. Fig. 10 und 12 A—G), das in der That geeignet ist, Licht auf die Ausbildung der späteren Funktion zu werfen.

In noch späteren Stadien findet man diese Elemente im Bindegewebe und den Drüsenanlagen hauptsächlich in Form der charakteristischen Riesenzellen.

Wie hat man sich nun das Hervorgehen der körperlichen Elemente des Blutes aus diesen Zellen zu erklären? So lange dieselben die Form zeigen, wie bei dem ganz jungen Embryo, die sehr derjenigen gleicht, welche wir bei den später als Über-

gangszellen I. Ordnung bezeichneten finden (cf. Fig. 1 und 2 u. Fig. 8a), steht nichts im Wege, dieselben als Produkte einfacher Mitose der primären Wanderzelle aufzufassen. Nicht so einfach liegt es bei den späteren, komplizierteren und grösseren Formen. Auch diese zeigen deutlichste Mitosen (s. Fig. 3 und 12a), doch spricht manches dafür, dass aus diesen (ähnlich wie man es bei den pluripolaren Teilungen der Riesenzellen des Knochenmarks und der embryonalen Leber annimmt) die grösseren komplizierten Gebilde und nicht ohne weiteres neue selbständige Zellen entstehen.

Ob nun die Übergangszellen aus diesen Riesenzellen durch Abschnürung von Kernbestandteilen (wie es oft den Anschein hat) entstehen oder ob man sich den Vorgang so zu denken hat, dass ein Teil der primären Wanderzellen direkt durch mitotische Teilung die Blutzellen liefert, während sich ein anderer in die Riesenzellen umwandelt, bedarf noch genauerer Untersuchung.

Diskutieren wir nun die Frage: welches von den körperlichen Elementen des Blutes entsteht aus diesen Wanderzellen? Ich glaube, man kann diese unbedenklich dahin beantworten, dass sowohl rote wie weisse Blutkörperchen auf dieselben zurückzuführen sind. In den früheren Stadien (so besonders bei dem Rindsembryo von 2½ cm cf. Fig. 3—8) scheint eine Bildung weisser nicht ausgeschlossen, eine grosse Rolle spielt sie aber wohl kaum. Die bei weitem grösste Menge, vielleicht auch alle jene herdförmig auftretenden Bildungen, liefern in diesen Stadien ganz zweifellos rote Blutkörperchen. Bei den Embryonen von 4½ cm ist das Vorhandensein von Leukocyten im Bindegewebe sehr wahrscheinlich, während es bei grösseren (z. B. Rindsembryo von 13½ cm, Fig. 16) über jeden Zweifel erhaben ist. Dabei entstehen dieselben in ganz ähnlicher Weise wie früher die roten (cf. Fig. 15).

Es scheint mir daher auch nach diesen Untersuchungen sicher, dass rote und weisse Blutkörperchen

genetisch die engsten Beziehungen zu einander haben, und dass eine gemeinsame Abkunft ganz unleugbar ist.

Weiterhin geht dann aber auch noch aus den vorstehenden Schilderungen hervor (hierin teile ich Gullands Ansicht), dass eine Trennung von verschiedenen Leukocytenarten nach dem Orte ihrer Entstehung, wie sie neuerdings so viel versucht ist, von vornherein keine Aussicht auf Durchführbarkeit hat. Wo wir Leukocyten entstehen sehen — ich verweise namentlich auf die Zeichnungen 15 und 16 und den dazu gehörigen Text — sieht man sofort alle möglichen Formen und die verschiedensten Übergänge der einen in die andere. Es steht das ja auch in bester Übereinstimmung mit den neueren anatomischen Arbeiten — ich erwähne die oben citierten von M. Heidenhain und Gulland, sowie die ganz neuerdings erschienene von J. Arnold, „Zur Morphologie und Biologie der Zellen des Knochenmarks". Virch. Arch. Bd. 140.

Damit glaube ich, meinen Standpunkt gegenüber der Gullandschen Auffassung der Herkunft der Leukocyten der Lymphdrüsenanlagen genügend gekennzeichnet und begründet zu haben, es erübrigt noch, darauf einzugehen, was das Studium der Entwickelung für das Verhältnis der übrigen Zellen zu einander und zu den Lymphocyten ergeben hat.

Zuerst die Frage nach der zelligen Natur des Retikulum: Gulland geht von der Ansicht aus, dass durch die Verdauungsexperimente Hoyers[1]) und die Untersuchungen Stöhrs[2]) der Nachweis erbracht sei, dass in den erwachsenen Lymphdrüsen und im adenoiden Gewebe der Zungentonsillen von dessen Entstehen an die zelligen Elemente den Fasern nur aufgelagert

---

[1]) H. Hoyer, Beiträge zur Kenntnis der Lymphdrüsen. Arch. f. mikr. Anat. Bd. XXXIV.

[2]) S. oben.

seien. Nach ihm ist das Bindegewebe der Lymphdrüsenanlagen von Anfang an deutlicher faserig als das umgebende, da soll keine Rede sein von einem Retikulum sich verzweigender Zellen. Das Retikulum entstehe (entsprechend Stöhrs Schilderung von den Tonsillen) durch Infiltration und Auffaserung des gewöhnlichen fibrillären Bindegewebes. Trotzdem ich auch in diesem Punkte von der Anschauung Gullands abweichen muss, gebe ich ohne weiteres zu, dass der Grundgedanke, nämlich der von der Übereinstimmung des fibrillären und retikulären Bindegewebes in dem Sinne, dass letzteres nur eine durch die Leukocyteninfiltration bewirkte Modifikation des ersteren ist, zweifellos das richtige trifft[1]). Ich würde auch auf diesen Punkt einen so grossen Wert nicht legen, wenn es nicht von anderer Seite geschehen und namentlich diesen angeblich aufgelagerten Zellen nicht eine besondere, für die Auffassung pathologischer Prozesse grundsätzlich wichtige Funktion zugeschrieben wäre.

Vor allem ist daran festzuhalten, dass die Lymphdrüsenanlage zuerst aus gewöhnlichem Bindegewebe besteht, das sich von dem umgebenden nur dadurch unterscheidet, dass seine zelligen Elemente durch den Druck des weiten Sinus (resp. Plexus) einerseits, durch die starke Entwickelung der Blutgefässe im Innern anderseits, näher aneinandergerückt erscheinen. Das schon bei schwacher Vergrösserung sehr auffallende streifige Aussehen ist, wie ich schon bei der Beschreibung der Präparate hervorhob, zum grossen Teil durch den enormen Reichtum des betreffenden Gewebes an Kapillaren und Kapillarsprossen bedingt. Wirklich fibrilläre Zwischensubstanz zwischen den ein-

1) Wenn Bonnet (Grundriss S. 173) sagt, dass „die Leukocyten, wie es scheint, insgesamt da entstehen, wo retikuläres Bindegewebe vorkommt", so möchte ich meinerseits im Anschluss an die oben erwähnten Autoren meinen, dass umgekehrt retikuläres Bindegewebe da auftritt, wo Leukocytenproduktion statt hat.

zelnen Bindegewebszellen kann ich jedoch nicht sehen (während solche in dem umgebenden Bindegewebe sehr deutlich schon in verhältnismässig frühen Stadien hervortritt) und scheinen mir hierfür die Gullandschen Zeichnungen auch nicht beweisend.

Doch sei dem, wie ihm wolle, jedenfalls bildet sich das adenoide Gewebe dadurch, dass Leukocyten die Maschen des Bindegewebes infiltrieren und die einzelnen Bestandteile, meinetwegen also Zellen und Fasern auseinanderdrängen. Es unterliegt keinem Zweifel und das scheint mir die Hauptsache, dass entwickelungsgeschichtlich die Existenz einer zweiten Art „fixer" Zellen, der Reticulumendothelien, von besonderer Form und Funktion, in keiner Weise nachgewiesen werden kann:

Alle zelligen Elemente des Stützgewebes der Follikularsubstanz sind gleichwertig der gewöhnlichen Bindegewebszelle.

Wichtig ist dabei, dass zwischen den auskleidenden Zellen der Lymphbahnen, den „Lymphgefässendothelien" und diesen Elementen eine Verbindung niemals existiert, was ja nur der Fall sein könnte, wenn sich follikuläres Gewebe innerhalb der Lymphbahnen entwickeln würde, während dies in Wirklichkeit, wie wir gesehen haben, in dem von diesen eingeschlossenen Bindegewebe geschieht.

Ich bin daher mit Stöhr der Ansicht, dass die Bezeichnung der in Frage kommenden Elemente (selbst angenommen, dass sie stets den Fasern aufgelagert seien) als „Endothelien" keine Berechtigung hat und leicht zu falschen Vorstellungen Veranlassung giebt.

Wie ist es nun aber mit dem Reticulum der Lymphbahnen? Ursprünglich sind diese nach unsern früheren Betrachtungen identisch mit einfachen Lymphgefässen resp. Lymphgefässplexus[1]).

[1]) Bonnet, Grundriss S. 173, schildert die Entwickelung der Lymphgefässe und -drüsen folgendermassen: „Die Lymphgefässe entwickeln sich aus

Sie verlieren deren Charakter jedoch sehr bald, indem einesteils durch Schwund der sie trennenden Gefässwände die anfänglich neben einander liegenden und mit einander anastomosierenden Lymphgefässe zu einem grossen Lymphraum (in der Hauptsache äusserer Sinus) verschmelzen, andererseits in letzterem sekundär (siehe auch Sertoli, Chievitz, Gulland) retikuläres Gewebe auftritt.

Dieses Retikulum ist nun ganz zweifellos rein zelliger Natur: in den ersten Anfängen seiner Bildung (besonders schön bei dem Rindsembryo von $13^1/_2$ cm Länge) sieht man nur ganz vereinzelte Fasern den Sinus durchziehen. Dieselben sind Ausläufer von Zellen, deren Kern entweder im Lumen liegt, so dass die Zelle frei im Sinus ausgespannt erscheinen, während ihre Ausläufer mit denen wandständiger Zellen anastomosieren, oder solcher Zellen, deren Kern selbst wandständig gelagert erscheint. Es ist somit keine Frage, dass die Zellen des Lymphbahnretikulum ontologisch und morphologisch identisch mit den sogenannten „Sinusendothelien" sind, dass es also in der That eine gewisse Berechtigung hat, von „schleierartig zwischen den Fasern aufgespannten Endothelien" (Bizzozero, Löwit) zu sprechen. Eine andere Frage aber ist die, ob es überhaupt möglich ist,

---

Spalträumen im Mesenchym, welche entweder nur eine Endothelwand (Lymphkapillaren) oder noch eine schwache Muscularis und bindegewebige Adventitia erhalten (gröbere Lymphstämme).

Die zusammengesetzten Lymphknoten gehen aus einem kernreichen, die Wandung von Lymphräumen bildenden Mesenchym hervor, durch dessen Wucherung die Lichtung der Lymphräume unregelmässig und bald von Trabekeln durchzogen wird. Der den Rest der Lymphräume enthaltende Teil der Lymphknotenanlage wird zur Pforte oder zum Hilus; die verdickte Wand bildet das Material für die in derselben entstehenden einzelnen Lymphknötchen und die bindegewebige, das gesamte Organ umschliessende Kapsel. Sehr bald beginnt im Centrum der einzelnen Knötchen die Leukocytenproduktion, während gleichzeitig das ganze Organ erheblich wächst."

Ich wollte diese Darstellung nicht übergehen, obgleich ich sie mit meinen Befunden nicht in Einklang zu bringen vermag.

die Auskleidung mit platten Zellen der Lymphgefässe und Bahnen als „Endothel" oder gar „Epithel" prinzipiell von den gewöhnlichen Bindegewebszellen abzutrennen. Ich habe — namentlich auch an pathologischen Objekten — die Überzeugung gewonnen, dass dies nicht angängig ist.

Ich bin mir wohl bewusst, dass diese Auffassung anfänglich wenig Anklang finden wird, ich glaube auch nicht, dass diese für die pathologische Histologie so hochwichtige Frage mit einem Schlage zu erledigen ist.

Was aus den vorliegenden Untersuchungen für meine Anschauung spricht, ist folgendes:

Das Lymphgefässsystem [1]) entsteht nicht wie das Blutgefässsystem von einer centralen Anlage, sondern diffus und peripher aus den Spalten des Bindegewebes, zu einer Zeit, wo letzteres bereits einen beträchtlichen Grad von Entwickelung erreicht hat. Die vorhandenen Bindegewebszellen werden durch einfache Abplattung zu dem auskleidenden Endothel, und dass sie damit nicht ihren ursprünglichen Charakter verloren haben, das beweist die zweifellos von ihnen ausgehende Entwickelung des Lymphbahnretikulum, das völlig dem sicher aus Bindegewebe hervorgegangenen der Follikularsubstanz entspricht.

Ich hoffe, durch die Schilderung der Befunde von pathologischen Objekten dieser jetzt nur kurz erörterten Auffassung weitere Stützen geben zu können.

---

[1]) Soviel ich weiss, ist von einer abweichenden Auffassung der Entwickelung desselben nur die Rede bei Budge „Untersuchungen über die Entwickelung des Lymphsystems beim Hühnerembryo". Arch. f. Anat. u. Entwickelungsgeschichte 1887 (nach dem Tode des Verfassers herausgegeben von His). Einmal ist die Arbeit unvollendet geblieben und hat eine weitere Bestätigung durch spätere nicht erfahren, ferner ist die Methode der Untersuchung, so kunstvoll sie sein mag, sicher nicht einwandsfrei, schliesslich sind die Befunde, selbst wenn sie bestätigt werden sollten, keinenfalls auf die Verhältnisse beim Säugetierembryo übertragbar.

Die Lymphdrüsen der postembryonalen Zeit.

Aus der Zusammenfassung meiner Befunde an den embryonalen Lymphdrüsen und den darangeknüpften Reflexionen ergiebt sich meine Auffassung von dem Aufbau der erwachsenen Gebilde wohl von selbst, doch möchte ich nicht verfehlen, die strittigen Punkte auch noch an der Hand der von solchen gewonnenen Präparate zu diskutieren.

Ich habe die normalen Drüsen einer ganzen Anzahl von Tieren: Kaninchen, Meerschweinchen, Hund, Katze und besonders die des Menschen aus den verschiedensten Regionen und mit den verschiedensten Untersuchungsmethoden verwendet. Ich halte es für überflüssig, letztere alle aufzuzählen, besonders da ich eine neue, für alle Zwecke dienliche, nicht habe auffinden können. Sehr oft habe ich die Ausspritzung der Lymphbahnen mit verschiedenen Fixierungsmitteln durch einfachen Einstich vorgenommen, einmal habe ich auch (mit sehr gutem Erfolg) die Füllung der Lymphbahnen einer Drüse von der benachbarten aus mit blauem Leim (nach Ranvier) ausgeführt.

Nach meiner Erfahrung kann man sich mit allen anwendbaren Hilfsmitteln abmühen, so viel man will: es ist unmöglich (wenigstens vor der Hand), sich über die in der That ganz ausserordentlich schwer zu übersehenden Verhältnisse Klarheit zu verschaffen, wenn man nicht die durch die Erforschung der Entwickelungsgeschichte und der pathologischen Veränderungen erzielten Resultate dabei heranzieht.

Wie sollte es, um das wichtigste als Beispiel herauszunehmen, möglich sein, die Ribbertsche Auffassung von dem Hervorgehen der Lymphocyten aus fixen Elementen durch Präparationsmethoden irgend welcher Art direkt als unrichtig zu beweisen? Weist man in der That nach, dass es hauptsächlich freie Zellen sind, die man innerhalb der Keimcentren

in Mitose sieht, so steht die Erwiderung sofort bereit, dass das die Übergangsstadien zu den eigentlichen Lymphzellen seien, denen die Möglichkeit der karyokinetischen Teilung ja zugesprochen wird.

Und wie schwer ist es, diesen schliesslich zwecklosen Beweis überhaupt zu führen! Der Übelstand ist immer der: Verwendet man schwächer wirkende und langsam eindringende Reagentien wie dünne Chromsäure, verdünnten Alkohol, Müllersche Flüssigkeit, Pikrinsäure u. s. w., so kann man zwar bei einiger Übung das Retikulum mit Leichtigkeit darstellen, aber die feineren Strukturverhältnisse, namentlich die der Kerne sind fast immer verloren gegangen [1]).

Verwendet man aber starken Alkohol, Flemmingsche Lösung oder die Sublimatgemische, so ist es, trotz der grössten Ausdauer manchmal nur dem Zufall zu verdanken, wenn man grössere Strecken des follikulären Gewebes ausgiebig genug von Lymphzellen befreien kann. Besonders schwierig ist, wie das seit der Ausübung der Pinselmethode bekannt ist, die Behandlung der den Keimcentren (resp. His schen Vakuolen) entsprechenden Teile des Retikulum. Daselbst sind die Maschen so zart und weit, dass ausserordentlich leicht mit den freien Zellen auch das Stützgewebe verschwindet.

Immerhin erhält man bei einiger Ausdauer auch von den mit Flemmingscher und namentlich auch Zenkerscher Lösung fixierten Objekten sehr brauchbare Präparate, wenn man auch darauf verzichten muss, an einem alle Einzelheiten übersehen zu können.

---

[1]) Ich rechne hierher auch die seiner Zeit von Baumgarten und Ribbert so warm empfohlene 0,2%ige Chromsäure, welche ausser der starken Herabsetzung der Tingierbarkeit, die ausserordentlich gefährliche Eigenschaft besitzt, durch die gewissermassen unmotivierte (sit venia verbo) prächtige Konservierung mancher Details recht hässliche Entstellungen anderer unauffälliger zu machen.

Wenn nun also nach dem eben gesagten eine direkte Widerlegung der Ribbertschen Auffassung auf die grösste Schwierigkeit stösst, scheint mir die auf indirektem Wege desto leichter.

Die Baumgartenschen und Ribbertschen Arbeiten sind offenbar noch unter dem Druck der noch bis vor kurzem fast allgemein gehegten Anschauung des Nichtvorkommens der gewöhnlichen Mitosen bei den Leukocyten niedergeschrieben worden [1]); von dieser ausgehend musste man natürlich nach anderen Elementen suchen, denen man diese Teilungen zuschreiben konnte. Dass die Mitose aber nicht allein vorkomme, sondern sogar ein so häufiger Vorgang sei, dass sie zur Erklärung der physiologischen Regeneration der weissen Blutkörperchen völlig ausreicht, daran zu zweifeln hat man meiner Ansicht nach heutzutage keine Berechtigung mehr. Auf die Zusammenstellung der dahin gehenden Befunde in den oben citierten Arbeiten Flemmings, Heidenhains, Gullands darf ich wohl verweisen. Besonders instruktiv sind hier auch wieder die embryonalen Gewebe, wo man sowohl an den stärkeren Anhäufungen von Leukocyten (Thymus, Lymphdrüsenanlagen), als auch an vereinzelten Wanderzellen diesen Vorgang mit aller wünschenswerten Deutlichkeit beobachten kann (s. o.).

Schwierig bleibt immer bei den Säugetiergeweben eine ideale Fixierung dieser Leukocytenmitosen, die eine fast unüberwindliche Neigung zur Verklumpung auch bei Behandlung mit der sonst so leistungsfähigen Flemmingschen Lösung zeigen. Immerhin gleichen dieselben sonst völlig der Form, wie wir sie bei anderen Zellen zu sehen gewohnt sind und es ist schliesslich einfach Sache der Übung, sie mit Sicherheit zu bestimmen. Sehr wertvoll ist auch hier der Vergleich mit den gröberen Verhältnissen der Amphibien und ist z. B. die lymphatische Rand-

[1]) Ich weiss nicht, wie weit diese Autoren noch ihren damaligen Standpunkt festhalten, glaube aber doch, dass sie einer Änderung wohl geneigt sein mögen.

schicht der Salamandrinenleber als ein ausgezeichnetes Objekt für die Darstellung der Leukocytenmitosen zu empfehlen.

Nun haben Baumgarten und Ribbert angegeben, innerhalb der Keimcentren Mitosen nur an grösseren Zellen gesehen zu haben, deren Kern eine andere Beschaffenheit zeige, als der der gewöhnlichen Lymphzellen, namentlich aber grösser sei. Dagegen hat bereits Flemming (s. oben) eingewendet, dass die Grösse der Leukocyten und ihrer Kerne starken Schwankungen unterworfen sei, so dass dies nicht zum Beweis herangezogen werden könne. Dabei giebt Flemming zu, dass Mitosen in den ganz kleinen jungen Lymphzellen in der That nicht vorkämen. Aber auch das letztere kann ich nicht richtig finden: ich habe sowohl in den embryonalen, wie in erwachsenen normalen und namentlich pathologischen Geweben Teilungen genug gesehen, deren Grösse der des ruhenden Lymphocytenkerns völlig entsprach.

Dass auch Teilungen fixer Zellen in den Keimcentren häufiger sind, als an anderen Stellen von Binde- oder retikulärem Gewebe, ist bei der gesteigerten physiologischen Funktion und der entsprechenden Nahrungszufuhr verständlich genug. Ganz unhaltbar aber wird die Ribbertsche Auffassung, wenn man sich vergegenwärtigt, dass die Stützsubstanz des Lymphdrüsenparenchyms völlig dem gewöhnlichen Bindegewebe gleich zu setzen ist, wie das Studium der Entwickelungsvorgänge zur Evidenz lehrt. Das durch mühsamste Forschung erreichte und sicherste, zugleich auch wichtigste Resultat der Arbeit des letzten Decennium auf dem grossen Gebiete der Lehre von der Entzündung ist der sichere Nachweis, dass niemals Bindegewebe Leukocyten produziert, ebenso wie umgekehrt niemals weisse Blutkörperchen, als sogenannte fixe Elemente, an dem Wiederaufbau der Gewebe sich beteiligen können. Nach meiner Ansicht aber wird diese so wohlgefügte Lehre in ihrem ganzen Umfang in Frage gestellt, so lange man noch an der

Entstehung der Leukocyten von den märchenhaften „Endothelien“ des retikulären Bindegewebes festhält.

Dass Ribbert selbst, indem er einerseits Leukocyten aus den Endothelien der Lymphspalten entstehen lässt, andererseits die Möglichkeit wieder mehr in den Vordergrund gestellt wissen will, dass die Leukocyten im neugebildeten Gewebe sich den Lymphspalten als „Endothelien“ anlegen, die Konsequenzen seiner Theorieen bereits gezogen hat, habe ich schon oben auseinandergesetzt. Giebt man das aber zu, so lässt man damit selbstverständlich die ganze Lehre von der Spezifizität der Bindegewebszellen und Leukocyten fallen.

Da es gänzlich unmöglich erscheint, jene beiden Zellformen, die Bindegewebszellen und die Saftspaltenendothelien von einander zu trennen, so kann man sich auch nicht vorstellen, dass aus dem einen Teil dieser Zellen Leukocyten hervorgehen können, während dem anderen diese Fähigkeit gänzlich abgehen soll.

Es ist in der That die Bemühung, eine spezifische Funktion des Lymphspalten- und Retikulum-„Endothels“ für die Leukocytenproduktion nachzuweisen, als letzter Vertheidigungsversuch derer zu betrachten, die an eine „Spezifizität“ der Bindegewebszellen und Leukocyten immer noch nicht recht glauben wollen.

Nach allen diesen Untersuchungen und Erwägungen erscheint mir[1]) folgende Vorstellung als die bestfundierte: Durch embryonale Differenzierungs- und Vermehrungsvorgänge wird dem erwachsenen Organismus ein Stamm von freien Leukocyten (ich halte die Bezeichnung dieser Zellen als „Leukoblasten“ für ganz entbehrlich) geschaffen, aus dem er seinen Bedarf durch den

[1]) In voller Übereinstimmung mit Stöhr, Gulland, z. T. Flemming und wohl noch vieler anderer, die sich nicht so prägnant äusserten.

normalen Reproduktionsprozess, die karyokinetische Teilung der ursprünglich vorhandenen Zellen, immer wieder deckt. In den Lymphdrüsen ist der Nachweis eines „fixen" Mutterbodens für diese Zellen weder praktisch ausführbar, noch theoretisches Postulat.

Es erübrigt noch, auf das Verhalten des Retikulum, abgesehen von seiner Beziehung zur Leukocytenproduktion zurückzukommen. Dass ich einen „Endothel"belag des interfollikulären Retikulum nicht anerkennen kann, habe ich schon oben ausgeführt, ebenso, dass ich eine prinzipielle Scheidung der Lymphbahnendothelien und Retikulumzellen von gewöhnlichen Bindegewebszellen nicht für durchführbar halte. Des Näheren möchte ich hier daher nur noch auf die Frage nach der „zelligen" Beschaffenheit des Retikulum eingehen, obgleich sie mir die grosse prinzipielle Wichtigkeit, die einige ihr beilegen, nicht zu haben scheint.

Ich gebe die Beschreibung meiner Befunde in Zusammenhang, ohne auf einzelne Präparate und die Methode ihrer Gewinnung einzugehen.

Die Lymphbahnen — äusserer Sinus und intraglanduläre Bahnen, sind ausgekleidet mit platten Zellen, die einerseits dem Kapselbindegewebe und den die Drüse durchsetzenden Septen aufliegen, andererseits die Follikularsubstanz gegen die Lymphwege abgrenzen. Dieselben überkleiden ebenfalls die gröberen faserigen Bälkchen, die von Zeit zu Zeit die Sinus durchziehen. — Das feinere Retikulum der Lymphbahnen wird aber zweifellos ursprünglich durch wahre Zellen und die Anastomosen ihrer Ausläufer gebildet in der Weise, dass letztere in der That in gewisser Weise umgewandelte oder modifizierte Fortsetzungen des den

Kern der Zelle umgebenden Protoplasmas sind. Dieselben hängen direkt zusammen mit den platten Zellen der Auskleidung der Lymphräume und der Überkleidung der gröberen Balken (s. o.).

Und ebenso besteht auch das interfollikuläre Retikulum in seinen feineren Maschen immer aus mit einander kommunizierenden Zellen; wenn man die Kerne derselben seltener sieht, was in den einzelnen Fällen sehr wechselt, so ist das darauf zu beziehen, dass ein sehr umfangreiches Anastomosengebilde zu wenigen Zellen gehören kann, wie ja aus den heute noch durchaus zutreffenden Abbildungen in den grundlegenden Hisschen Arbeiten hervorgeht. Auch hier finden sich natürlich stärkere faserige Stützgebilde mit zwischen- und aufgelagerten Zellen, die dann meistens die Träger der stärkeren Gefässstämmchen sind.

Was spricht dagegen, dass diese Darstellung die richtige ist? Ein grosser Teil der Autoren[1]) hat die Vorstellung von der zelligen Natur des Retikulums ja immer festgehalten, noch in den neusten Lehrbüchern (z. B. Schiefferdecker-Kossel) wird das Verhalten so geschildert. Stöhr, der wohl der entschiedenste Gegner dieser Ansicht ist, stützt sich einmal auf die durch das Studium der Entwickelung des adenoiden Gewebes gewonnene Überzeugung, dass das retikuläre Bindegewebe eine einfache Variation des gewöhnlichen fibrillären darstellt, dann auf die Untersuchungen Ranviers und Bizzozeros. — Die Ranviersche Behauptung von der Möglichkeit der Darstellung eines vollständig kernfreien Retikulum habe ich trotz der mannigfachsten Versuche nur an Lymphdrüsen (und auch an diesen nur z. T.) als richtig konstatieren können, deren Erhaltungszustand durch kadaveröse Veränderung und ungenügende Einwirkung der fixierenden Medien ein für bindende Schlüsse über feinere histologische Ver-

1) S. die Zusammenstellung bei Ribbert, l. c.

hältnisse vollständig ungeeigneter war. Ich halte diese Präparate für ebensowenig beweisend, wie die Verdauungspräparate von Mall[1]) und Hoyer[2]), die selbstverständlich wie jene nur als Macerationsprodukte aufzufassen sind. Hoyers Abbildung des Retikulums von in Sublimat gehärteten Drüsen wird ja wohl Niemand ernstlich als einen Beweis für die Auflagerung der Zellen auf das Retikulum ansehen wollen?

Was die Darstellung von Bizzozero[3]) betrifft, so wird mir Jeder zugeben, dass die Abbildung, die er von diesen Verhältnissen giebt, eine rein schematische ist. Der Thatsache, dass Teile des Retikulums sich sicher anders verhalten, hat er sich auch durchaus nicht entziehen können, er schreibt von „Endothelzellen", die „schleierartig" in den Sinus ausgespannt seien, eine Darstellung, die Löwit[4]) neuerdings auch für das interfollikuläre Netzwerk adoptiert hat.

Ribbert behauptet, wie oben ausführlich auseinandergesetzt wurde, die Existenz der Retikulumzellen, nimmt aber daneben aufgelagerte „Endothelien" an. Dass sich meine Auffassung nur zum Teil damit deckt, geht aus dem oben gesagten hervor, indem ich nur an den stärkeren, deutlich fibrillären Stützfasern Zellen aufgelagert sehe. Die Beschreibung der Beschaffenheit der Kerne der Retikulumzellen trifft für in Chromsäure gehärtete Kaninchenlymphdrüsen durchaus zu, wie ich das verschiedentlich in völliger Übereinstimmung mit Ribbert sehe. Dass diese aber für alle und namentlich anders konservierte Lymphdrüsen durchweg zutreffend sei, muss ich aufs entschiedendste bestreiten.

[1]) F. Mall, Das retikulierte Gewebe und seine Beziehungen zu den Bindegewebsfibrillen. Abhandlungen der math.-naturw. Klasse der K. Sächs. Gesellschaft der Wissenschaften, Bd. 17, 1891.

[2]) Hoyer, Beiträge zur Kenntnis der Lymphdrüsen. Arch. f. mikr. Anat., Bd. 34.

[3]) l. c. Moleschotts Untersuchungen, Bd. XI.

[4]) S. o.

Form und Grösse der zum Retikulum gehörigen Zellen sind namentlich in den Lymphbahnen sehr variabel, wie das ja aus der den Bindegewebszellen im allgemeinen zukommenden Adaptionsfähigkeit sowohl, wie aus den stetig wechselnden mechanischen und wahrscheinlich auch chemischen Einwirkungen durchaus verständlich ist. Es kann natürlich nicht gleichgültig sein, ob die Lymphbahnen stark ausgedehnt oder leer sind, ferner, ob zelliger oder mehr flüssiger Inhalt überwiegt, schliesslich, ob feste oder gelöste Körper in den durch die mechanischen Verhältnisse bedingten innigen Kontakt mit den Retikulumzellen gebracht werden.

Man sieht denn in der That auch das Aussehen der Zellen sowohl, wie des Kernes, dem grössten Wechsel unterworfen. Manchmal (bei ausgedehnter Lymphbahn) sind die Zellen stark in die Länge gezogen, das Protoplasma um den Kern stark reduziert, dieser selbst wie zusammengepresst, verhältnismässig klein, ebenfalls in der Richtung der stärksten Ausdehnung verzogen; in den entgegengesetzten Fällen erscheinen die Zellen stark flächenhaft ausgedehnt, der Kern gross und bläschenförmig u. s. w.

Aus dieser ausserordentlichen Variabilität resultiert zum grossen Teil die Schwierigkeit einer exakten Spezialisierung der physiologischer und pathologischer Weise an den Lymphdrüsenelementen auftretenden Veränderungen.

Zieht man die noch grössere Veränderlichkeit der freien Zellen in Betracht, so wird es nicht unklar bleiben, warum die feineren histologischen Vorgänge bei den Erkrankungen der Lymphdrüsen so wenig gekannt und richtig gewürdigt sind.

Anmerkung. Erst nach Abschluss dieser Arbeit erhielt ich den Aufsatz von B. Rawitz „Über die Zellen in den Lymphdrüsen von Macacus cynomolgus“. (Arch. f. mikr. Anat. Bd. 45.) Obgleich die Hauptresultate desselben nicht in direkter Beziehung zu den meinigen stehen, möchte ich mir einige Bemerkungen dazu erlauben: Ich hatte von vornherein die Absicht, nicht auf das Verhalten der neuerdings so sehr in den Vordergrund des Interesses gerückten Protoplasmastrukturen, also namentlich der Attraktionssphären

und Centralkörperchen einzugehen und ich habe daher auf den Versuch der färberischen Darstellung dieser Gebilde fast ganz verzichtet. Die vorliegende Arbeit von Rawitz hat mich von neuem in der Ansicht bestärkt, dass es vor der Hand nicht thunlich erscheint, dieselben bei Untersuchungen, wie die vorliegenden in grösserem Massstabe zu berücksichtigen. Kann man sich doch nach den Arbeiten von Flemming, M. Heidenhain, Rawitz der Überzeugung nicht verschliessen, dass es keineswegs sicher ist, was man eigentlich von dem Aussehen und Verhalten einer Attraktionssphäre und des oder der Centralkörperchen eines Säugetierleukocyten zu erwarten hat. Ich lasse daher diesen Teil der Rawitzschen Untersuchungon ausser Betracht und möchte aus dem zweiten Hauptteil nur hervorheben, dass die in demselben geschilderten Riesenzellen der Mesenterialdrüsen des Macacus offenbar ganz andere Gebilde, als die in den embryonalen Geweben vorkommenden, sind. Auf die „tingiblen Körper" werde ich an anderer Stelle zu sprechen kommen.

Dagegen möchte ich nicht verfehlen, auf einige Bemerkungen in der Einleitung und bei der Besprechung der gröberen histologischen Verhältnisse dieser Drüsen einzugehen.

Mir ist weder aus der Schilderung noch aus der Abbildung verständlich, warum sich Rawitz „unwillkürlich die Ansicht aufdrängt, dass die ganze mesenteriale Lymphdrüse von Macacus einem Rindenknoten der Lymphdrüse eines anderen Säugetieres gleichwertig ist, dass man es also gewissermassen mit einem freien Follikel zu thun hat."

Das setzte doch voraus, dass das Ganze eine zusammenhängende Masse von „Follikularsubstanz" sei, nur von einem äusseren Sinus umgeben. Entscheiden kann man das aber nur durch künstliche Darstellung der Lymphbahn durch Injektion oder dadurch, dass man physiologische oder pathologische Zustände herbeiführt, bei welchen sich die Lymphbahn vom eigentlichen Parenchym abhebt. Ich muss behaupten, dass eine Trennung der intraglandulären Lymphwege, wenn diese dicht mit zelligen Elementen gefüllt sind, von der umgebenden Drüsensubstanz auch für den besten Kenner des Lymphdrüsenbaues beim Menschen und manchen Tieren vor der Hand oft so gut wie unmöglich ist. Während es oft bereits makroskopisch und ohne jedes Hülfsmittel gelingt, die Follikelanordnung der Lymphdrüsenrindensubstanz von der Oberfläche her wie auf dem Durchschnitt zu erkennen, ist manchmal selbst im gefärbten mikroskopischen Schnitt keine Spur einer solchen nachzuweisen, weil das gleichmässige Aussehen der die Maschen des Lymphbahn- und Follikelretikulums ausfüllenden Lymphocyten dieselbe völlig verdeckt. — Viel auffallender noch als diese Äusserung ist der Gebrauch des Wortes „Marksubstanz".

Rawitz schreibt: „Bedeutend heller (als die Rindensubstanz) ist die Marksubstanz, deren Begrenzung gegen die Rinde eine ganz unregelmässige Kontur zeigt."

Ferner: „Man muss dann, wenn diese Auffassung zu Recht besteht[1]) —

[1]) Die nämlich, dass die mesenteriale Lymphdrüse von Macacus einem Rindenknoten einer Lymphdrüse eines anderen Säugetieres gleichwertig ist.

und ich sehe vorläufig nichts, was sie unhaltbar zu machen geeignet wäre — die ganze hier als Marksubstanz bezeichnete Partie als Sekundärknötchen im Sinne Flemmings und den mit Rinde bezeichneten Abschnitt als gleichwertig der durch dunklere Färbung sich auszeichnenden Rinde der Follikel anderer Lymphdrüsen, als Keimlager im Sinne Brückes ansprechen."

Nun bezeichnet man aber ganz allgemein als „Marksubstanz" den dem Hilus zunächst gelegenen, aus Follikularsträngen und Lymphbahnen gebildeten Teil der Lymphdrüsen. Das kann doch aber Rawitz unmöglich gemeint haben! Die Marksubstanz in dem Sinne liegt nicht eigentlich im Centrum der Drüse, eine Begrenzung derselben gegen die Rinde durch einen noch so unregelmässigen Kontur ist eine anatomische Unmöglichkeit; eine so geartete Bildung kann man doch unter keiner Bedingung mit dem vergleichen, was Flemming unter einem Sekundärknötchen versteht.

Ich muss demnach sagen, dass ich mir ein Bild von der „Marksubstanz" der Macacusdrüse nicht machen kann.

Ich würde nicht darauf gekommen sein, die Schilderung dieser Gebilde eingehender zu besprechen, wenn sie nicht durch einige Bemerkungen geeignet wäre, die Flemmingsche Auffassung von der physiologischen Funktion der Lymphdrüsen in Misskredit zu bringen. Rawitz ist allerdings sehr vorsichtig, wenn er bei Ableugnung einer Leukocytenproduktion in der Macacusmesenterialdrüse sich vorbehält, dass er durch Zufall nur in Ruhe befindliche Drüsen zur Untersuchung bekam. Er fügt aber hinzu: „Ich möchte allerdings annehmen, dass nicht ein vorübergehender Zustand zur Beobachtung kam."

Aus der Schilderung, die ich natürlich nicht ganz wiedergeben kann, klingt trotz der grossen Reserve deutlich ein Zweifel an der Richtigkeit der seit Flemmings Arbeit fast allgemein gewordenen Anschauung von der Thätigkeit der Keimcentren durch — wenigstens scheint mir das so.

Ich hatte geglaubt, dass die Anerkennung der Flemmingschen Entdeckung so allgemein sei, dass eine weitere Bestätigung überflüssig erscheinen könnte, nach vorliegender Arbeit möchte ich aber meine eigenen Erfahrungen darüber nicht zurückhalten: In sehr vielen Lymphdrüsen von Tier und Mensch, normalen und pathologischen, fehlen die Keimcentren vollständig, es ist also nichts weniger als auffallend, wenn Rawitz dieselben bei einigen (wie vielen?) Exemplaren von Macacus cynomolgus in den Mesenterialdrüsen vermisst. Es steht das in vollständigster Übereinstimmung mit der von Flemming ausdrücklich betonten Labilität dieser Bildungen. — Bei allen Tieren aber, die ich untersucht habe (besonders schön auch beim Menschen) trifft man sie in anderen Fällen reichlichst an und ist immer wieder aufs neue überrascht über die Massenhaftigkeit der dort auftretenden Kernteilungen.

Ich muss demnach gestehen, dass ich auch nicht in der Lage bin einzusehen, warum Rawitz glaubt, „dass nicht ein vorübergehender Zustand zur Beobachtung kam."

II. Abschnitt.

Die blutbildende Funktion der embryonalen Leber und Nabelblase, sowie die Beziehungen der roten und weissen Blutkörperchen zu einander und zu den Riesenzellen.

Hierzu Tafel XIX/XXII.

Es entspricht nicht dem Zweck vorliegender Arbeit, eine ausführliche Besprechung der immensen über Blutgefäss- und Blutbildung vorliegenden Litteratur vorauszuschicken, einmal, weil das in letzterer Zeit öfters geschehen ist — ich verweise namentlich auf das sehr wertvolle zusammenfassende Referat Oppels[1]) — dann aber auch besonders, weil nur einige Kapitel dieses weitläufigen Themas in unmittelbarer Beziehung zu den vorliegenden Untersuchungen stehen. — Dieselben betreffen fast ausschliesslich die blutbereitende Funktion der embryonalen Säugetierleber und Nabelblase, sehen also namentlich ab von der grossen Frage der ersten Entstehung der Blutgefässe und des Blutes überhaupt. — Dass ich diesen auch in neuester Zeit so oft in Arbeit genommenen Gegenstand noch einmal einer eingehenden Darstellung unterwarf, wird man füglich damit entschuldigen, dass in der That eigentlich noch Alles und Jedes von den Einzelheiten dieses hochkomplizierten Prozesses unklar und strittig ist und jeder positive Befund daher von unzweifelhaftem Wert sein muss.

Es sei mir erlaubt, zur Einleitung der Schilderung meiner Befunde einen gewissermassen willkürlichen Exkurs in die

1) A. Oppel, Unsere Kenntnis von der Entstehung der roten und weissen Blutkörperchen. — Zusammenfassendes Referat im Centralbl. für allgemeine Pathologie und pathol. Anatomie, Bd. III, 1892, S. 193.

neuere über Blutbildung erschienene Litteratur zu unternehmen, indem ich von vorn herein darauf verzichte, eine erschöpfende Zusammenfassuug derselben zu geben.

Ich unterlasse also die Schilderung der Ansichten über die erste extraembryonale Entstehung der Gefässe und des Blutes und nehme vorläufig als feststehend an, dass die weissen Blutkörperchen erst in späterer Zeit bei fortgeschrittener Ausbildung des Embryonalkörpers mit Sicherheit im cirkulierenden Blut in Erscheinung treten.

Was die weissen Blutkörperchen betrifft, so vertreten einige Autoren mit grosser Entschiedenheit den Standpunkt, dass die Leukocyten zuerst im cirkulierenden Blut erscheinen[1]) und erst sekundär sich an den späteren Produktionsstätten, in den Lymphdrüsen, der Thymus, dem adenoiden Gewebe überhaupt, ansiedeln. Zu dieser Anschauung habe ich schon im I. Teile Stellung genommen.

Andere — ich nenne hier besonders M. B. Schmidt[2]) und Bonnet[3]) — nehmen eine Entstehung aus primären fixen Zellen z. B. Kapillarendothelien der Leber und Milz an.

Äusserst schwierig ist, nach der übereinstimmenden Ansicht wohl aller Autoren, die Unterscheidung von Zellen, die als Vorstufen weisser Blutkörperchen — als Leukoblasten — oder roter Blutkörperchen — als Erythroblasten — zu betrachten sind. Viele Untersucher glauben eine gemeinsame Vorstufe

1) Hier ist namentlich Gulland zu nennen:
The development of adenoid tissue, with special reference to the Tonsils and Thymus. Rep. Lab. Roy. Coll. Phys. Edinb. vol. III und The development of lymphatic glands. The journal of Pathology and Bacteriology. Auch Stöhr (Festschr. für Nägeli und Kölliker, Zürich 1891 und Merkel-Bonnets „Ergebnisse“ 1892) scheint dieser Ansicht zu sein, obgleich er sich nicht so bestimmt geäussert hat, wie man nach dem Citat des Hauptvertreters dieser Ansicht (Gulland) annehmen sollte.

2) Über Blutzellenbildung in Leber und Milz etc. Zieglers Beiträge, Bd. XI, 1892.

3) Grundriss der Entwickelungsgeschichte der Haussäugetiere.

annehmen zu müssen (H. F. Müller, K. v. Kostanecki), andere — hier sind besonders Löwit, Denys und van der Stricht zu nennen — sind der Ansicht, dass beide vom ersten Ursprung an zu trennen sind.

Während so in den fundamentalen Fragen (von denen im Interesse der Übersichtlichkeit soeben nur einige kaum angedeutet wurden) die grössten Gegensätze herrschen, ist wenigstens die wichtige Rolle eines Organs bei der Lieferung der körperlichen Elemente des Blutes seit lange bekannt und allgemein anerkannt, nämlich die der Leber.

Schon seit den 40er Jahren weiss man durch Kölliker und Fahrner[1]), dass die Leber massenhaft während der Embryonalzeit Blutkörperchen produziert; in späterer Zeit war es dann namentlich Neumann, der unsere Kenntnisse über diesen Gegenstand bereicherte.

In neuester Zeit hat nun wieder eine ganze Anzahl Autoren unter Anwendung der modernen Hilfsmittel sich mit dieser Frage beschäftigt. Auf die Resultate dieser neueren Beobachter, die übrigens recht erheblich von einander abweichen, habe ich näher einzugehen, da hier meine eigene Untersuchungen einsetzen werden.

Im Vordergrunde des Interesses stehen hier wohl zwei sehr bekannt gewordene und gründliche Arbeiten O. van der Strichts aus dem Laboratorium van Bambekes: 1. „Le développement du sang dans le foie embryonnaire“[2]).

Von besonderer Wichtigkeit für die uns beschäftigenden Aufgaben sind die folgenden Auslassungen[3]):

Beim Säugetier und zwar bereits beim niederen (Opossum) tritt zum Unterschied gegen die Leber der niederen Vertebraten (mit der sie in den

[1]) Die genauere Litteraturangabe findet man ausser bei Oppel in der gleich zu referierenden Arbeiten von van der Stricht u. M. B. Schmidt.

[2]) Archives de biologie (van Beneden, van Bambeke) Tome XI, 1891.

[3]) Zum grossen Teil wörtlich wiedergegeben.

ersten Stadien grosse Übereinstimmung zeigt) eine eigentümliche Veränderung des Gefässsystems ein, durch welche eben das Organ zum Blut bereitenden wird: In das zuerst zwischen den ununterbrochenen Leberzellenbalken verlaufende „intertrabekuläre" Kapillarnetz wird ein zweites, die Parenchymstränge durchsetzendes „intratrabekuläres" Kapillarsystem eingeschaltet, welches viel kompliziertere Verhältnisse bietet. Der Inhalt der intertrabekulären Gefässe ist vollständig verschieden von dem Inhalt der intratrabekulären Gefässe. In den ersten trifft man Blutelemente in Cirkulation; in den zweiten sind die Erythroblasten stationär, sie bleiben an Ort und Stelle. Die Körperchen, welche in der Achse des Gefässlumens gelegen sind, werden durch den Cirkulationsstrom fortgerissen. Das intratrabekuläre Gefässnetz hat eine ganz besondere physiologische Funktion: Es dient als Herd für die Vermehrung der roten Blutkörperchen („hämatopoëtisches Kapillarnetz").

Das hämatopoëtische Netz schliesst junge kernhaltige Blutkörperchen „Erythroblasten" ein; neben diesen weisse Blutkörperchen und Riesenzellen oder Zellen mit sprossendem Kern.

Mit Denys[1]) hat v. d. Stricht niemals eine Beteiligung des Gefässendothels an der Bildung der jungen kernhaltigen Blutkörperchen beobachten können. Weisse Blutkörperchen mit amöboiden Bewegungen finden sich stets im Blute der embryonalen Leber und von den ersten Stadien der Entwickelung an sind die Leukocyten reichlicher in der Leber, als im cirkulierenden Blut. v. d. Stricht ist daher zu der Annahme geneigt, dass die Leber eine Rolle in ihrer Genese spielt.

Die Leukoblasten sind kenntlich durch das Aussehen des Kernes, die Struktur des Protoplasma und ihre Abgrenzung. Der Kern ist nicht immer rundlich, sondern mehr oder weniger länglich rund oder zwerchsackartig und ist meistens excentrisch gelegen. Die chromatische Substanz, welche viel weniger reichlich ist, als bei den Erythroblasten, ist darin ebenfalls netzartig angeordnet, aber die Körner oder Kernmassen sind viel weniger dicht, die Maschen des Retikulum sehr weit und die Bälkchen oft in ihrem Verlauf unterbrochen. Bei Präparaten, die mit Safranin und Gentianaviolett gefärbt sind, färben sich die Leukoblasten violett und nicht rot. Die Zellgrenzen oder Konturen sind wenig scharf, die Membran ist äusserst zart und zu einer einfachen Protoplasmaverdichtung reduziert. Es ist also überhaupt keine eigentliche Membran. Nach Denys genügt dies Charakteristikum, um die Leukoblasten von Erythroblasten zu unterscheiden. Schliesslich hat das Protoplasma ein fein granuliertes Aussehen. Die Herkunft der weissen Blutkörperchen in der Leber kann nicht mit Sicherheit angegeben werden. v. d. Stricht giebt ausserdem an, Leukoblasten im Teilungsstadium von Erythroblasten in demselben Zustand nicht unterscheiden zu können. (Später ist diese Angabe modifiziert.)

[1]) La structure de la moëlle des os et la genèse du sang chez les oiseaux. La cellule, t. IV, fasc. 1.

„Indessen kann kein Zweifel sein, welcher Natur die meisten karyokinetischen Teilungen sind. Meistens findet man in dem hämatopoëtischen Kapillarnetz nur Erythroblasten, die Teilungen innerhalb dieser Haufen müssen daher solchen angehören."

Die Riesenzellen werden in der Leber gleichzeitig gefunden mit dem Auftreten fertiger (d. h. kernloser) roter Blutkörperchen im cirkulierenden Blut. (Sie sollen die physiologische Funktion haben, die ausgetretenen Kerne der letzteren aufzuzehren).

Von der Bildung von Leukoblasten und Erythroblasten infolge einer multiplen indirekten Teilung von Zellen mit knospendem Kern hat sich v. d. Stricht nicht überzeugen können.

„Was die Beteiligung der endothelialen Zellen an der Bildung der Riesenzellen betrifft, so haben wir in der embryonalen Leber keine einzige Thatsache beobachten können, welche zu dieser Hypothese Beziehung hätte. Wir haben allerdings bemerkt, dass endotheliale Zellen freie Kerne einschliessen, aber diese Fälle sind sehr selten und werden niemals bei Embryonen, welche ein gewisses Alter erreicht haben, beobachtet."

„Im übrigen, wenn die endothelialen Zellen ähnliche Umwandlungen erleiden könnten, würde man zahlreiche Anzeichen für diese Umbildung finden. Die Riesenzellen würden zu einer gewissen Zeit der Entwickelung an die Wandung des Kapillarnetzes geheftet sein. Indessen bemerkt man niemals hiervon etwas. Wir kommen daher zu dem Schluss, dass die Endothelien mit der Genese der Riesenzellen nichts zu thun haben."

Die Blutzellen sind immer durch eine, manchmal allerdings sehr zarte (manchmal selbst mit den stärksten Vergrösserungen kaum nachweisbare) Wandung (Endothel) vom Leberparenchym getrennt. —

Die Blutbildung in der Leber steht in voller Übereinstimmung mit der im Knochenmark.

2. Des weiteren über die Blutbildung beim Embryo hat sich dann van der Stricht in einer Arbeit: „Nouvelles recherches sur la genèse des globules rouges et du globules blancs du sang"[1]) ausgesprochen. Die Ausführungen, auch über die allererste Entstehung der Blutkörperchen, scheinen mir so wichtig und für meine eigenen Befunde von Bedeutung, dass ich auch auf diese zurückkommen möchte.

Beim Hühnchen entstehen die ersten Blutinseln aus Zellen des einheitlichen Mesoderms (ohne dass andere eingewanderte, vom Entoderm oder vom Keimwall zum Beispiel, in Betracht kommen), in der Area opaca (Embryo 18 Stunden bebrütet). Nach Verlauf einiger Stunden treten sie dann auch im peripherischen Teil der Area pellucida auf: Die Mesoblastzellen, welche in die Maschen des Netzwerkes des mittleren Keimblattes eingelagert sind, werden abgerundet und einander mehr genähert. Ihr Protoplasma gewinnt ein kompakteres Aussehen und eine dunklere Färbung. Sie teilen sich alsbald massenhaft durch Mitose und sind sämtlich als Erythroblasten zu betrachten.

[1]) Archives de biologie, Bd. XII, 1892, S. 199—344.

Dann erfolgt die Bildung der Gefässwand, ebenfalls aus Zellen des Mesoblastes: „Diese Zellen, welche zur Bildung der Gefässwand bestimmt sind, sind keine Blutzellen, sie gehören zu der Kategorie der netzbildenden Zellen", die runden Zellen, welche die roten Blutkörperchen liefern, liegen in den Maschen der von jenen gebildeten Netze.

Zu sehr früher Zeit treten beim Hühnchen (schon beim ersten Beginn der Segmentierung) im Bereich des mittleren Keimblattes der Area pellucida und opaca Zellen auf, welche die Charaktere der weissen Blutkörperchen zeigen (unabhängig von den Blutinseln) und die als Leukoblasten anzusprechen sind.

Leukocyten findet van der Stricht dann ferner bereits in den Lebergefässen von Kaninchenembryonen von 5 mm Länge.

Bei den jungen Embryonen spielt die Leber in so fern eine Rolle in der Hämatopoësis, als bei dem Reichtum an Nährmaterial und der starken Verlangsamung der Stromgeschwindigkeit des Blutes dort die günstigsten Verhältnisse für eine Vermehrung der roten und weissen Blutkörperchen gegeben sind.

Die eigentliche hämatopoëtische Funktion der Leber setzt erst später ein und wird zuerst bei einem Kaninchenembryo von 15 mm beschrieben. Hier ist nun hervorzuheben, dass der Autor von der oben geschilderten Anschauungsweise im hohen Grade abweicht, auffallenderweise ohne seine frühere Arbeit an irgend einer Stelle zu erwähnen. „Die erste Entstehung der hämatopoëtischen Kapillaren wird eingeleitet durch kernhaltige Zellen, die der allgemeinen Cirkulation entstammen. Diese roten[1]) Körperchen dringen in das Innere der Leberzellenbalken, deren einzelne Elemente sie auseinanderdrängen."

S. 243: „Bei der weiteren Ausbildung der intraparenchymatösen Herde (3. Stadium) sieht man zwischen den Leberelementen und den Erythroblasten eine Endothelmembran auftreten. Dieses Endothel bildet sich auf Kosten der am meisten peripher gelegenen Zellen der Blutinsel. Zu gleicher Zeit erscheinen im Centrum der Insel fertige rote Blutkörperchen, identisch mit denen im Kreislauf.

Stets werden auch Leukoblasten in den Herden und in den Gefässen gefunden. Dieselben sind zu jeder Zeit, an jedem Ort und in jedem Stadium, also auch während aller Phasen der Karyokinese, welche bei beiden Arten ganz regelmässig verläuft, mit Bestimmtheit von einander zu unterscheiden.

Die Riesenzellen sind mit Sicherheit von den Leukoblasten herzuleiten; alle Übergänge werden zwischen diesen beiden Formen gefunden. (Einige andere Bemerkungen über diese werden weiter unten angezogen werden.)

[1]) Es ist besonders darauf aufmerksam zu machen, dass nach van der Stricht der Prozess so verläuft, dass hämoglobinhaltige Zellen (kernhaltige rote Blutkörperchen) aus der Cirkulation in das Leberparenchym treten und dass die farblosen Erythroblasten, die auch er beschreibt, intraparenchymatös aus den hämoglobinhaltigen Zellen durch mitotische Teilung der letzteren entstehen. —

Besonders bemerkenswert ist dann noch eine ganz eigenartige Auffassung der Funktion der Leukoblasten (und Riesenzellen) in den hämatopoëtischen Organen. Sie sollen innerhalb der Blutherde eine Art von adenoidem Retikulum aus netzartig mit einander verbundenen Zellen bilden (!).

Auf eine Reihe von Punkten aus dieser an wichtigen Details ausserordentlich reichen Arbeit werde ich noch genauer zurückzukommen haben, da ich die Überzeugung habe, dass die wunderbaren Deutungen, die v. d. Stricht seinen z. T. vorzüglich beobachteten Befunden gegeben hat, in einigen wichtigen Punkten Verwirrung in die fundamentalsten Begriffe der Lehre vom Bindegewebe, sowie der Entstehung der Blutgefässe und -Zellen und ihrer gegenseitigen Beziehungen bringen können.

Kuborn[1]) giebt eine wesentlich andere Darstellung in einem kurzen Bericht von seinen Befunden in der embryonalen Leber. Ich hebe daraus folgendes hervor:

„Bei jungen Schafsembryonen (7—9 mm) enthalten die epithelialen Balken wirkliche kernhaltige Fortsätze der Gefässwandungen. Diese Fortsätze bilden manchmal sogar Anastomosen zwischen zwei benachbarten Gefässwandungen; es handelt sich hier in der That um ein Gefässnetz, das im Wachstum begriffen ist.

Bei Embryonen von 12 mm wachsen diese Zellen an vielen Stellen zu Riesenzellen aus. Manche gehen aber wahrscheinlich auch direkt aus endothelialen Elementen hervor.

„In Wirklichkeit ist die Bildung und das Wachstum der Riesenzellen nur eine besondere Form der Ausbreitung des Gefässnetzes."

In diesen Riesenzellen entstehen nun durch Knospung (Gemmation) die kleinen Zellen (hyalinen Zellen, Erythroblasten). Ausserdem entsteht auf Kosten der Riesenzellen eine Gefässraumswandung und ein Teil der Flüssigkeit, in der die hyalinen Zellen suspendiert sind.

Sekundär treten die so aus den Riesenzellen entstandenen Gefässräume mit dem Blutgefässnetz in Verbindung, wodurch dann die Leber bedeutend gefässreicher erscheint. Es soll derselbe Prozess sein, der sich nach Ranvier und Schäfer in den gefässbildenden Netzen des grossen Netzes und des Unterhautzellgewebes bei neugeborenen Tieren abspielt.

Es bilden sich also inmitten der Leberzellenbalken gefässbildende Zellen und Netze, welche von der Gefässwand abstammen, der Ausbreitung des Gefässnetzes dienen und zu gleicher Zeit die roten Zellen des Blutes erzeugen Schliesslich entstehen in späteren Stadien aus den Riesenzellen noch ohne

[1]) Anat. Anzeiger 1890, H. 10, S. 277: Du développement des vaisseaux et du sang dans le foie d'embryon.

Vermittelung kernhaltiger roter Blutkörperchen die „hématies", d. h. die kernlosen roten Blutkörperchen, welche Kuborn also als Bildungen besonderer Art auffasst (ebenso wie z. B. Minot und Hayem).

Nebenbei möchte ich bemerken, dass ich die Kuborn-Minotsche Auffassung von der Entstehung der kernlosen roten Blutkörperchen ganz unabhängig von den kernhaltigen für wenig plausibel halten muss, dass ich vielmehr die von Rindfleisch, v. Kostanecki, van der Stricht und Anderen allerdings mit einigen Abweichungen beobachtete Austreten resp. Verschwinden des Kerns für den physiologischen Modus halten muss. Ich habe nicht die Absicht, hierauf näher einzugehen, will aber nicht verfehlen, auf die Angabe im I. Teil zu verweisen, wo geschildert wurde, dass in Blutzellenherden im Bindegewebe und in ihrer Umgebung massenhaft Wanderzellen auftreten, die mit Kernen roter Blutkörperchen beladen waren. In diesen Herden finden sich neben kernhaltigen roten Blutkörperchen reichlichst kernlose; dies Bild ist in der That nur so zu erklären, dass die Wanderzellen ausgetretene Erythrocytenkerne aufgenommen haben.

Von Kostanecki[1]) bestätigt im allgemeinen die Resultate van der Strichts. Er beschreibt spärliche Leukocyten in den Lebergefässen von 8—9 mm langen Embryonen. Die Riesenzellen gehen aus Leukocyten hervor. Die roten Blutkörperchen entstehen durch mitotische Teilung zuerst diffus im Kreislauf, dann besonders in der Leber, schliesslich in besonderen Teilen derselben in ausgesackten Kapillaren („Blutbildungskapillaren"). Die Endothel- und die Riesenzellen haben mit der Blutbildung nichts zu thun. Rote und weisse Blutkörperchen haben wahrscheinlich gleiche Vorstufen. Die jungen Erythroblasten hängen an der Kapillarwand, die vorgeschrittenen Stufen rücken in die Mitte. Die kernlosen entstehen aus den kernhaltigen roten Blutkörperchen durch Ausstossung des Kerns, die ausgestossenen Kerne werden z. T. von Leukocyten und Riesenzellen aufgenommen, zum grösseren Teil werden sie wahrscheinlich im Blutplasma aufgelöst.

v. Kostanecki schliesst sich der Ansicht Flemmings[2]) an, nach welchem „die Riesenzellen des Knochenmarks, der Milz, der Embryonalleber und der Decidua abnorm ausgewachsene und funktionslose Lymphoidzellen sind, die ihre Entstehung nur den eigentümlichen Stoffwechselprodukten in den wenigen Organen verdanken, in denen sie vorkommen."

Die Leukocyten der Embryonalleber sind von sehr verchiedener Grösse. Die mehrkernigen (resp. polymorphkernigen) bilden sich durch einen eigentüm-

[1]) „Die embryonale Leber in ihrer Beziehung zur Blutbildung" und „Über Kernteilungen bei Riesenzellen nach Beobachtungen an der embryonalen Säugetierleber." Merkel-Bonnetsche Hefte III.

[2]) Über Teilungs- und Kernformen der Leukocyten und über deren Attraktionssphären. Arch. f. mikr. Anat., Bd. 37.

lichen Fragmentierungsprozess. Es bilden sich zuerst die Lochkerne (Flemming, Göppert[1]). Dieser Prozess führt aber nicht zur Zellvermehrung.

M. B. Schmidt[2]) giebt eine allgemeine Darstellung der Blutbildung in der embryonalen Leber (und Milz) ohne Berücksichtigung des Alters der einzelnen Embryonen:

S. 212: „Die an den menschlichen und tierischen Föten gesammelten Beobachtungen fügen sich zu der Vorstellung zusammen, dass in der embryonalen Leber weisse und rote Blutkörperchen entstehen und dass bei der Produktion derselben die Endothelien der Kapillaren eine wichtige Rolle spielen. Die weissen Blutzellen sind direkt Abkömmlinge der Endothelien, erhalten aber die Fähigkeit mit, sich aus sich selbst durch Teilung weiter zu vermehren. Die roten Blutkörperchen gehen aus den farblosen hervor und übernehmen trotz der Protoplasmaumwandlung dieselbe Fähigkeit der äquivalenten Teilung."

S. 220: „In der embryonalen Leber findet eine mit der Gefässentwickelung in Zusammenhang stehende Neubildung weisser und roter Blutkörperchen statt. Die ersteren werden von den Endothelien der Kapillaren durch karyokinetische Teilung produziert und pflanzen sich selbst durch Mitose weiter fort. Die roten entstehen aus den farblosen durch Auftreten von Hämoglobin im Protoplasma und besitzen ebenfalls die Fähigkeit äquivalenter Teilung durch Mitose."

S. 222 wird als wahrscheinlich angenommen, dass die Riesenzellen der Embryoleber ebenfalls aus Endothelien hervorgehen. Schmidt bezieht sich auf Befunde Ströbes[3]), welcher Geschwulstriesenzellen aus Endothelien herleitet und H. F. Müllers[4]), der Riesenzellen in leukämischen Lebern ebenfalls aus Endothelien hervorgehen lässt.

(Es folgen Schilderungen von Befunden an pathologischen Objekten, die ich einstweilen übergehe. — Bei der Entwickelung seiner Ansicht über die Funktion des Endothels beruft sich Schmidt auf die von Baumgarten und Ribbert an anderen Orten erhobenen Befunde. Da ich diese ausführlich im ersten Teile besprochen habe, erlaube ich mir, hierauf zu verweisen.)

Die Ansichten Foàs[5]) glaube ich nicht ausführlicher besprechen zu sollen, da Untersuchungsziel und -methode sich zu weit von unseren Zwecken entfernt.

---

[1]) Göppert, Arch. f. mikr. Anatomie, Bd. 37. Kernteilung durch indirekte Fragmentierung in der lymphatischen Randschicht der Salamandrinenleber.

[2]) Über Blutzellenbildung in Leber und Milz unter normalen und pathologischen Verhältnissen. Zieglers Beiträge, Bd. XI, 1892.

[3]) Über Kernteilungen in Geschwülsten und im Knochenmarke. Zieglers Beiträge, Bd. VII.

[4]) Archiv für klinische Medizin, Bd. 48, 1891.

[5]) Foà, Neue Untersuchungen über die Bildung der Elemente des Blutes. Internation. Beiträge zu wissenschaftl. Medizin, R. Virchow gewidmet, Bd. I. 1891.

Löwits Äusserungen zu den interessierenden Fragen werde ich gelegentlich heranziehen, während mir Howells[1]) Arbeit leider nicht zugänglich war.

Auf die älteren, namentlich die Neumannsche[2]) Arbeit werde ich bei der Besprechung meiner eigenen Resultate zurückzukommen haben.

Eigene Untersuchungen.

Ich habe die Schilderung des bearbeiteten Materials aus verschiedenen Gründen in zwei Abteilungen getrennt und zwar schicke ich zuerst die Beschreibung namentlich der topographischen Verhältnisse der Blutzellenherde und ihrer Vorstadien in der Leber und Nabelblase voraus, um im zweiten Teil auf die Details der Beziehungen der einzelnen Zellformen zu einander und namentlich zu den Riesenzellen einzugehen. Es ist natürlich unvermeidlich, bereits im ersten Teil Einiges, was erst im zweiten genauere Darlegung finden wird, vorwegzunehmen, doch glaube ich, durch Trennung der Detailschilderung von der in grossen Zügen zu gebenden Beschreibung der wichtigsten Phase des ganzen Vorganges die Darstellung übersichtlicher zu gestalten.

Aus demselben Grunde werde ich auch erst bei den detaillierten Ausführungen über die einzelnen Zellformen mich direckt an die beigegebenen Abbildungen anlehnen und diese erläutern, während ich mich vorerst nur bei den wichtigsten Punkten darauf beziehen werde.

---

[1]) Journal of morphology (Boston), Bd. IV, 1890.

[2]) E. Neumann, Neue Beiträge zur Kenntnis der Blutbildung. Arch. der Heilkunde, Bd. XV, 1874.

I. Allgemeines über die Entstehung der roten und weissen Blutkörperchen in Leber und Nabelblase und die Lagerung der einzelnen Zellen und Zellkomplexe zu einander.

Kaninchenembryo von 5—6 mm grösster Länge. Fixierung mit Sublimat-Pikrinsäure. Celloidin. Hämatoxylin-Eosin (Längsserie).

Massenhafte Mitosen der roten kernhaltigen Blutkörperchen in allen Organen und Gefässen. Die Leberanlage noch sehr klein, aus wenigen Zellschläuchen bestehend, zwischen denen die weiten Blutgefässe verlaufen. Von einer hämatopoëtischen Thätigkeit ist noch nichts zu bemerken.

Auf die Beziehungen der Leberanlage zu den benachbarten Gebilden will ich nicht näher eingehen, da dies bei den nächsten Embryonen ausführlich geschehen soll. Ich will nur erwähnen, dass die eigentümlichen Zottenbildungen, die von Lieberkühn, Kölliker, His, Uskow an dem Herzbeutel, an der Eintrittststelle der Vena omphalo mesenterica u. s. w. beschrieben wurden, hier sehr deutlich und schön ausgebildet vorhanden waren. — Ich komme darauf zurück.

Bei den jetzt zu besprechenden Präparaten tritt eine Thatsache zur Evidenz hervor, auf die, wie mir scheint, bisher kein Wert gelegt worden ist, resp. die vielfach auch wohl ganz übersehen ist, die aber — immer und bei allen Säugetieren, bei denen die Leber die blutbildende Funktion übernimmt, wiederkehrend – einzig im stande ist, das komplizierte histologische Bild zu erklären und die Histogenese der körperlichen Elemente des Blutes hier dem Verständnis zu erschliessen. Es handelt sich nämlich um das Eindringen charakteristischer, selbständiger Bewegung fähiger Elemente in das

eigentliche Leberparenchym, also zwischen die Leberzellen selbst.

Nach den Darstellungen der neueren Autoren von diesem Gegenstand ist, abgesehen von den Leberzellen, immer nur die Rede von einer Gefässwand, die in der Regel mit einer einfachen Endothellage identifiziert wird und dem zelligen Gefässinhalt, sowie von den Produkten dieser zelligen Elemente. Nach meiner, gleich näher zu begründenden Auffassung hat man bei diesen sonst so gründlichen Untersuchungen die spezifischen, anatomischen Verhältnisse der Leber zu den umgebenden und hindurchziehenden Gebilden, sowie die im eigentlichen Parenchym unabhängig vom Gefässsystem sich abspielenden Vorgänge viel zu wenig berücksichtigt, obgleich darüber von älteren Autoren, ich nenne Kölliker, Uskow, Toldt und Zuckerkandl, His, ausführliche und sehr interessante Angaben vorliegen[1]).

Nach den Schilderungen van der Strichts[2]), Kuborns, Schmidts, von Kostaneckis könnte man sich die Wachstumsvorgänge (ich bemerke dies natürlich mit aller Reserve, da diese Autoren selbst eine solche Darstellung keineswegs gegeben haben) ungefähr so denken:

Die Leber vermehrt ihr Volumen (und zwar sehr rapide) dadurch, dass 1. die Leberzellenbalken durch karyokinetische Teilung der Zellen enorm auswachsen und dass 2. diese von einem neuen, von dem ursprünglichen Gefässsystem entstehenden Gefässnetz durchwachsen werden, mit dessen Ausbreitung zugleich die Blutzellenherde massenhaft und zwar innerhalb der Gefässbahn auftreten. — Damit hält natürlich das Wachstum der Kapsel Schritt. Das Bindegewebe der Glissonschen Kapsel tritt allmählich mit Ausbildung des eigentlichen Pfortader- und Gallengangsystems auf.

[1]) Eine Ausnahme hiervon macht in gewissem Sinne van der Stricht in seiner neueren Arbeit, wie gleich zu erwähnen sein wird.

[2]) Wenigstens wie er sie in seiner ersten Arbeit giebt.

Dem gegenüber möchte ich — um diese gewichtige Thatsache von vorn herein zu betonen, daran festhalten, dass nicht bloss in die Lebergefässe, sondern auch in reichlichster Weise in das eigentliche Leberparenchym massenhaft Elemente eindringen und sich dort vermehren, die — aller Wahrscheinlichkeit nach mesodermaler Abkunft — die unabänderliche gemeinsame Eigenschaft der freien Lagerung gegen einander und die umgebenden zelligen Elemente behaupten; von denen ferner ein grosser Teil die Fähigkeit selbständiger amöboider Bewegung besitzt. — Diese Elemente übernehmen die hämatopoëtische Funktion, indem sie eine Reihe höchst charakteristischer Veränderungen eingehen, die völlig identisch sind mit denen, welche wir an den Blutzellen liefernden Stätten des übrigen embryonalen Organismus auftreten sehen[1]).

Diese Zellen gelangen in die Leber z. T. auf dem Blutwege, ausserdem kann es aber kaum zweifelhaft sein, dass auch die immer in dem umgebenden Bindegewebe („Mesenchym") vorhandenen Wanderzellen direkt zwischen die Leberzellen eindringen.

Es erscheint daher meines Ermessens für das Verständnis der ganzen Formation der embryonalen Leber unvermeidlich, sich genau über die Gefässverhältnisse sowohl, wie über die Beziehungen zu den benachbarten Organen und Geweben zu orientieren.

1) Eine ähnlich lautende Angabe finde ich in der Litteratur (citiert nach van der Stricht l. c. S. 80 [erste Arbeit] und S. 236 [zweite Arbeit] von Renaut, Dictionnaire encyclopédique des sciences médicales de Dechambre): „Mesodermale Elemente nehmen die Balken in Angriff in der Form von Zellen mit multiplen Kernen oder Rundzellen, nagen sie an, spalten sie auseinander, nehmen Platz zwischen ihren Zellen, und, nachdem sie dieselben auseinandergedrängt haben, werden sie der Ursprung von Wolff und Panderschen gefässbildenden Inseln. Diese Inseln, welche zuerst aus farblosen Zellen bestehen, entwickeln zugleich in ihrem Innern die roten Blutkörperchen und das Endothel der Leberkapillaren." Es handelt sich hier offenbar um eine ähnliche Beobachtung, die Deutung ist in manchen Punkten allerdings recht abweichend.

Ich habe den Versuch gemacht, in der Litteratur hierher gehörende Angaben über diese Verhältnisse zu finden.

Sehr genaue Schilderungen, namentlich von den Blutgefässen (Venen) giebt His an verschiedenen Stellen seines grossen Werkes „Anatomie menschlicher Embryonen", ferner finden sich Angaben von demselben Autor in seinen „Mitteilungen zur Embryologie der Säugetiere und des Menschen"[1]).

Von grosser Wichtigkeit ist die Darstellung Köllikers[2]).

Fernerhin kommen in Betracht die Arbeiten von Lieberkühn[3]), Uskow[4]), Toldt und Zuckerkandl[5]), Felix[6]), Hammar[7]); für die Venenverhältnisse dann noch die von Hochstetter[8]), für die Entwickelung des Ligamentum transversum die von Ravn[9]) und vielleicht noch andere, die ich übersehen habe.

So wichtig diese alle für das Verständnis der Leberentwickelung überhaupt sind, so gehen die Untersuchungen und Schilderungen der Autoren von so anderen Gesichtspunkten aus und verfolgen so andere Ziele, dass man für den vorliegenden Zweck Brauchbares sich geradezu zwischen den Zeilen herauslesen muss. Wenn ich His recht verstanden habe, so spielt das Einwachsen der Leber in das von ihm sogenannte Ligamentum transversum eine grosse Rolle bei dem Aufbau des Organes; nach allen Autoren sind wohl die Gefässverhältnisse ebenso kompliziert, wie wichtig; von einer besonderen Form des Eindringens von mesodermalen (resp. Gefäss-) Elementen sprechen Kölliker, His, Uskow und Lieberkühn. Es handelt sich hier um das Auftreten eigentümlicher Zottenbildungen am Ligamentum transversum, am Vorhof

---

1) Arch. f. Anat. und Physiol. Anat. Abt. 1881, S. 321: „Zur Vorgeschichte der Säugetierleber."

2) Entwickelungsgeschichte des Menschen und der höheren Säugetiere. 1879.

3) N. Lieberkühn, „Über die Allantois und die Niere von Säugetierembryonen", Sitzungsberichte der Gesellschaft zur Beförderung der gesamten Naturwissenschaften zu Marburg, 1876, Nr. 8.

4) Uskow, Über die Entwickelung des Zwerchfells, des Perikardiums und des Cöloms. Archiv für mikrosk. Anatomie, Bd. XXII.

Derselbe und ebenda, „Bemerkungen zur Entwickelungsgeschichte der Leber und Lungen."

5) Toldt und Zuckerkandl, Über die Form- und Texturveränderungen der menschlichen Leber während des Wachstums. Wiener Sitzungsberichte. Mathem. naturwissenschaftl. Kl. Bd. 52, 3. Abteilung, S. 241.

6) Felix, „Zur Leber- und Pankreasentwickelung". Archiv für Anatomie und Entwickelungsgeschichte (His-Braune), 1892.

7) Hammar, „Einige Plattenmodelle zur Beleuchtung der früheren embryonalen Leberentwickelung." Archiv für Anatomie und Entwickelungsgeschichte, 1893.

8) Morphologisches Jahrbuch XIII, Anatomischer Anzeiger II und III.

9) Archiv für Anatomie und Entwickelungsgeschichte 1889 und Supplement.

resp. Sinus reuniens, an der Eintrittstelle der Vena omphalo-mesenterica (Lieberkühn) u. s. w. Von His, Uskow und Lieberkühn, namentlich von den letzteren beiden wird nun angenommen, dass diese Zotten in das Leberparenchym eindringen und eine mehr weniger wichtige Rolle bei der Entwickelung des Lebergefässsystems spielen.

Nach Uskow soll es zu einer gewissen Zeit sogar ganz unmöglich sein (beim Kaninchenembryo) zu entscheiden, was zu dem aus den Zotten entstandenen Gewebe und was zu dem aus dem „Hypoblasten" entstandenen gehört.

Ich selbst habe diesen Vorgang nicht beobachten können, seine Möglichkeit will ich natürlich keineswegs in Abrede stellen. Bei einem von mir untersuchten Kaninchenembryo (S. o.) habe ich die Zotten in schöner Ausbildung gesehen, aber keine Beziehungen zu der Leberanlage entdecken können. Sehr überraschend war mir der Befund höchst ähnlicher Bildungen an der Innenwand des mesenterialen Anteils der Vena omphalo-mesenterica bei den gleich zu beschreibenden Schweinsembryonen. Irgendwelche Schlüsse kann ich jedoch aus diesem Befunde nicht ziehen.

Zur weiteren Erklärung und Beweisführung möge die nun folgende ausführliche Beschreibung eines besonders instruktiven Präparates dienen:

Es handelt sich um die ganz frisch vom Schlachthause übersandte Tracht eines Schweins mit 16 normalen, schön erhaltenen Embryonen von ca. 12 mm grösster Länge, stark gekrümmt, mit ausgesprochener Scheitel- und Nackenknickung, kurzen Extremitätenstummeln. Dieselben wurden sämtlich konserviert und zwar in Flemmingscher und Zenkerscher Lösung und in Sublimat (3% mit 1% Eisessig). Längs- und Querserien durch eine Anzahl derselben meist nach Paraffineinbettung.

Anm. zur Technik. Die Präparate wurden mit dem Minot-Zimmermannschen Mikrotom geschnitten, die zerteilten Bänder auf warmem Wasser ausgebreitet und auf den sorgfältig gereinigten Objektträger gebracht, auf demselben im Brutschrank bei Körpertemperatur angetrocknet. Die Objektträger wurden einige Zeit in Alkohol aufgestellt und dann ohne Ablösung des Paraffins in die Farblösung übertragen. Ich habe bei den mit Alkohol vorbehandelten Schnitten keinen Unterschied sowohl in der Schnelligkeit wie in der Schönheit der Färbung gegenüber von überhaupt nicht eingebettetem Material angefertigten oder den vom einbettenden Medium befreiten Schnitten gesehen. Bei den kompliziertesten und verschiedensten Färbungen (Bakterienfärbungen, Fibrinfärbungen, Safranin-Gentianaviolettfärbungen, Färbungen nach van Gieson und M. Heidenhain) habe ich immer die besten Resultate gehabt, während die meiner Erfahrung nach immer bestehende Gefahr des Ablösens von Schnitten oder Teilen derselben nach einfachem Antrocknen mit Wasser fast ganz aufgehoben wird. Ganz besonders ins Gewicht fällt auch

natürlich die dadurch entstehende Bequemlichkeit, dass man das Paraffin nicht vorher abzulösen braucht, und nur Objekte, bei denen diese Ablösung aufs Gründlichste vorgenommen ist, können mit den im Paraffin ohne weiteres behandelten Präparaten an Färbbarkeit konkurrieren.

Die bei der Untersuchung natürlich sehr störenden krystallinischen Paraffinmassen werden einfach dadurch entfernt, dass man nach Ausführungen der Färbemanipulationen mit Xylol aufhellt, wobei es auf eine gründliche Entfernung des Paraffins gar nicht ankommt.

Die Leber dieser Embryonen misst in allen geraden Durchmessern ziemlich gleich $2^1/_2$ mm (am Schnitt gemessen).

Von grossem Interesse ist nun das Verhalten der grossen Venenstämme, das ich mir, so gut es aus den in verschiedener Richtung geführten Serienschnitten möglich war, klar zu machen gesucht habe.

Dasselbe ist bei den verschiedenen darauf hin untersuchten Exemplaren ein ganz konstantes: In die Leber tritt direkt vom Nabelstrang eine grosse Allantoisvene, vom Darmrohr resp. Mesenterium her eine Vena omphalo-mesenterica, ausserdem vom Schwanzende her ein ebenfalls unpaarer Stamm, entsprechend der sich bildenden Cava inferior.

Sowohl die linke sehr mächtige Umbilicalis, wie die rechte Omphalomesenterica und schliesslich der mit der späteren Cava identische Stamm stehen mit dem System der kleinen Lebergefässe in engster Verbindung, so dass man gewissermassen von einer Auflösung in ein Leberkapillarsystem sprechen kann. Man muss allerdings dabei berücksichtigen, dass grosse, fast wandungslose Stämme resp. lakunäre Räume bis zur gemeinsamen Vereinigung am hinteren oberen Rande zur Vena Arantii bestehen bleiben.

Die Cava inferior, die ein bereits recht ansehnliches Gefäss darstellt, ist die direkte Fortsetzung des hauptabführenden Stammes, steht aber ausserdem in direktester Beziehung zu den Lebergefässausbreitungen. Sie entsteht (cf. die Angaben Hochstet-

ters) als unpaarer Stamm zwischen beiden Wolffschen Körpern und zwar in der Weise, dass sie gegen deren Parenchym in keiner Weise abgegrenzt ist. Dabei bestehen noch beide Kardinalvenen (auf ihren Anteil an der Cavabildung habe ich natürlich nicht einzugehen) und zwar vom oberen Pol als noch ziemlich beträchtliche Stämme abgehend. Der rechte vereinigt sich in der gewöhnlichen Weise mit der Jugularis derselben Seite zum Ductus Cuvieri, der durch die Vereinigung mit der Vena Arantii einen noch deutlich abgegrenzten Teil des rechten Vorhofs (Sinus reuniens His) bildet.

Der linke Duct. Cuvieri verläuft als bereits auffallend enger Stamm im Sulcus coronarius um das linke Herzohr herum, nimmt die Kranzvene auf, und ergiesst sich durch ein verhältnismässig ebenfalls enges Ostium in den rechten Vorhof. — Von der Aorta habe ich keinen Ast zur Leber treten sehen.

Ebenfalls von Interesse ist die Begrenzung der Leber: Am hinteren oberen Rand ist dieselbe durch eine Art Aufhängeband (Teil des Lig. transversum von His) fixiert, das sich in zwei Schenkel spaltet, die direkt in den bindegewebigen (resp. mesenchymalen) Übergang der Leber übergehen. Der stärkste ist derjenige, der die Leber vom Herzen trennt, das in diesem Stadium in grosser Ausdehnung dem Leberüberzuge direkt anliegt. Letzterer stellt demnach zu dieser Zeit sowohl einen Teil des Pericardium[1]), als einen grossen Teil des späteren Zwerchfells und der bleibenden Leberkapsel dar. Eine scharfe Abgrenzung der oberflächlichen mesenchymatischen Schicht gegen das eigentliche Leberparenchym findet nicht statt.

Ferner findet sich eine umfangreiche Vereinigung der Leber mit der vorderen Bauchwand, namentlich im Bereich des Nabelstrangs, aber auch in den angrenzenden Teilen. Nach den

1) Beim Schwein bleibt (nach Bonnet) die Herzbeutelbasis mit dem Zwerchfell verwachsen.

hintern und seitlichen Partieen, nach unten und gegen den Magenteil des unter der Leber hindurchtretenden resp. dieselbe durchziehenden Darmrohres ist dieselbe nicht mit den Nachbarorganen verwachsen, sondern hebt sich frei, wie im späteren Leben davon ab. Ganz ohne Grenze aber geht der Darmteil, der dem späteren Duodenum und dem durch die Wurzel des Mesenterium tretenden Anfangsteil des Dünndarms entspricht, mit seiner umhüllenden Mesenchymschicht in die Masse der Leber über, so dass man auch hier in der That von einem Einwachsen der Leber in das Darmmesenchym resp. auch umgekehrt sprechen kann.

Nach dieser Darstellung der recht komplizierten Verhältnisse haben wir also folgende Berührungs- und Verwachsungsstellen der Leberanlage mit mesenchymatischem Gewebe:

1. Den ganzen Leberüberzug resp. das Ligam. transversum und die erwähnten Vereinigungsstellen, namentlich mit der vorderen Bauchwand.

2. Die Wandungen der grossen venösen Stämme, von denen vielleicht die Vena omphalo-mesenterica besonders zu nennen ist, weil sie zugleich, wie wir später sehen werden, der Leber von der Nabelblase her reichliche Mengen von für die Blutbildung wichtigem Material zuführt.

3. Das Darmmesenchym direkt, indem dieses, wie oben geschildert, mit den Leberzellenbalken in unmittelbarste Berührung tritt.

Es liegen nun die Verhältnisse so, dass an den beschriebenen Stellen Inseln von Leberzellen direkt in mesenchymatisches Gewebe eingebettet liegen (die sich also, um einen selbstverständlich nur in gewissem Sinne passenden Vergleich aus der pathologischen Gewebelehre heranzuziehen, verhalten wie im Bindegewebe steckende Krebszapfen).

Es findet demnach eine gar nicht unerhebliche gegenseitige

Durchwachsung von Leber- und umgebendem Binde- (resp. Mesenchym-) gewebe statt, was jedenfalls nicht ohne Bedeutung auch für die Blutbildung in der Leber sein kann, da, wie ich später zeigen werde, in dem „mesenchymatischen" Gewebe schon in frühester Zeit freie wanderfähige Elemente vorhanden sind, welche geeignet erscheinen, bei der Lieferung von Blutzellen eine Rolle zu spielen.

Ich habe es für notwendig gehalten, dies des Näheren auszuführen, weil mir sehr bald klar geworden war, dass so nahe Beziehungen zwischen der Blutbildung und dem Gefässinhalt, wie fast alle neueren Untersucher (Schmidt, v. Kostanecki, van der Stricht besonders in seiner erstbesprochenen Arbeit) angenommen haben, in der Weise sogar, dass sie die Neubildung von Blutzellen in das Gefässlumen allein verlegen, in dem angegebenen Umfange sicher nicht vorhanden sind.

Ich habe oben angedeutet und werde noch weiter auszuführen haben, dass ein wesentlicher, ja in den ersten Stadien zweifellos hauptsächlicher Teil der Blutkörperchen liefernden Zellen zur Zeit ihrer Funktion völlig unabhängig und getrennt vom Gefässlumen mitten zwischen den Leberzellen gelegen ist.

Zu gleicher Zeit mit der Etablierung der intraparenchymatösen Blutherde findet natürlich auch eine Ausbreitung des Gefässnetzes statt, so dass man immer zwischen den Leberzellen auch zahlreiche, meist langgestreckte Zellen trifft, die zweifellos Endothelzellen resp. Kapillarsprossen sind.

Die Unterscheidung gelingt in der Regel leicht, da die Zellen der neu entstehenden Gefässe völlig den Charakter der fertigen Endothelien zeigen, während die mobilen Zellen, die ich als die Mutterzellen der Blutzellenherde der nächsten Entwickelungsstadien der Leber betrachte, ein durchaus anderes Verhalten zeigen: Ich muss hier bemerken, dass ich eine frische Untersuchung dieser jungen Leberanlagen nicht vorgenommen, dass

ich also die Bewegungen am lebenden Objekt nicht konstatiert habe[1]).

Dass diese aktive Beweglichkeit aber in der That vorhanden ist, dafür spricht einmal der Umstand, dass man die betreffenden Zellen oftmals am Ende feiner Kanäle, die man wohl nur als die von ihnen durchlaufene Bahn ansprechen kann, trifft, ferner, dass man sie mitten zwischen Leberzellen ohne Kontakt mit gleichwertigen Elementen sieht; vor allem aber ist zum Beweis das Verhalten ihrer Kerne, das durchaus dem der Wanderzellen des fertigen Organismus entspricht, heranzuziehen. Man sieht alle Formen der „fragmentierten" Kerne, Hufeisenform, Zwerchsacksform, Ringform etc. mit allen möglichen Varianten.

Eine Eigentümlichkeit im Färbungsverhalten zeigen die Kerne dieser Zellen insofern, als sie bei Färbung mit Hämatoxylin nach Fixierung in Zenkerscher Lösung ziemlich blass bleiben, während sie bei Behandlung mit Flemmingscher Lösung und Saffranin intensiv rot werden, eine Eigenschaft, die sie übrigens völlig mit den Kernen der roten Blutkörperchen teilen[2]).

Der grösste Durchmesser der Kerne dieser Zellen ist im Durchschnitt 6 μ (doch hat dieses Mass natürlich nur einen relativen Wert, da es sich ja um gebogene und spiralige Kerne handelt), der eigentliche Zellleib ist in den Schnittpräparaten meist nicht deutlich abzugrenzen, die Kernstruktur nicht sehr deutlich, man erkennt eine intensiver gefärbte Kernmembran und feine Chromatinfädchen und Pünktchen im Innern, während deutliche Nukleolen in der Regel nicht nachweisbar sind.

---

1) Es handelt sich natürlich um eine der der Leukocyten des erwachsenen Organismus entsprechende Beweglichkeit. Ein gewisser Grad von Lokomotionsfähigkeit würde man ja den fötalen Bindegewebszellen überhaupt, ebenso wenig wie den jungen Elementen pathologischer resp. regenerativer Produktion nicht absprechen dürfen.

2) Ich bin übrigens weit davon entfernt, auf die Verschiedenheit des Verhaltens gegen Saffranin und Hämatoxylin ein solches Gewicht zu legen, wie es neuerdings Foà (l. c.) nach dem Vorgange Auerbachs gethan hat.

Die langgestreckten Kerne der ausgebildeten Endothelien der Kapillaren messen in der Regel 0,0112 mm in der Länge, 0,0048 in der Breite, doch kommen hier ziemlich bedeutende Schwankungen vor.

Die runden Leberzellenkerne messen meistens 0,008 mm, das oder die sehr grossen Kernkörperchen bis 0,003 mm.

Die roten Blutkörperchen sind in diesem Stadium noch durchweg kernhaltig, von recht verschiedener Grösse. Der Hämoglobingehalt ist bedeutend geringer als in den späteren Stadien, das Protoplasma erscheint ganz homogen, der Kern lässt eine deutliche, enge, fädige Anordnung des Chromatins erkennen; sehr zahlreiche Mitosen der gewöhnlichen Form (mit oft ausserordentlich deutlichen Spindeln) in allen Stadien, ein Beweis, dass die Hauptvermehrung noch ganz durch Teilung im strömenden Blut erfolgt.

Es finden sich selbstverständlich Teilungen in Endothelzellen, aber weder in auffallender Reichlichkeit, noch in einer Richtung, die auf eine Lieferung von Elementen in das Gefässlumen deuten — ich kann keinen Unterschied finden gegenüber der Art des Wachstums von Endothelröhren bei Neubildung im fertigen Organismus.

Die Leberzellen verhalten sich in ihrer Form ganz wie in den späteren Stadien, sie sind noch nicht fetthaltig, enthalten natürlich massenhafte Mitosen. Ihr Protoplasma ist (wie auch in den Zeichnungen verschiedentlich angedeutet) deutlich fädig und färbt sich intensiver als das der Zellen des ganzen übrigen Organismus sowohl mit Hämatoxylin (nach Fixierung mit Zenkerscher Lösung oder Sublimat), als mit Saffranin (Flemmingsche Lösung).

Die Gallengänge sind noch nicht sehr weit in der Leber verbreitet, die grössten sind umgeben von einer dicken Mesenchymschicht, die sich nicht scharf gegen das Leberparenchym abgrenzt (wie oben beschrieben). Die letzten Sprossen sind

offenbar solide; ihre Zellen immer leicht von den Leberzellen zu unterscheiden.

Sehr zahlreich sind nun auch bereits in diesen Präparaten die vielbesprochenen Riesenzellen, doch werde ich auf deren Verhalten erst später im Zusammenhange mit Befunden an denselben, wie ich sie an andern Stellen konstatieren konnte, eingehen. Ich möchte nur erwähnen, dass sie bis zu beträchtlicher Grösse vorkommen (40 μ) und da von kernlosen roten Blutkörperchen um diese Entwickelungszeit nichts zu sehen ist, so findet die Annahme van der Strichts, dass sie entsprechend ihrer vermeintlichen Funktion erst gleichzeitig mit diesen Elementen auftreten sollen, bereits hier keine Bestätigung.

Zu bemerken ist ferner, dass in den Leberzellenbalken neben den bereits recht häufigen Zellen des Wandertypus mit polymorphen oder fragmentierten Kernen Riesenzellen vorkommen, während die rund- und dunkelkernigen Elemente, welche in späten Stadien in so ungeheuren Massen auftreten, so gut wie ganz fehlen. Es ist das wohl ein überzeugender Beweis für das primäre Eindringen so gestalteter Elemente.

Viel prägnanter, als bei den vorigen Embryonen, die den Prozess im Beginne zeigten, tritt nun die Blutzellenbildung in der Leber eines Schafsembryo[1]) von nicht ganz 1 cm grösster Länge hervor.

Derselbe war in körperwarmer Zenkerscher Flüssigkeit konserviert, in Paraffin eingebettet und mit Hämatoxylin-Eosin gefärbt.

Zunächst haben sich die vorhin beschriebenen, zwischen die Leberzellen einwandernden und eingewanderten Zellen ausserordentlich vermehrt, so dass man im grössten Teil aller Leberzellenbälkchen Häufche von solchen oder doch einzelne findet.

[1]) Es ist dies übrigens derselbe, von welchem im I. Teil in Fig. 1 und 2 die Wanderzellen im lockeren Bindegewebe abgebildet wurden.

Reichlich treten nun aber neben diesen grössere, runde und dunkelkernige Zellen (Wanderzellen, „Übergangszellen I. Ordnung") und kleinere („Übergangszellen II. Ordnung") mit reichlichen Übergängen zu kernhaltigen roten Blutkörperchen auf.

Manchmal sind dieselben so reichlich, dass die Leberzellen ganz davon verdeckt werden.

Es handelt sich nun natürlich vor allem darum, festzustellen, dass die roten Blutkörperchen mittelbar und unmittelbar aus den primär auftretenden, „fragmentiertkernigen" Zellen hervorgehen.

Dieser Nachweis aber kann 1. auf direktem und 2. auf indirektem Wege geführt werden [1]).

Ad 1. Den direkten Übergang der einen Zellform in die andere zu verfolgen ist innerhalb des Leberparenchyms in der That mit Schwierigkeit verknüpft und zwar aus folgenden Gründen: einmal erfolgt der Prozess offenbar sehr rasch, ohne Bildung charakteristischer Zwischenstufen, ferner setzt alsbald eine rapide Vermehrung der jungen Zellen ein, welche sehr bald die betreffende Stelle sehr undurchsichtig werden lassen, schliesslich ist es bei der Kompliziertheit der histologischen Verhältnisse überhaupt schwer, ganz klare und einwandsfreie Stellen ausfindig zu machen.

Immerhin findet man bei genauem Suchen Verhältnisse, die einen sicheren Schluss über die direkte Zusammengehörigkeit der Zellarten zulassen. Erstens findet man zwischen den primären Zellen solche in mitotischer Teilung, dann neben denen mit hufeisen- und zwerchsackförmigen, blasser gefärbten Kernen, solche, die einen etwas kleineren und dunkler gefärbten Loch- oder lappigen Kern aufweisen, daneben dann solche mit noch

[1]) Dies bezieht sich natürlich nur auf den Nachweis an Ort und Stelle; in anderen Blutbildungsstätten ist derselbe, wie wir später sehen werden, weit leichter zu führen.

dunklerem kompakten runden Kern, die sich dem Typus der Blutkörperchenvorstufe nähern. Es geht daraus hervor, dass die grösseren rundkernigen Zellen das Ruhestadium der wandernden Zellen darstellen und dass durch mitotische Teilung dieser die kleinen Zellen (Erythroblasten) entstehen, welche, ebenso wie die fertigen roten Blutkörperchen, sich durch mitotische Teilung vermehren können.

Ad 2. Lässt schon die direkte Aneinanderlagerung der verschiedenen Elemente und das Vorhandensein genügend zahlreicher Zwischenstufen die Annahme einer Zusammengehörigkeit berechtigt erscheinen, so wird diese noch vielmehr gestützt durch folgende Betrachtungen:

Es ist ausser jedem Zweifel, dass die erste Entstehung der Blutzellenherde ausserhalb des Gefässlumens und ohne jeglichen Zusammenhang mit Gefässwandelementen mitten zwischen den Leberzellen erfolgt.

Nun hat zwar van der Stricht, nachdem er erkannt hatte, dass die Blutbildung zum grossen Teil im eigentlichen Leberparenchym vor sich geht, dass Hineingelangen der Zellen, denen die Erzeugung der jungen Blutkörperchen zukommt, in der Weise zu erklären gesucht, dass hämoglobinhaltige Erythroblasten durch Lücken der Gefässwand zwischen die Leberzellen gelangten. Seine dazu gegebene Abbildung (Fig. 14) lässt sich jedoch ganz zwanglos so deuten, dass an der betreffenden Stelle nicht Erythroblasten aus dem Gefäss ins Parenchym, sondern umgekehrt Zellen aus dem Parenchym in das Gefäss gelangen.

Seine Darstellungen sowohl, wie fast alle bisher in der Litteratur gegebenen stehen unter dem Banne der alten, tief eingewurzelten Vorstellung, dass die Bildung der roten Blutkörperchen immer im Gefässlumen vor sich gehen müsse.

Wenn nun auch van der Stricht sich überzeugt hatte, dass dies weder bei der ersten Entstehung des Blutes der Fall ist (was ja auch von früheren Autoren, namentlich Kollmann betont ist), dass ferner auch in der Leber eine extravaskuläre Blutkörperchenbildung zweifellos stattfindet, so glaubt er offenbar immer noch eine direkte Verbindung mit dem offenen Gefäss annehmen zu müssen.

Der hypothetischen und ganz unwahrscheinlichen Annahme einer gewissermassen passiven Einschwemmung roter Blutzellen, steht die in meinen Präparaten unzählige Male gemachte Beobachtung gegenüber, dass überall, wo Blutbildung stattfindet, reichlich Elemente vorhanden sind, denen die Eigenschaft aktiver, amöboider Bewegung zukommt, die sie befähigt, in den Spalten aller Gewebe weiter zu kriechen resp. solche Spalten auch, wie in den Leberzellenreihen selbst zu erzeugen.

Die Erythroblasten van der Strichts sind aber in dem abgebildeten Stadium, wie er auch selbst anzunehmen scheint, aktiver Bewegung nicht fähig.

Seine Ansicht scheint mir daher einer sicheren Stütze zu entbehren.

Auch der leicht auftauchende Verdacht, dass es sich bei den von mir beschriebenen Zellen um Elemente seiner Leukoblastenreihe handeln möchte, ist mit Sicherheit zurückzuweisen, denn die Anhäufung von solchen Zellen kann man im geeigneten Stadium nicht allein in der Leber, sondern auch in der Nabelblase, wie wir später sehen werden, so massenhaft beobachten, dass damit das vollständige Zurücktreten des Leukocytengehaltes der Blutherde gegen die enorme Erythrocytenproduktion ganz unverständlich werden würde.

Ich muss daher bei der grossen Extensität des Einwanderungsprozesses und der Unwahrscheinlichkeit

der unbewiesenen Einschwemmung der „Erythroblasten“ van der Strichts, jene für das ursächliche Moment der blutbildenden Funktion der Leber und die einwandernden Zellen als Mutterzellen der produzierten Blutzellen betrachten.

Eine andere Frage aber ist die, wo kommen jene Zellen her? Da liegen zunächst zwei diskutierbare Möglichkeiten vor: einmal, dass sie aus dem Gefäss durch das Endothel gewandert seien und zweitens, dass sie dem nach obiger Schilderung mit dem Leberparenchym in Verbindung stehenden mesenchymatischen Gewebe ihren Ursprung verdanken.

Die erste Möglichkeit spielt, glaube ich, zweifellos die Hauptrolle, es ist allerdings zu bemerken, dass die eigentümlichen Kernveränderungen („Fragmentierungen“) erst während der Wanderung durch das Epithel auftreten, da man im Gefässlumen solche in der That nur sehr spärlich vorfindet.

Was die zweite anbetrifft, so ist jedenfalls zu konstatieren, dass das Bindegewebe, welches die abdominalen Organe umhüllt, immer jene von mir im I. Teile beschriebenen primären Wanderzellen und namentlich Riesenzellen enthält, so dass es durchaus wahrscheinlich ist, dass die Leber von hier aus Material für ihre blutbildende Funktion bezieht.

Ausser diesen zunächst in Betracht kommenden Arten der Herkunft ist noch eine dritte wohl zu berücksichtigen: die Intervention der sogenannten Riesenzellen. Die Leber enthält bereits in diesem Stadium ganz ausserordentliche Mengen derselben in den verschiedensten Entwickelungsstadien und zwar liegen sie zum grossen Teil in den Gefässen, zum anderen aber auch jenseits von deren Endothelgrenzen. Diese Riesenzellen finden sich nun in Erscheinungsformen, welche wohl den sicheren Schluss gestatten, dass ihnen in exquisiter Weise die Fähigkeit selbstständiger (amöboider) Bewegung zukommt, dass sie aber ferner (wenigstens spricht die grösste Wahrscheinlichkeit dafür) die

Eigenschaft besitzen, durch direkte Abschnürung neue wanderfähige Elemente zu liefern. Ich habe auf diesen wichtigen Punkt ausführlich zurückzukommen.

Kehren wir zu der gesicherten Thatsache zurück, dass die Blutinseln innerhalb der Leberzellenbalken gelegen sind, so ist zunächst zu konstatieren, dass dieselben bereits zu dieser Zeit an den verschiedensten Stellen mit der Gefässbahn in offene Kommunikation treten (während andere eine sehr grosse Ausdehnung gewinnen können und doch noch scharf durch das Endothel vom Lumen getrennt erscheinen). An der Stelle, wo die Vereinigung stattfindet, sieht man dann alsbald Übergangszellen sich den roten Blutkörperchen beimischen. Ich will mich auf die Details dieser sekundären Vereinigung der Blutzellenherde mit der Gefässbahn nicht einlassen, nur das eine will ich hervorheben, dass für die van der Strichtsche Behauptung, dass die peripheren Zellen dieser Herde sich in Endothel umwandeln sollen und so ein neues Gefäss gebildet werde, jede Spur eines Anhaltes fehlt.

Indem ich von jetzt ab auf die Beschreibung bestimmter Objekte für die allgemeine Darstellung verzichte, erlaube ich mir, die weiteren Resultate der Untersuchungen der blutbildenden Funktion der Leber in folgendem zusammenzufassen. Ich habe ausser den zum Studium der Lymphdrüsenentwickelung gebrauchten Embryonen noch eine grosse Anzahl anderer, namentlich vom Rind, Schaf, Meerschwein, Schwein und schliesslich vom Menschen benützt, selbstverständlich mit den verschiedensten Präparationsmethoden.

Das Verhältnis der Leberzellen zu den Gefässen ist in späteren Stadien sehr schwer zu übersehen, weil durch die ungeheure Zunahme und die dichte Lagerung der Elemente, besonders wegen der viel schwerer nachweisbaren Endothelbeklei-

dung der Gefässe dass Bild in hohem Grade undurchsichtig wird. Es treten natürlich auch, wie das bei den Anfängen angegeben wurde, massenhaft kleine Zellen in die eigentliche Gefässbahn, so dass es an vielen Stellen geradezu unmöglich erscheint, die Lage der Häufchen mit Sicherheit zu bestimmen.

In allen Stadien und bei allen Species[1]) aber kann man mit absoluter Bestimmtheit nachweisen, dass noch ein grosser Teil der Herde subendothelial und zwischen den Leberzellen gelegen ist. Am beweisendsten für die extravaskuläre Lage sind wohl solche Stellen (wie sie namentlich bei einem menschlichen Embryo aus dem dritten Schwangerschaftsmonat besonders deutlich aufzufinden waren), wo die kleinen Zellen reihenweise zwischen Endothel und Leberzellen angeordnet sind. Andere findet man in Lücken zwischen den Leberzellen, welche dann häufig den von Neumann so genannten, sehr charakteristischen Zustand der „lakunären Korrosion" zeigen. Dies sind dann auch jedenfalls solche Stellen, die nach van der Stricht[2]) doch gegen die Leberzellen hin durch eine Membran abgegrenzt sein sollen, nur dass diese so fein sei, dass man sie selbst mit den stärksten Vergrösserungen kaum mehr wahrnehmen könne!?

M. B. Schmidt, der sich der Thatsache, dass die Blutzellen zum Teil ausserhalb der Gefässe zwischen den Leberzellen ohne Abgrenzung gegen dieselben gelegen sind, nicht hat entziehen können, macht den Versuch, dies in der Weise zu erklären, dass die Teilung der Endothelien, welche ja nach ihm die Blutzellen liefern sollen, „nicht nach dem Lumen zu, sondern in den angrenzenden Leberzellenbalken hinein erfolgt und die Tochterzellen sich durch Mitose weiter vermehren. So wird in der vorher kompakten Leberinsel ein Zellherd etabliert, welcher

[1]) Soweit sie zur Untersuchung kamen, natürlich: bei der grossen Einheitlichkeit des Vorgangs bei diesen glaube ich übrigens nicht, dass sich in der höheren Säugetierreihe ein anderer Modus ausfindig machen lassen wird.

[2]) In dessen erster Arbeit. S. o.

sich nach Massgabe seines Wachstums einen neuen Raum auf Kosten der Parenchymzellen schafft" u. s. w. Man kann natürlich mit dieser Hypothese das Vorkommen von Blutzellenherden an jedem Punkte der Leber erklären, man muss nur bedenken, dass der Aufstellung einer solchen jeder thatsächliche Boden fehlt.

Ich habe mich bemüht, nachzuweisen, dass man überhaupt kein Recht hat, die Blutzellen von Endothelzellen[1]) abzuleiten, auch nicht im Sinne einer Produktion in das Gefässlumen hinein; ich halte diese letztere Möglichkeit immerhin für diskutabel, während mir die obige Annahme doch etwas zu unwahrscheinlich vorkommt. Flemming[2]) hat übrigens (was Schmidt entgangen zu sein scheint) in der im I. Teil des öfteren citierten Abhandlung zu einer solchen Auffassung Stellung genommen (S. 261 Anm.): „ein solcher externer Absprossungsprozess müsste bei längerem Suchen ziemlich leicht zu sehen sein; ich habe bis jetzt nichts davon gesehen, obwohl ich viel an den wachsenden Kapillaren herumgesucht habe."

Die ursprünglich von van der Stricht aufgestellte Behauptung, dass Kunstprodukte die scheinbare intraparenchymatöse Lage der Blutzellenherde vortäuschten, ist wohl durch seine eigene spätere Schilderung hinfällig, wenngleich er dieselbe nicht ausdrücklich zurückgenommen hat.

Da vor allem daran gelegen war, die Beziehungen der einzelnen Zellformen zu einander bei der Blutbildung kennen zu lernen, diese aber nur klar in den ersten Stadien zu übersehen sind, so habe ich die Untersuchungen an der Leber im späteren Embryonalleben sehr beschränkt und namentlich darauf verzichtet, die selbstverständlich wichtigen und interessanten Details der während der Ausbildung der Funk-

[1]) Diese Ansicht scheint mir in der Litteratur überhaupt doch nur vereinzelte Anhänger zu besitzen. Vergl. z. B. van der Stricht.

[2]) l. c. Arch. f. mikr. Anat., Bd. 37.

tion zur Erscheinung kommenden Veränderungen des Gefässsystems und der wechselseitigen Beziehungen zwischen Gefässen und Parenchym genauer einzusehen.

Das beste Bild von dem topographischen Verhalten der einzelnen histologischen Elemente zu einander bei etwas älteren Embryonen (6 cm und darüber), namentlich der Lage der kleinen Zellen zwischen den Leberzellen und ausserhalb der Gefässe, scheint mir vorläufig folgendes Verfahren zu liefern: Der ganze Embryo wird (mit möglichster Vermeidung von Blutabfluss) in körperwarmer Zenkerscher Flüssigkeit gehärtet. Schnitte von dem naturgemäss am besten erhaltenen vorderen Leberrand (am besten nach Einbettung in Celloidin). Färbung nach van Gieson. Man kann dann Präparate erhalten, in denen die Gefässe strotzend gefüllt, die einzelnen roten Blutkörperchen grell gelb gefärbt sind, während die Leberzellenbalken mit bräunlichem Protoplasma und schwärzlichem Kern, die Blutzellen mit noch dunklerem, kompakteren Kern sich ausserordentlich scharf abheben. Es empfiehlt sich eine möglichst rasche Verarbeitung des Materials, da bei längerem Verweilen im Alkohol eine grosse Menge des Blutfarbstoffes extrahiert wird, der sich dann später in eigentümlichen, manchmal sehr störenden, dunkelbraunen Klumpen auf den Präparaten niederschlägt.

Indem ich mir — gemäss des in der Einleitung angegebenen Planes — vorbehalte, Einzelheiten bei Besprechung des Verhaltens der Riesenzellen nachzutragen, möchte ich mir, zur Illustrierung der wichtigsten Thatsachen, die eben geschildert wurden, erlauben, auf die Wiedergabe derselben in den Figg. 28—32 hinzuweisen.

Die Form der Wanderzellen in der Leber, welche in den Anfangsstadien fast allein — abgesehen von den Riesenzellen — zwischen den Leberzellen vorkommen, ist auf Figg. 29 und 30 bei w und in Fig. 32 bei w'' wiedergegeben. Fig. 29 und 30 illustrieren die Lage der Wanderzellen im umgebenden Bindegewebe (Mesenchym) und ihr Eindringen von da aus zwischen die Leberzellen. In Fig. 29 sieht man auch einige Riesenzellen vom Bindegewebe aus eindringen. Fig. 31 und 32 zeigen dann das Fortschreiten der Entwickelung — sie sind nach Schnitten durch den Schafembryo von ca. 1 cm gezeichnet. Wir finden in Fig. 32 neben den Formen, wie sie die Wanderzellen bei ihrem Eindringen

zwischen die Epithelien annehmen, bereits die bekannten Elemente mit rundem stark tingierten Kern und dem charakteristischen schmalen, „hyalinen" Protoplasmasaum (w), von welchen einzelne in mitotischer Teilung begriffen sind. In betreff der polymorphkernigen Wanderzellen möchte ich bitten, die hier wiedergegebenen Formen mit denen in Fig. 6, 18 und 20 z. B. von der Nabelblase des Katzenembryo zu vergleichen. Die Identität ist unleugbar, ebenso wie die Thatsache, dass diese Formen in nichts von den bekannten Leukocytenkernen des extrauterinen Lebens zu unterscheiden sind. Man sieht hier auch an mehreren Stellen die eigentümlichen Gestaltsveränderungen der Leberzellen, die „lakunäre Korrosion", doch kommt es in dieser Zeit in der Regel noch nicht zu den hochgradigen Deformationen, wie sie in späterer Zeit so konstant anzutreffen sind.

Ferner möchte ich an dieser Stelle gleich das eigenartige Verhalten der zwischen die Leberzellen eindringenden Endothelien hervorheben, wie wir es in den Figuren 28 a, b, c wiedergegeben finden. Wir finden diese Kapillarsprossen — als solche sind sie natürlich zu deuten — ganz ausserordentlich verschieden in Grösse und Gestalt, namentlich häufig solche, deren Kern die Form eines Dreiecks resp. einer Pyramide mit stumpfer Spitze, die sich zwischen die Parenchymzellen einbohrt, besitzt. Andere haben wieder sehr lang gestreckte und stäbchenförmige Kerne, wie es mehr dem gewöhnlichen Verhalten der Blutgefässendothelien entspricht.

Bei sehr vielen ist ein direkter Zusammenhang mit ausgebildeten Gefässen schlechterdings nicht nachzuweisen, so dass man, wenngleich für manche das anscheinende Fehlen des Zusammenhangs gewiss auf Täuschung beruht, die Annahme nicht entbehren kann, dass hier dasselbe Verhältnis besteht, wie im grossen Netz, in der Unterhaut etc. bei neugeborenen Tieren

zwischen dem eigentlichen Cirkulationsgebiet und den Cellules vaso-formatives [1]).

Zum klaren Verständnis der Vorgänge der Blutentstehung in der Leber ist wegen der ausserordentlichen Kompliziertheit der histologischen Verhältnisse ein Vergleich mit einfacheren Objekten, an denen sich die Blutkörperchenproduktion verfolgen lässt, von grosser Wichtigkeit, ja, wie mir scheint, ganz unentbehrlich. Hatten schon die früheren, bei der Untersuchung der Lymphdrüsenentwickelung erhobenen Befunde im Bindegewebe und in den Lymphdrüsenanlagen sehr viel für das Erkennen der Vorgänge bei der Blutbildung beigetragen, so schien doch ein näheres Eingehen auf die Erforschung der Organe, welche vor der Leber hauptsächlich als Blutbildner anzusehen sind, wünschenswert, besonders da dieselben in den neueren Publikationen sehr unberechtigter Weise nur zu wenig Berücksichtigung erfahren haben.

Es kommt bei den von mir untersuchten Embryonen eigentlich nur die Nabelblase in Betracht und zwar habe ich dies Organ bei den oben ausführlicher besprochenen Schweinsembryonen von etwas über 1 cm Länge und dem ungefähr ebenso grossen Schafsembryo genauer untersucht. Die Befunde an einem dritten, besonders instruktiven Objekt werde ich im speziellen Teil ausführlich mitteilen.

Bei den Schweinsembryonen hängt die Nabelblase als ca. 1 cm langer und vielfach gefalteter Sack am Nabel mit dem Embryo zusammen, makroskopisch leicht erkennbar (ob die nach der Bonnetschen Schilderung meist vorhandene fadenförmige Verlängerung (Grundriss, S. 249) besteht, kann ich nicht entscheiden).

Nach der Darstellung von Bonnet erscheint beim Schafe „die erste Anlage der Blutgefässe ausserhalb des Embryo auf der Nabelblase rings um deren Insertion am Darm herum in Gestalt von Lücken, die zwischen dem

[1]) Diese Bildungen werde ich ebenfalls weiter unten gesondert besprechen.

einschichtigen Nabelblasenentoblast und dem ebenfalls einschichtigen, die Nabelblasenwand bildenden visceralen Mesoblast ausgespart und von den Mesenchymzellen des visceralen Mesoblasts allmählich umscheidet werden." Später „treten einzelne Zellen der bindegewebigen Nabelblasenwand durch feine Fortsätze als „Haftzellen" mit dem Nabelblasenentoblast in innigere Verbindung. Die zwischen den Haftzellen gelegenen, anfänglich noch wenig vorgebuchteten Strecken des visceralen Mesoblasts buchten sich unter reger Vermehrung ihrer Zellen sehr bald rinnig aus. Die vom visceralen Mesoblast umschlossenen Lücken vergrössern sich dadurch und werden, da auch die Haftzellen sich teilen und ihre Abkömmlinge sich zwischen Nabelblasenentoblast und die mesenchymatöse Lückenwand einschieben in geschlossene, kurze, netzförmig mit einander anastomosierende Gefässe mit einschichtiger, aus sehr flachen Zellen, den späteren Endothelien, bestehenden Wand umgewandelt. Diese liegen dem ebenfalls einschichtigen Entoblast auf, der sich, wie aus den senkrechten Teilungsebenen seiner Zellen hervorgeht, nicht am Aufbau der Röhren beteiligt."

„Zwischen den Wänden dieser netzförmig angeordneten, nur aus Endothelzellen bestehenden „primitiven Blutgefässe" findet man von Anfang an noch einzelne Mesenchymzellen, die nicht zur Bildung von Endothel verwendet wurden, die „intervaskulären Zellen". Durch rege Teilung dieser Zellen kommt es zur Bildung einer mesenchymatösen Umhüllung der primitiven Gefässe, während die Gefässanlagen in der beschriebenen Weise allmählich sich über die Nabelblasenoberfläche peripher weiter ausbreiten. Zu den diese Mesenchymscheide bildenden Zellen gesellen sich später weitere zum Teil dem axialen Mesenchym entstammende und zum Teil seitens der Cölomepithelien der Darmseitenplatten gelieferte Zellen und schliesslich erhalten die primitiven Gefässe eine vollständige Mesenchymscheide und werden so zu sekundären Gefässen. Gleichzeitig werden sie durch Verdickung der ganzen Mesenchymlage, in welcher sie verlaufen, vom Nabelblasenentoblast abgehoben."

S. 150 heisst es: „Die Bildung der roten Blutzellen geht von den Endothelien aus und wird zuerst im Gebiete des Gefässhofes[1]) deutlich. Die Endothelzellen teilen sich nämlich und produzieren dadurch vereinzelte kleine kugelige kernhaltige Zellen, die anfänglich farblos, allmählich durch Produktion von Blutfarbstoff einen gelblichen Schimmer annehmen." „Das Blut ist somit ein Produkt des Endothels, und da letzteres aus Mesenchym hervorgegangen ist, ein Produkt der embryonalen Bindesubstanz."

Ohne die Darstellung des erfahrenen Forschers im allgemeinen irgendwie angreifen zu wollen, kann ich nach den vorliegenden sehr übersichtlichen Präparaten einige Einwände, was die Entstehung des Blutes betrifft, nicht zurückhalten: ich finde dieselbe viel komplizierter und ganz entsprechend der Blutbildung in der Leber.

[1]) Also auf der Nabelblase.

Ausser den durch das Zusammensinken der Blase entstandenen Faltungen der ganzen Wand, finden sich solche als leistenartige Erhebungen gsgen das Lumen vorspringende der innern Schichten. Dadurch entstehen auf dem Durchschnitt buckelförmige oder zottige Bildungen, die gegen das Lumen durch das einschichtige Epithel abgegrenzt sind und entweder mit Blut mehr oder weniger gefüllte und mit platten Zellen ausgekleidete Hohlräume resp. Gefässe darstellen, welche von zartem Bindegewebe umgeben sind oder auch ganz durch ein feinmaschiges Netzwerk mesenchymatischer Zellen, zwischen denen oft „freie" Zellen verschiedenen Aussehens eingelagert sind, ausgefüllt sind. Die grösseren Blutgefässe verlaufen im allgemeinen auf der Nabelblase, das Niveau der äusseren Fläche als mehrweniger dicke Stränge überragend. Die oben erwähnten, mit Blut gefüllten Räume stehen unter einander und mit den grösseren Gefässen in Verbindung und haben im allgemeinen den Charakter weiter, sehr dünnwandiger Kapillaren. Nach aussen ist der Dottersack abgegrenzt durch eine platte, dem „Cölomepithel" entsprechende einfache Endothellage.

Das Epithel liegt in einschichtiger Lage der mesodermalen Schicht auf, ohne aktive und passive Beteiligung an der Bildung der Blutzellenherde. Hier ist zu bemerken, dass seine Beschaffenheit ausserordentlich an die der Leberzellen erinnert, besonders gross ist die Übereinstimmung des Verhaltens des Protoplasma, welches hier ebenso, wie das von den Leberzellen erwähnt wurde, eine deutlich fädige Anordnung erkennen lässt.

In der mesodermalen Schicht dagegen spielt sich in sehr übersichtlicher Weise derselbe Prozess ab, wie er überall in früher embryonaler Zeit zur Bildung von Blut in specie roter Blutkörperchen führt.

Vor allem ist hervorzuheben, dass die Darstellung Bonnets, nach der zuerst die Gefässe entstehen und dann aus dem Endothel dieser durch mitotische Teilung rote Blutkörperchen, mit

den vorliegenden Befunden nicht in Einklang zu bringen ist. Man findet nämlich, dass eine Proliferation und Differenzierung freier, in den Maschen der übrigen mesodermalen Elemente gelegenen Zellen stattfindet, also eine Bildung von Blutzellenherden oder -Inseln ausserhalb der Gefässbahn. Die Wandung bildet sich erst sekundär und sekundär tritt die Verbindung mit dem Gefässsystem ein.

Das Aussehen der erwähnten freien Elemente, die wir sämtlich sowohl an den extravaskulären Herden, an denjenigen Stellen, an denen eine Gefässwand sich zu bilden beginnt, als schliesslich auch innerhalb mehrweniger ausgebildeter Gefässe finden, ist ein ausserordentlich verschiedenes. Ich will hier nur erwähnen, dass Riesenzellen und Übergänge zu diesen in auffallend grosser Menge vorhanden sind, ferner dass die rundkernigen Elemente verschiedener Grösse mit Übergängen zu roten Blutkörperchen reichlichst vorhanden sind und auch Zellen mit polymorphen und fragmentierten Kernen nicht fehlen. Da im Embryo selbst, auch in der Leber eine Blutbildung eben erst eingeleitet wird, in anderen Embryonalanhängen und Hüllen aber Blutbildung, wie es scheint, nicht beobachtet ist, so geht man wohl nicht fehl, wenn man in diesem Stadium die Nabelblase als die Hauptlieferungsstätte des Blutes ansieht. Wie man sich die Details dieses Prozesses im Speziellen vorzustellen hat, wird später an der Hand geeigneterer Präparate geschildert werden, ich möchte nur hervorheben, dass mit Sicherheit mehrere Stadien in der Funktion des Dottersackes unterschieden werden können und dass das bei diesen Embryonen beobachtete das früheste ist, das ich aus eigener Anschauung kennen gelernt habe. Es findet nämlich eine Produktion der verschiedenen freien Elemente, also der Riesen- und Wanderzellen und der aus diesen wieder sich bildenden Erythroblasten und fertigen roten Blutkörperchen ausschliesslich in dem bindegewebigen resp. Gefässteil des Organes statt, während in das Epithel nur

ganz vereinzelte Zellen einwandern. Es ist allerdings nicht zu vergessen, dass trotzdem sehr nahe räumliche Beziehungen zwischen Epithel und mesodermalen Elementen bestehen, da einesteils die Gefässe ganz unmittelbar unter dem Epithel verlaufen und anderntheils die ausserhalb der Gefässbahn liegenden freien Wanderzellen dasselbe vielfach direkt berühren. Durchschnitte durch die Wand einer solchen Nabelblase stellen die Figg. 21 und 22 dar.

Erheblich anders gestaltet sich nun das Bild, wenn wir einen Durchschnitt durch die Nabelblasenwand des kleinen Schafembryo (1 cm) betrachten:

Während nämlich in früheren Stadien, wie oben beschrieben[1]), sich die Blutzellenbildung rein auf den mesodermalen Anteil der Nabelblasenwand erstreckte, findet hier dasselbe statt, was wir bei der Leber sahen: Eindringen von Wanderzellen und massenhafte Erzeugung von Blutzellen zwischen den entodermalen Epithelien. Die Beschaffenheit der auftretenden Zell- und Kernformen ist dieselbe, wie in der Leber, die Nabelblasenepithelien werden zum grossen Teil verdrängt, so dass der Gedanke nahe liegt, diese Vorgänge mit der Rückbildung der Nabelblase in Beziehung zu bringen. Daneben findet allerdings auch in diesem Stadium noch eine aktive Proliferation des Epithels statt, wie man aus den ziemlich zahlreichen Mitosen derselben mit Sicherheit schliessen kann. Figg. 23 und 24 sind nach Schnitten der eben beschriebenen Nabelblase gezeichnet.

Wissozky[2]) beschreibt in der Allantois von Hühnern und in den Eihäuten von Kaninchenembryonen die Blutbildung: In Zellen, die er „Hämato-

[1]) Bei der geringen Anzahl meiner diesbezüglichen Beobachtungen kann ich natürlich nicht sagen, in wie weit dieser Prozess bei den einzelnen Tierarten an diesem Orte der gleiche ist.

[2]) Über das Eosin als Reagens auf Hämoglobin und die Bildung von Blutgefässen und Blutkörperchen bei Säugetier- und Hühnerembryonen. Arch. f. mikr. Anat., Bd. 13, 1877.

blasten" nennt (womit ganz etwas anderes gemeint ist, als was andere Autoren unter diesem Namen verstehen) und die aus einer feinkörnigen Protoplasmamasse mit netzförmig verbundenen Kernen bestehen, entstehen die roten Blutkörperchen in dem hämoglobinhaltigen Protoplasma, indem sie zuerst erscheinen „wie mit dem Locheisen ausgeschlagen", während die Kerne erst sekundär entstehen (citiert nach Oppel).

In der Nabelblase des von mir untersuchten Schafembryo finden sich nun Gebilde, die lebhaft an die, von vorn herein ja sehr unwahrscheinlich klingende Schilderung erinnern. In den Epithelien (vielleicht auch zwischen denselben — es lässt sich das nicht mit Sicherheit entscheiden —) finden sich tropfen- oder scheibenförmige, anscheinend hämoglobinhaltige (?) Gebilde, die in Form und Grösse durchaus an kernlose rote Blutkörperchen erinnern, ja man ist oft versucht, Übergänge zwischen diesen und den kernhaltigen roten Blutkörperchen anzunehmen. Bei der aber im übrigen so klaren Genese derselben durch Teilungen präexistierender Elemente ist dies dennoch ganz auszuschliessen, wahrscheinlich ist wohl, dass diese Gebilde (flüssigkeithaltige Vakuolen?) von der jungen Brut der Blutzellen aufgenommen, wesentliche Bestandteile von deren Protoplasma bilden, dass also jene Zellen in gewissem Sinne Nährzellen für die Blutzellen darstellen[1]). Vielleicht spielen auch die Leberzellen eine ähnliche Rolle, wenigstens ist es bei den ausserordentlich nahen örtlichen Beziehungen sehr wahrscheinlich, dass die Epithelien einen gewissen Einfluss auf die Ernährung der neu entstehenden Blutelemente haben.

Was haben wir nun bisher aus der Untersuchung der Leber und der Nabelblase des Embryo für die Entstehung der weissen Blutkörperchen gelernt? Positives zwar wenig genug, dennoch glaube ich, dass es zum Verständnis der Entwickelungsvorgänge derselben das erste Gebot ist, die Verhältnisse der Blutbildung in Leber- und Nabelblase, namentlich bei jungen Embryonen, zu erforschen, um die ausserordentlich nahen genetischen und morphologischen Beziehungen der beiden Arten von Blutkörperchen zu erkennen.

---

[1]) Die übrige Schilderung der „Hämatoblasten" passt natürlich nicht auf das Nabelblasenepithel, wie denn Wissozky ja überhaupt wohl etwas wesentlich anderes gesehen hat. (Es handelt sich offenbar um denselben Vorgang, wie bei der sogenannten intracellulären Entstehung roter Blutkörperchen in den Cellules vasoformatives.)

H. E. Ziegler[1]) hat gemeint, es sei ein prinzipieller Unterschied zwischen der Entstehung der roten und weissen Blutkörperchen, indem die ersteren, zugleich mit den Gefässen und in deren Innerem entstanden, von vornherein intravaskulären Ursprungs seien und sich innerhalb der Gefässe vermehrten, während die weissen, durch Differenzierung mesenchymatischen Gewebes ausserhalb des Gefässsystems entstanden, sekundär in dasselbe einwanderten[2]).

So gern ich glaube, dass letzteres immer der Fall sein mag, so muss ich nach meinen Befunden in der Leber, Nabelblase und den im I. Teil beschriebenen Herden im Bindegewebe und in den Lymphdrüsenanlagen behaupten, dass ein sehr grosser Teil der roten Blutkörperchen, ebenfalls ausserhalb der Blutbahn entsteht und erst später in dieselbe gelangt.

Ich habe oben bei der Beschreibung der eben erwähnten Herde von zwei auf den ersten Blick recht differenten, in diesen auftretenden Zellformen gesprochen, die von vornherein die Vermutung nahe legten, dass man hier vielleicht die beiden Repräsentanten der ersten Erythro- und Leukoblasten vor sich habe. Ich habe aber dort gleich hervorgehoben, dass es bei der Reichlichkeit des Vorkommens von Übergangsformen einem Zweifel kaum unterliegen könne, dass die kleineren Formen direkte Ab-

[1]) H. E. Ziegler, „Die Entstehung des Blutes der Wirbeltiere". Berichte der naturforschenden Gesellschaft zu Freiburg i. Br. Bd. IV. 1889.

[2]) In gleichem Sinne äussert sich auch Mondino (Archives Italiennes de biologie, Bd. XII, 1889. Mondino et Sala, „Étude sur le sang. La production des plaquettes dans le sang des vertébrés ovipares" und Mondino, „La genèse et le développement des éléments du sang chez les vertébrés." Nach ihm muss man die Leukocyten nicht als dem Blute eigentümliche Elemente betrachten, wie man es bisher gethan hatte, sondern als Elemente der Lymphe, und sie finden sich in dem Blute in demselben Sinne, wie in den übrigen Geweben: sie sind durch die Lymphe dorthin geschwemmt.

Sie entwickeln sich nicht in den hämatopoëtischen, sondern in den lymphatischen Organen und erscheinen viel später im Blut, als die roten Blutkörperchen und die Blutplättchen.

kömmlinge der grösseren seien. Die jetzigen Untersuchungen haben diese Ansicht, sowie dass schliesslich beide Zellarten rote Blutkörperchen liefern, bestätigt.

Ich hatte damals gehofft, durch eine genaue Erforschung der Hämatopoësis der Leber hierin einen weiteren Einblick zu erlangen, bin aber in gewisser Beziehung enttäuscht worden. Auch hier glaubte ich schon im Anfange meiner Untersuchungen (bei der ausserordentlich geeigneten Leber des Schafsembryo von 1 cm Länge) verschiedene Zellformen ganz wie oben auseinanderhalten zu können, gelangte aber bald zu der Einsicht, dass eine prinzipielle Scheidung ganz unmöglich sei. So ausserordentlich dieselben in Grösse, in Form, Aussehen, Tinktionsverhältnissen ihrer Kerne etc. variieren, so ist bei keiner die Möglichkeit ausgeschlossen, dass sie eine Entwickelungsreihe durchmacht (wie das später gezeigt werden soll), deren Endglied rote Blutkörperchen sind. Diese sind besonders in den ersten Stadien beträchtlichen Variationen, namentlich der Grösse unterworfen, ohne dass man deswegen berechtigt ist, nunmehr auch eine ganze Reihe Formen mit verschiedener physiologischer Funktion, wie dies neulich geschehen ist, anzunehmen.

Nach den Untersuchungen sowohl der älteren Autoren, Kölliker und Fahrner, Neumann und Anderer, als auch der neuen Forscher, Schmidt, van der Stricht, von Kostanecki, könnte man es als sichergestellt betrachten, dass die embryonale Leber auch weisse Blutkörperchen in die Blutbahn lieferte. Ich bin auch weit davon entfernt, die Möglichkeit einer Entstehung von Leukocyten in der Leber überhaupt leugnen zu wollen.

Als ich die eigentümlichen Wanderzellenformen, die ich jetzt als die eigentlichen Mutterzellen des Blutkörperchen liefernden embryonalen Lebergewebes ansehe, bemerkte, und auch fernerhin vielfach Kern- und Zellformen, die lebhaft an die der fertigen

Leukocyten erinnerten, auffinden konnte, glaubte ich auch, dass die Leber die Hauptbildungsstätte der weissen Blutkörperchen sei. Davon bin ich aber ganz zurückgekommen, denn ich kann es mit dieser Annahme nicht vereinigen, dass dann ein so fast vollständiges Fehlen von Leukocyten im cirkulierenden Blut, wie wir es in der That bis in das späte Intrauterinleben verfolgen können, möglich sein sollte. Ich glaube, dass man an Stellen, wo überhaupt rote Blutkörperchen entstehen — also in der Leber, in der Nabelblase, in den oben beschriebenen Herden u. s. w. — mit der Auffassung gewisser zelliger Elemente als „Leukoblasten" nicht vorsichtig genug sein kann.

Das Hauptreservoir der Leukocyten im embryonalen Organismus ist zweifellos die Thymus — mit diesem Satze sind, glaube ich, Alle einverstanden. Das Auftreten derselben in der epithelialen Anlage ist, soweit meine Beobachtungen reichen, zeitlich zusammenfallend mit dem Auftreten anderweitiger Entstehungsherde. Dass ich mich der namentlich von Gulland vertretenen Auffassung der Emigration aus dem Blut, in dem sie primär auftreten sollen, auch hier nicht anschliessen kann, geht aus meinen früheren Ausführungen hervor, doch muss ich mich hier detaillierterer Auseinandersetzungen enthalten, da meine ursprünglich nicht für solche Untersuchungen angefertigten Präparate einen genauen Einblick wegen der enormen Dichtigkeit des Thymusgewebes nicht gestatteten und äussere Gründe mich von der Anfertigung neuer Präparatenreihen vorläufig abhielten.

Selbstverständlich entstehen auch an anderen Orten Leukocyten, wie ich es ja für die Lymphdrüsenanlagen und das Bindegewebe im I. Teil beschrieben habe und zwar jedenfalls an den verschiedensten Stellen.

Im cirkulierenden Blut dagegen finden sich Leukocyten im ganzen Embryonalleben nur äusserst spärlich; in den grossen Halsgefässen eines Rindsembryo von fast 14 cm Länge, wo sich

(siehe den I. Teil) massenhaft Leukocyten aller Formen im Bindegewebe, namentlich in der nächsten Nähe der Gefässe fanden, habe ich in der ganzen Serie auch nicht ein weisses Blutkörperchen gesehen. Ich will damit selbstverständlich, wie ich das schon hervorgehoben habe, nicht das Vorkommen solcher in der embryonalen Cirkulation überhaupt leugnen, ich bezweifle nur, dass sie in dieser Zeit einen konstanten und integrierenden Bestandteil des strömenden Blutes bilden.

Ich halte es für nötig, mich an dieser Stelle mit gegenteiligen Angaben in der Litteratur, namentlich mit denen van der Strichts in seinen „Nouvelles recherches etc.“[1]) auseinanderzusetzen.

van der Stricht beschreibt bereits beim Hühnerembryo mit einem Urwirbel das Auftreten von Wanderzellen, die als Leukoblasten aufzufassen sind, zwischen den netzbildenden mesoblastischen Zellen.

Die Erythroblasten entstehen ebenfalls aus frei in den Maschen der übrigen mesodermalen Elemente gelegenen Zellen, während die Gefässwand aus letzteren gebildet wird. In der Leber erscheinen Leuko- und Erythroblasten in frühester Zeit (Kaninchenembryo von 5 mm) und zwar zuerst in den Gefässen.

Nun habe auch ich mich überzeugt, dass von den extraembryonalen Blutbildungsstätten — es würde sich bei den untersuchten Embryonen hauptsächlich um die Nabelblase handeln, verschiedene zellige Elemente der Leber zugeführt werden; es handelt sich dabei in der Hauptsache um die Riesenzellen. Ferner unterliegt es keinem Zweifel, dass einzelne Zellen — ich habe dies wiederum fast ausschliesslich an den Riesenzellen beobachten können — von der Leber aus in die Cirkulation gelangen können und an andere Orte verschleppt werden. — Solche Zellen aber mit den weissen Blutkörperchen des cirkulierenden

[1]) Archives de biologie, Bd. XII.

Blutes des erwachsenen Organismus einfach zu identifizieren, von ihnen als einem konstanten Bestandteil des Blutes zu sprechen und ihrer Auswanderung aus den Gefässen, die wiederum der späteren Leukocytenemigration gleichgestellt wird, eine besondere Wichtigkeit für die Entstehung und Vermehrung der Leukocyten beizumessen, ist meiner Ansicht nach eine Reihe von willkürlichen Annahmen.

Ich möchte vorschlagen, die leukocytenähnlichen Zellen der früheren Embryonalzeit bis zur Entscheidung der Frage, ob wirklich die Möglichkeit einer grundsätzlichen Scheidung der Leukoblasten- und Erythroblastenreihe vorhanden ist, oder ob auch im erwachsenen Organismus die Entstehung roter Blutkörperchen schliesslich auf Leukocyten zurückzuführen ist, als „primäre Wanderzellen" zu bezeichnen, wie ich das auch schon im I. Teil befürwortet habe.

Ich kann meiner dort ausgesprochenen Überzeugung, dass es zu reichlicherer Produktion von Zellen, die den Leukocyten des erwachsenen Organismus gleichzustellen sind, erst in sehr viel späterer Zeit, wahrscheinlich erst bei Embryonen (Schaf, Rind) von 4—5 cm kommt, durch die vorliegenden Untersuchungen nur bestätigt finden. Dass die Leber bei der Leukocytenbildung jemals eine hervorragende Rolle spielt, dafür fehlt in meinen Präparaten jeder Anhaltspunkt. —

Nicht unerwähnt will ich lassen, dass auch wir zur Überzeugung gekommen sind, dass bei der Umbildung der beweglichen Leukocytenformen zu Erythroblasten sich die biologischen Eigenschaften in der Weise ändern, dass (wahrscheinlich) mit der fortschreitenden Hämoglobinbildung die Fähigkeit der amöboiden Bewegung der betr. Zellen schwindet.

Schliesslich möchte ich mich noch im besonderen gegen eine Annahme wenden, welche van der Stricht gemacht hat und die den Übergang der Blutzellen in Endothelien und Elemente der Stützsubstanz betrifft.

Ich habe das schon früher hervorgehoben, möchte aber noch einmal ausdrücklich darauf hinweisen.

Um die Schwierigkeit zu heben, die die Erklärung der sekundären Vereinigung der Blutzellenherde mit der offenen Blutbahn macht — nachdem die weiteren Untersuchungen die Anschauung von der stets intravaskulären Lage der betreffenden Bildungen als unhaltbar erwiesen hatten — behauptet v. d. Stricht, dass die am meisten peripher gelegenen Zellen der Blutinseln sich zu einer Endothelmembran umwandelten. Demnach würden also in der That Endothelien aus Erythroblasten entstehen!

Diese, übrigens gänzlich unbewiesene und unbeweisbare Behauptung überrascht um so mehr als nach den eigenen Befunden v. d. Strichts (s. o.), die primitive Differenzierung der Gefässwand- und Blutzellen im Mesoderm der Area opaca von vornherein eine grundsätzliche Verschiedenheit zeigt.

Die zweite These, die der Abwehr bedarf, ist die, dass innerhalb der blutbildenden Organe in den Blutherden ein stützendes Retikulum gebildet wird, an dessen Bildung sich Leukoblasten und Riesenzellen[1]) beteiligen. — Für das Knochenmark ist diese Ansicht schon von M. Heidenhain[2]) zurückgewiesen; dass sie mit meinen Befunden und Deutungen in offenem Widerspruche steht, glaube ich nicht weiter ausführen zu brauchen. —

[1]) In einer Arbeit von Demoor (Recherches sur la structure du Tissu réticulé. Archives de Biol. T. XIII) wird ebenfalls eine Beteiligung der Riesenzellen an der Bildung des retikulären Gewebes angenommen. Die Arbeit ist ebenfalls im Institut van Bambekes und unter Beihülfe van der Strichts entstanden. Von einer Beteiligung von Leukoblasten an dieser Bildung ist nicht mehr die Rede, ich vermute deshalb, dass v. d. Stricht selbst von der früher geäusserten Anschauung zurückgekommen ist. — Die Abhandlung Demoors war mir bei der Abschliessung des I. Teils noch nicht bekannt und hat infolge dessen dort keine Berücksichtigung gefunden.

[2]) Untersuchungen über die Centralkörper u. s. w. Arch. f. mikr. Anat. Bd. 43, S. 614 u. 615.

II. Spezielles über das Verhalten der Blutgefässe und Blutzellen zu einander.

Die gefässbildenden Zellen und Netze Ranviers und die intracelluläre Entstehung roter Blutkörperchen.

Bevor wir zu der Besprechung der Beziehungen der Blut- und Riesenzellen zu einander und der Details der dabei zu beobachtenden Vermehrungs- und Umbildungsprozesse übergehen, scheint es zum Zwecke klarer Verständigung unumgänglich nötig, zu den in der Überschrift genannten Bildungen und namentlich zu der angeblichen Entstehung von roten Blutkörperchen in dem Protoplasma der Ranvierschen Zellen, Stellung zu nehmen.

Es ist das besonders notwendig, da einige der neueren Autoren, ich nenne Malassez[1]) und Kuborn[2]) die Riesenzellen der embryonalen Leber (Kuborn) und des Knochenmarks (Malassez) mit diesen identifiziert haben.

Ranvier hat bekanntlich im Netz neugeborener oder junger Tiere, namentlich Kaninchen als Cellules vaso-formatives zellige Elemente eigentümlicher Natur beschrieben, die ohne Zusammenhang mit dem Gefässsystem zwischen den Bindegewebsfasern und Zellen zu finden sind, und die die Eigenschaft haben, zu Kapillargefässen und Kapillargefässnetzen auszuwachsen und sich sekundär mit dem Gefässsystem in Verbindung zu setzen. In dem Protoplasma dieser Zellen sollen ferner ganz unabhängig von dem Kreislauf endogen rote Blutkörperchen entstehen. Ganz ähnliche Befunde teilt Schäfer aus dem subkutanen Binde-

---

[1]) Sur l'origine et la formation des globules rouges dans la moëlle des os. Archives de Physiol. norm. et path. 1882.

[2]) l. c.

gewebe neugeborener Ratten[1]) und Wissozky[2]) aus den Eihäuten von Vogel- und Säugetierembryonen mit.

Der einzige, der, soweit ich es übersehe, gegen die vielbestätigte Darstellung und Anschauung der eben genannten Autoren speziell Front gemacht hat, ist Spuler[3]), der die Existenz vom Gefässsystem abgetrennter Cellules vaso-formatives sowohl, wie die intracelluläre Entstehung roter Blutkörperchen in Abrede stellt.

Die zwar sicher auf richtigem Grundgedanken fussende Anschauung und Darstellung fordert aber eine Menge von Einwänden geradezu heraus und so hat es denn neuerdings auch ein Schüler E. v. Benedens, P. François[4]) unternommen, die alte Ranviersche Lehre fast in allen ihren Einzelheiten zu verteidigen und zu stützen. — Die Darstellung ist sehr genau und ausführlich, die bildliche Wiedergabe der Befunde vorzüglich; das Geschehene und Wiedergegebene lässt sich Punkt für Punkt bestätigen, nur eines ist meiner Ansicht nach ganz verfehlt: die Deutung dieser Befunde soweit sie die intracelluläre Blutkörperchenentstehung betrifft, welche, wenn richtig, eine grosse prinzipielle Wichtigkeit für die Lehre von der Blutentstehung überhaupt haben würde, aber sicher falsch ist.

Aus der sehr häufig zu machenden Beobachtung des Einschlusses roter, kernloser Blutkörperchen in das Protoplasma der noch soliden, mit dem Gefässlumen nicht kommunizierenden Gefässwandsprossen und der abgetrennten Cellules vaso-formatives schliesst François, dass dieselben an Ort und Stelle entweder

1) An mehreren Stellen. In betreff der Litteratur erlaube ich mir auf die gleich zu erwähnenden Arbeiten von Spuler und François hinzuweisen.

2) Arch. f. mikr. Anat., Bd. XIII.

3) Spuler, Über die intracelluläre Entstehung roter Blutkörperchen. Arch. f. mikr. Anat., Bd. 40.

4) Recherches sur le développement des vaisseaux et du sang dans le grand épiploon du lapin. Archives de Biologie, Bd. 13.

direkt durch Differenzierung des Protoplasma oder durch Intervention bestimmter in demselben zu findender Granulationen entständen. François selbst hält einen ursprünglichen Zusammenhang der fraglichen Zellen mit dem Gefässsystem für sehr wahrscheinlich und giebt eine sehr überzeugende Abbildung davon (Figur 29). Dass aber zu dieser Zeit rote Blutkörperchen aus dem Gefässsystem in das Innere dieser Zellen gelangen könnten, hält er für unmöglich. Bei der Einwirkung des Blutdruckes sei es nicht denkbar, dass eine einmal vorhanden gewesene offene Kommunikation zwischen Cirkulation und Gefässsprossinnerem wieder ohne jede Spur ausgefüllt würde.

Dem gegenüber glaube ich an der Ansicht festhalten zu sollen, dass gerade die Anwesenheit roter Blutkörperchen im Innern dieser vom Gefässsystem abgetrennten Zellen den früheren Zusammenhang mit demselben und dem cirkulierenden Blute mit Sicherheit erweist.

Den nach François von Ranvier, Schäfer, Kuborn und Minot beliebten Vergleich dieser Art der Blutkörperchenbildung mit der endogenen Bildung von Stärkekörnern in pflanzlichen Zellen muss ich für gänzlich verunglückt halten.

Abgesehen davon, dass es doch gewiss etwas Bedenkliches hat, zwei so grundverschiedene Entstehungsweisen für dieselben Gebilde (d. h. also die kernlosen roten Blutkörperchen) anzunehmen (die Bildung aus kernhaltigen Vorstufen kann doch wohl schlechterdings nicht mehr in Abrede gestellt werden) ist folgendes Positive vorzubringen: In dem Moment, wo sich die Wachstumsspitze (point d'accroissement) aus der Kapillarwand bildet, können, wie man das oft genug beobachten kann, rote Blutkörperchen vom Gefäss aus in das Protoplasma eindringen. Wenn man nun überhaupt annimmt, dass diese Gebilde sich ganz von dem ursprünglichen Gefäss trennen können, so ist die weitere Annahme durchaus nicht unwahrscheinlich, dass das

oder die eingedrungenen Blutkörperchen mit abgetrennt werden können. Dass der Blutdruck die Wiederverlegung des Lumens verhindere, ist eine willkürliche Annahme; derselbe muss in diesem ausserordentlich vielverzweigten und engen Kapillarnetz ein äusserst geringer sein. Viel sicherer aber als diese Überlegungen führt folgender Befund zum Ziel: Auch in den Gefässausbreitungen zu einer Zeit des embryonalen Lebens, in der nur kernhaltige rote Blutkörperchen vorhanden sind, findet man an geeigneten Orten (besonders deutlich von mir an der Allantois eines 1 cm langen Katzenembryo beobachtet) von der Cirkulation ganz getrennte kernhaltige rote Blutkörperchen in derselben Lage wie die im grossen Netz des neugeborenen Tieres. Oft genug gewahrt man an diesen Zellen mitotische Teilung. Dass solche aber aus dem Protoplasma der gefässbildenden Zellen entstanden sein sollen, wird doch heutzutage kaum noch jemand behaupten?

Selbst wenn wir aber von der Frage der Möglichkeit einer intracellulären Entstehung roter Blutkörperchen ganz absehen, müssen wir uns die weiteren vorlegen: Wie ist es beim Vergleich der bei der Blutbildung in der Leber zur Beobachtung kommenden Bilder mit den von François gegebenen vom grossen Netze denkbar, dass jemand diese beiden Prozesse einfach identifiziert, wie das Kuborn gethan hat? Ich selbst habe, als ich die im ersten Teil geschilderten Herde im Bindegewebe fand, sofort an Ranviers berühmte Schilderung der Milchflecken und der Gefäss- und Blutbildung im Netz der neugeborenen Kaninchen gedacht, um mich alsbald durch den Augenschein zu überzeugen, dass hier gänzlich verschiedene Dinge vorliegen. Es ist das ja auch durch den Vergleich mit den Abbildungen von François sofort ersichtlich.

Nun hat Ranvier allerdings noch eine andere Art von gefässbildenden Zellen (die François übrigens niemals gesehen hat) beschrieben und ich halte es nicht für unmöglich,

dass es sich bei diesen in der That um Riesen-Wanderzellen gehandelt haben könnte, die den betreffenden Zellen der Leber gleichwertig sind. Aber da fehlt doch noch jeder sichere Nachweis, sowohl dass diese Form den echten Riesenzellen wirklich entspricht und dass auch aus dieser Gefässe hervorgehen können.

Für mich genügt es, auf die grosse Verschiedenheit der besprochenen Prozesse aufmerksam gemacht und den angeblich erbrachten Beweis der intracellulären Entstehung der kernlosen roten Blutkörperchen aus dem Protoplasma gewisser Zellen beleuchtet zu haben.

Riesenzellen.

Trotz der vielen existierenden Angaben über embryonale und Knochenmarksriesenzellen und ihre Beziehung zur Blutbildung glaube ich, auf dieselben speziell zurückkommen zu sollen, weil mir die enorme Verbreitung im embryonalen Organismus, wie sie die vorliegenden Untersuchungen, namentlich auch die des ersten Teiles, ergeben haben, nicht allgemein bekannt zu sein scheint, dann aber auch, weil ich ihre Entstehungsart und ihre Lebensäusserungen an einem besonders günstigen Objekte verfolgen konnte, wie ich gleich beschreiben werde.

Nur einige Worte zur Einleitung: Die jetzt herrschende, namentlich von Flemming, M. Heidenhain, von Kostanecki und van der Stricht vertretene Anschauung ist die, dass die embryonalen wie Knochenmarksriesenzellen[1]) aus Leuko-

[1]) Ich halte selbstverständlich an der meines Wissens zuerst von Bizzozero vertretenen Anschauung fest, dass die Knochenmarksriesenzellen, jetzt vielfach auch als Megakaryocyten Howells bezeichnet, gänzlich verschieden sind von den Osteoklasten Köllikers (Myeloplaxes Robins). Ferner, dass nichts berechtigt, die bei der Tuberkulose und Syphilis so bekannten Riesenzellen (Langhanssche Zellen), sowie die Fremdkörperriesenzellen, noch viel weniger die vielfach in Geschwülsten vorkommenden Formen damit einfach zu identifizieren. Über die Riesenzellen der Decidua, die Flemming hieher rechnet, siehe auch Marchand, über den Bau der Blasenmole. Zeitschr. für Geburtshülfe und Gynäkologie, Bd. XXXII.

cyten hervorgehen. Dass dieselben aus freien, beweglichen Zellen entstehen und selber frei und beweglich sind, ist auch über jeden Zweifel erhaben, wie ich gleich auszuführen haben werde. Sehr verschieden aber ist die Auffassung von der Funktion dieser Gebilde: Nach Flemming sind sie „funktionslose Lymphocyten", eine Ansicht, die von von Kostanecki geteilt wird. Heidenhain[1]) glaubt, dass ihnen eine wichtige Rolle bei der Blutbildung zufalle, indem sie bestimmt seien, Stoffe zu produzieren und abzugeben (Abstossung des Randsaumes), welche wahrscheinlich einen Einfluss auf die Zusammensetzung des Blut- (resp. Lymph-)plasmas haben.

van der Stricht schreibt den Riesenzellen sogar eine mehrfache physiologische Thätigkeit zu, indem er einmal annimmt, dass sie die ausgestossenen Kerne der roten Blutkörperchen in sich aufnehmen und verarbeiten, ferner, dass sie sich bei der Bildung des Retikulums des lymphoiden Gewebes in Leber, Milz, Knochenmark, Lymphdrüsen etc. beteiligen.

Sehr viele Autoren, ich nenne Neumann, Foà und Salvioli, Kuborn, Malassez, haben eine direkte Beteiligung an der Lieferung der jungen Blutzellen angenommen, indem sie sich diesen Vorgang allerdings in recht verschiedener Weise vorgestellt haben.

Kuborn betrachtet sie ausserdem noch als Gefässbildner und identisch mit den Cellules vaso-formatives von Ranvier, wie soeben ausgeführt wurde.

Im I. Teil habe ich nachweisen können, dass Riesenzellen, abgesehen von den eigentlichen blutbildenden Organen, an den verschiedensten Teilen des embryonalen Organismus, an jeglichen Stellen des Bindegewebes, im Wolffschen Körper, im Herzen und besonders schliesslich in den Lymphdrüsenanlagen auftreten

1) Neue Untersuchungen über die Centralkörper u. s. w. Arch. f. mikr. Anat., Bd. 43.

können. Besonders bemerkenswert (S. d. Fig. 10, 11, 12) war das massenhafte Auftreten in früher Zeit der Lymphdrüsenanlagen (Lymphgefässplexus mit dazwischen gelegenen Bindegewebsbalken), an welcher Stelle sich zugleich sehr deutliche Übergänge zu den resp. richtiger von den kleineren Wanderzellen fanden.

Seitdem habe ich nur mit ausgiebiger Unterstützung Prof. Marchands ein Objekt untersuchen können, das die durch die obigen Beobachtungen gewonnenen Anschauungen in ausgezeichnetster Weise bestätigt hat und das nicht genug zur Nachuntersuchung empfohlen werden kann.

Blut- und Riesenzellenbildung in der Nabelblase von Katzenembryonen.

Bei einer kräftigen, trächtigen Katze wird sofort nach eingetretenem Tode (Kopfschuss) der Uterus herausgenommen, der vier Embyonen enthielt. Die einzelnen Fruchtsäcke waren etwa wallnussgross. Bei Eröffnung des einen derselben tritt aus dem Schnitt eine dünnwandige, prallgespannte Blase (Nabelblase) hervor, in die während der Manipulation auch der ca. 1 cm lange Embryo austritt. Der ganze Uterusabschnitt mit der herausgequollenen und zum Teil noch der Innenwand desselben anhaftenden Blase wird sofort in Zenkersche Flüssigkeit gebracht, in der natürlich eine fast momentane Fixierung der nur geringe Bruchteile eines Millimeter dicken, gespannten Membran eintritt. Die Blase wurde nach eingetretener Erhärtung in einzelne Stücke geschnitten und diese wie Schnitte behandelt.

Man hat so die Möglichkeit, wenige Stunden nach dem Tode des Tieres gefärbte Präparate herzustellen, welche in ganz ausserordentlich schöner Weise sämtliche Details der Blutzellen-, Riesenzellen- und Gefässbildung zeigen. Bei Fixierung in Zenkerscher Lösung giebt die einfache Nachfärbung mit Hämatoxylin-Eosin die vorzüglichsten Resultate. In gleicher Weise wurden auch Teile der Allantoisblase behandelt.

Man hat bei der Betrachtung der Flächenbilder unter dem Mikroskop zwei Schichten vor sich: einmal das platte, trotz seiner Durchsichtigkeit allerdings die Klarheit des Bildes manchmal beeinträchtigende entodermale Epithel mit zartgerüstigen, blassgefärbten Kernen und ganz exquisit fixierten Teilungen; ferner die die Gefäss- und Blutinseln einschliessenden Mesodermschicht, die an einigen Fetzen am Rande übrigens auch ohne bedeckende Epithelschicht zur Anschauung kommt.

In dieser Mesodermschicht unterscheiden wir drei Zellformtypen, auf die sich alle Elemente des merkwürdig bunten und kompliziert erscheinenden Bildes zurückführen lassen: Die gewöhnliche, oft sternförmige und vielfach mit den Nachbarzellen anastomosierende embryonale Bindegewebszelle, die Cellule vaso-formative (Endothelzelle) und die Blutzelle. Es ist hierbei von der äusseren, in diesem Fall übrigens ausserordentlich zarten äusseren Grenzschicht („Coelomepithel") abgesehen.

Die gegenseitige Anordnung, auf die bei Besprechung der durch Schnitte erhaltenen Bilder noch zurückzukommen sein wird, ist so, dass die Blutzellen inselartig frei zwischen den übrigen Elementen des Gewebes liegen, oder dass die Bildung einer Gefässwand um dieselben eingeleitet wird, oder dass dieselben allseitig von einer Endothelschicht umgeben werden. Gleich hier ist zu bemerken, dass sich ausserdem Blutzellen zwischen und (recht häufig sogar) in den Epithelzellen finden. An manchen Stellen ist die Blutbildung reichlich, während die Gefässausbreitung nicht so entwickelt ist, an anderen wieder findet man beide Gewebe im energischsten Wachstum, näher dem Stiele dagegen tritt eine ganz enorme Gefässentwickelung in den Vordergrund, während von einer eigentlichen Blutzellenneubildung innerhalb und ausserhalb der Gefässe nur wenig zu sehen ist (abgesehen von der immer stattfindenden Karyokinese der fertigen, kernhaltigen, roten Blutkörperchen).

Das Hauptinteresse bieten die ausserordentlich mannigfaltigen Formen der bisher summarisch als „Blutzellen“ bezeichneten Elemente. Es handelt sich um die verschiedenen Formen der Wanderzellen, um „Erythroblasten“ und „Erythrocyten“, sowie schliesslich um die verschiedenen Stadien der Riesenzellenbildung und -entwickelung.

Ich werde mir erlauben, zuerst eine zusammenfassende Übersicht zu geben und dann die Details an der Hand der von Prof. Marchand angefertigten Zeichnungen nachzutragen:

Die zu betrachtenden Zellformen haben das Gemeinsame, dass sie stets ganz frei in den Maschen und Räumen und im Gefässlumen gelegen sind, sowie dass sie aller Wahrscheinlichkeit nach den Ausgangspunkt ihrer Entwickelung von derselben Zellform — der bisher sogenannten „primären Wanderzelle“ nehmen.

Die „Wanderzellen“ finden wir im allgemeinen in zwei verschiedenen Formen vor: einer grösseren und einer kleineren. Die letztere stellt im Stadium der Ruhe ein ganz rundes, ca. 10 μ im Durchmesser haltendes Gebilde mit grossem, intensiv sich färbenden Kern und einem oder auch mehreren sehr deutlichen grossen Kernkörperchen, und schmalem Protoplasmasaum dar.

Aus diesen können durch die mitotische Teilung des gewöhnlichen Typus direkt kleinere Elemente hervorgehen, die hämoglobinhaltig und zu fertigen, kernhaltigen roten Blutkörperchen werden. Ausserdem aber können aus diesen Teilungen äquivalente Gebilde hervorgehen, die durch die Verschiedenheit der Grösse und durch die Veränderungen des Kerns die verschiedenen Wanderzellenformen darstellen.

Neben der eben beschriebenen kleineren Form mit dunklem Kern, mit grossen deutlichen Kernkörperchen und wenig reichlichem Protoplasma findet man andersgeartete, welche höchstwahrscheinlich die ursprüngliche Form der Wanderzelle vorstellen, aus der auch die vorbeschriebene unmittelbar hervor-

geht, mit folgenden Merkmalen: Das Protoplasma ist ungleich reichlicher als das der erstbeschriebenen Form, die ganze Zelle infolge dessen erheblich grösser. Ausserdem aber besitzt jenes die ausserordentlich charakteristische Eigenschaft einer ganz spezifischen Affinität zu Eosin, so dass es immer sehr auffallend tiefrot gefärbt erscheint. Der Kern zeigt zwar eine erhebliche Ähnlichkeit mit dem der ersten Zellart, ist aber deutlich zartgerüstiger und weniger chromatinreich und erscheint infolge dessen merklich blasser tingiert. Das Kernkörperchen ist manchmal nicht so gross und scharf abgegrenzt, aber wohl immer nachweisbar.

Aus diesen letzteren Zellen entstehen — das ist ausser jedem Zweifel — die Riesenzellen, doch ist es sehr schwer zu entscheiden, welcher Teilungsprozess zu der die Riesenzellenbildung charakterisierenden Vermehrung der Zell- und Kernsubstanz führt. — Es spricht aber eigentlich alles dafür, dass sowohl die mitotische als die amitotische Teilung hierbei eine Rolle spielt, sowie dass schliesslich ein dritter Modus und zwar gar nicht selten vorkommt, der streng genommen zu keinem der beiden zu rechnen ist.

Es wäre hier eigentlich nötig, auf die zahlreichen von andern Untersuchern darüber existierenden Angaben, besonders aber die von Arnold über die verschiedenen Modifikationen der direkten und indirekten Teilungen, wie er sie ja auch namentlich aus Befunden an Leukocyten und Riesenzellen konstruiert hat, näher einzugehen. Da aber durch die meisterhafte Darstellung Flemmings[1]) die Bekanntschaft mit diesen Dingen wohl eine allgemeine genannt werden kann, glaube ich mich auf Einzelheiten beschränken zu sollen.

[1]) Entwickelung und Stand der Kenntnisse über Amitose. Merkel-Bonnets „Ergebnisse", Bd. II.

Seit den zusammenfassenden Berichten Flemmings (Ergebnisse II und III) ist eine Arbeit über Amitose erschienen, die F. Preusse unter Leitung Korschelts angefertigt hat[1]) und die das überaus häufige Vorkommen amitotischer Kernteilungen in gewissen Abschnitten des Eierstocks der Skorpionwanze zum Gegenstand hat. Diese Teilung erfolgt ganz nach dem alten Remakschen Typus: Verlängerung, Einschnürung und Teilung des Kernkörperchens, darauf folgende Einschnürung und Abtrennung des zu jedem neuen Kernkörperchen gehörenden Kernabschnitts. Dieser Teilung des Kerns folgt mit grösster Wahrscheinlichkeit eine reichliche Zellteilung. Der (hier nur in gedrängtester Form wiedergegebene) Befund führt den Autor zu der Anschauung, dass die namentich von H. E. Ziegler und vom Rath vertretene Ansicht des degenerativen Charakters der amitotischen Kernteilung eine allgemeine Geltung kaum beanspruchen könne.

Bei den uns beschäftigenden Zellen kann nun das sehr häufige Vorkommen der Amitose nach dem Remakschen Schema nicht wohl bezweifelt werden. Die Teilung des Kernkörperchens ist, wie noch bei Besprechung der Abbildungen hervorzuheben ist, ein ganz regelmässiger Vorgang und die Phase der hierauf folgenden Kernzerschnürung konnte in einer grossen Zahl von Beispielen verfolgt werden. Gar nicht seltene Bilder schliesslich weisen darauf hin, dass dieser Kernteilung auch eine Teilung der Zelle zu folgen vermag.

Diese Formen kommen sowohl bei dem kleineren, wie dem grösseren Typus der Wanderzellen zahlreich vor, scheinen aber bei dem letzteren eine besondere Wichtigkeit zu besitzen, da dieser direkten Kernzerschnürung aller Wahrscheinlichkeit nach eine wesentliche Rolle bei der Riesenzellenbildung zufällt. Durch fortgesetzte direkte Kernteilung bei ausbleiben-

[1]) Zeitschr. für wissenschaftl. Zoologie, Bd. 53, Heft 2.

der Zellteilung entstehen 2-, 4- und 8kernige Zellen; aus der Wiederverschmelzung der einzelnen Kerne resultieren die kompliziert-kernigen Formen.

Nebenbei aber kommen für die Riesenzellenbildung auch in diesem Objekt mitotische Vorgänge sicher in Betracht und zwar ist hier ganz typisch eine Form der pluripolaren Mitose, die zur Bildung eines vierkernigen Komplexes führte. Sehr auffallend ist, dass dieser Prozess immer nur an Zellen beobachtet werden konnte, die in intensiver amöboider Bewegung fixiert waren.

Was den letzterwähnten Teilungsmodus betrifft, so ist dazu folgendes zu bemerken: In ein- und mehrkernigen Zellen findet sich eine eigentümliche Kernmetamorphose, indem sich ein grob netzförmiges Chromatingerüst ausbildet, welches sich in einzelne Chromatinfäden (Chromosomen) auflöst, die keine vollständigen Schleifen darstellen und das grosse Ähnlichkeit mit den Anfangsstadien der gewöhnlichen Mitose hat. Von letzterer unterscheidet sich dieser Prozess jedoch dadurch, dass Kern- und Zellteilung vor sich gehen, ohne dass es zu einer weiteren Umordnung und Spaltung der Chromosomen in der typischen Weise kommt.

Die chromatische Substanz bleibt gewissermassen im ersten Ansatz zur Mitose stehen, während trotzdem Kern und Zelle sich teilen. Dieser Vorgang, der sich übrigens in ganz gleicher Weise auch an den Riesenzellen wiederholt, scheint dem zu entsprechen, was Arnold als „indirekte Fragmentierung" bezeichnet, doch wollen wir es unentschieden lassen, ob es sich wirklich um eine besondere Form der Kern- und Zellteilung oder nur um eine unvollkommene Mitose handelt.

Sehr kompliziert und für die Deutung der beobachteten Bilder erschwerend ist nun bei der Riesenzellenbildung und Weiterentwickelung, dass neben der Bildung neuer Kerne immer

auch eine Verschmelzung ursprünglich mehr oder weniger getrennter statt hat, so dass es manchmal unüberwindliche Schwierigkeiten macht, zu entscheiden, ob eine Kernverbindung das Zeichen der beginnenden Trennung oder der beginnenden Verschmelzung ist. Dass letztere überhaupt stattfindet, dafür sind die Beispiele unzählige und lässt sich in der That an diesen Präparaten die Bildung der bekannten Loch- und lappigen Kerne durch solche Verschmelzungen ausgezeichnet verfolgeu.

Was nun das weitere Schicksal der Riesenzellen betrifft, so will ich bei der grossen Anzahl der schon in betreff derselben aufgestellten Hypothesen vorsichtig sein: Man trifft ganz ausserordentlich zahlreich Bilder, welche darauf hindeuten, dass sowohl einzelne Zellindividuen sich von dem Komplexgebilde abschnüren können, als auch dieses sich ganz in einzelne selbstständige Elemente auflösen kann. Ich gebe aber zu, dass man sich bei der Beurteilung solcher Befunde sehr leicht Täuschungen aussetzen kann. In Betracht kommt hier auch die oft mit Sicherheit zu konstatierende Thatsache, dass kleinere zellige Elemente von grösseren aufgenommen werden können, dass also unter Umständen beginnende Abschnürung und beginnende Aufnahme zu Verwechselungen Veranlassung geben. Diese Beobachtung der Zellenaufnahme ist, wie ich gleich hier vorweg nehme, nicht nur bei den Riesenzellen, sondern auch bei den verschiedenen Wanderzellformen zu machen und sind es namentlich die kleinen Erythroblasten, dann aber auch fertige rote Blutkörperchen, die aufgenommen werden. Von grossem Interesse ist, dass schliesslich auch zellige Elemente von den entodermalen Epithelien aufgenommen werden (oder vielleicht richtiger gesagt, in dieselben einwandern). Dieselben liegen dann in einer grossen hellen Lücke, resp. Vakuole, die rings von Protoplasma eingeschlossen ist. Hervorzuheben ist, dass sich diese Aufnahme sowohl wie Einwanderung nicht unbedingt und unmittelbar mit einer Degeneration der betreffenden auf-

genommenen Zellen verbindet; es geht das hervor aus dem mehrfachen Befund regelmässiger Mitosen in denselben.

Selbst aber wenn zugegeben werden muss, dass eine Beteiligung der Riesenzellen an einer Lieferung von fortpflanzungsfähigem Blutzellenbildungsmaterial nicht mit aller Sicherheit erwiesen ist, so kann doch unmöglich die Ansicht Flemmings, dass es sich um funktionslose Lymphoidzellen, um eine „abgeartete und ausgeartete" Zellenform handelt, beigestimmt werden. Dagegen spricht die enorme Verbreitung im embryonalen Organismus, welche die vorliegenden Untersuchungen ergeben haben, ferner die konstante Anwesenheit an allen Stellen, wo Blutzellen und namentlich wo rote Blutkörperchen produziert werden, wobei besonders zu betonen ist, dass sie primär an den Blutbildungsstellen auftreten und die Produktion von Blutzellen dort erst nach ihrem Erscheinen einsetzt; dagegen spricht schliesslich, dass ihr einziger regelmässiger Fundort im postembryonalen Organismus zugleich das einzige sicher bekannte Organ ist, welches rote Blutkörperchen liefert. — Ich glaube daher, dass ihnen eine regelmässige Funktion — welche, muss allerdings noch unentschieden bleiben — gar nicht abgesprochen werden kann, wenngleich ausser aller Frage ist, dass ihr Werden und Vergehen einen höchst eigenartigen und irregulären Charakter hat, so dass es in der That unmöglich erscheint, aus den verschiedenen Erscheinungsphasen einen einheitlichen Vorgang zu konstruieren.

Bei der oben in den Hauptzügen dargelegten Entwickelung der Wanderzellen zu roten Blutkörperchen einerseits und zu Riesenzellen andererseits kommen noch höchst eigentümliche Lebenserscheinungen, die mit auffälliger Veränderung der äusseren Form verbunden sind, zur Beobachtung. Es handelt sich um den Übergang zu Zellen, denen im hohen

Grade die Eigenschaft selbständiger Lokomotion zukommt, deren Bewegungen sich in dem sehr naturgetreu fixierten Präparat jedoch in durchaus verschiedener Veränderung der äusseren Erscheinung kund geben. Einmal nämlich — ich glaube das jetzt zu schildernde auf die grössere Form mit blasserem Kern und sehr viel reichlicherem Prätoplasma beziehen zu sollen — bilden sich sehr charakteristische zahlreiche und plumpe Protoplasmafortsätze (Pseudopodien), so dass die Zelle vielfach wie auseinandergeflossen erscheint, mit höchst unregelmässigem äusseren Kontur, während der Kern in der Regel rund bleibt oder wenigstens nur geringe Gestaltsveränderung erkennen lässt. Mitosen in diesen wandernden Zellen sind ausserordentlich häufig. — Ganz anders gestaltet sich die durch die Fortbewegung bedingte Veränderung in dem andern Falle — ich zweifle nicht, dass dies vor allem die Form der Wanderzellen mit grossem dunklen Kern und deutlichem Kernkörperchen und schmalem Protoplasmasaum betrifft — und bei der das charakteristische das Verhalten des Kernes ist. Am einfachsten stellt man sich das Eintreten dieser Formveränderungen so vor, dass die Zelle, indem sie sich zwischen benachbarte eindrängt, lang gestreckt wird und dass der Kern diese Umwandlung mitmacht. Es resultiert daraus eine Wurst- oder Schlauchform des Kerns, wie man sie in der That oft genug zu sehen bekommt. Bei weiteren Veränderungen der Zellform treten Faltungen und Knickungen dieses ursprünglich langgestreckten Schlauches ein und dies bedingt die ausserordentliche Vielgestaltigkeit solcher Kerne, die man ja auch in derselben Form bei den Leukocyten im erwachsenen Organismus antrifft, welche man als polymorphkernige und fragmentiertkernige bezeichnet hat. Der Ausdruck ist entschieden zu verwerfen, denn es handelt sich in der That, wie das ja nun auch schon oft genug von anderer Seite betont ist, eigentlich niemals um eine wirkliche Trennung in einzelne Kerne, sondern um ein einheitlich bleibendes, allerdings

sehr variables Gebilde. — Eine Kern- und Zellteilung scheint zum auffallenden Unterschied gegen die erste Form in der Regel erst einzutreten, wenn die Zelle zur Ruhe gelangt ist und der Kern seine runde Form wiedergewonnen hat. Eine Kernteilung (Mitose) in einem noch gebogenen Kern habe ich nur einmal beobachtet und auch da lag das Verhalten der Kernfigur nicht ganz klar[1]).

Es sind das diejenigen Zellen, die zwischen die Epithelien wandern (ebenso wie wir es früher in der Leber und Nabelblase anderer Embryonen haben verfolgen können) und deren Einwanderung eine reichliche Produktion von Erythroblasten im Epithel selbst folgt.

Wenn ich in folgendem, gemäss der allgemeinen Beschreibung, von der grösseren und kleineren Form der Wanderzellen, von denen die übrigen abzuleiten sind, spreche, so wird man das verständlich und vielleicht auch notwendig finden, wenn man die (jedesmal bei gleicher Vergrösserung gezeichneten) Fig. 3d (grössere Form) und 1a und 2a (kleinere Form), ferner 12a (gr. F.) und 7a (kl. F.) vergleicht. Im Präparat ist der Unterschied insofern noch auffallender, als bei der grösseren Form die charakteristische tiefrote (Eosin) Protoplasmafärbung vorhanden ist, während der schmale Saum um den verhältnismässig grossen Kern der kleineren Form mehr violett-rot (Durchschimmern des Kerns?) erscheint. Immerhin ist es, namentlich in manchen Stadien der Mitose, schwer zu sagen, zu welcher von beiden Formen eine Zelle gehört, wesswegen ich denn auch nochmals hervorheben möchte, dass ich es für durchaus

[1]) Flemming hat in seiner oft citierten Abhandlung (Arch. f. mikr. Anat., Bd. 37) einen stark gebogenen Leukocytenkern mit beginnender Teilung aus dem Bindegewebe der Salamanderlarve abgebildet.

wahrscheinlich halte, das die grössere Form der ursprüngliche Typus ist, aus dem sowohl die Riesenzellen, als die kleineren Formen der Wanderzellen abzuleiten sind.

Fig. 1, 2 und 3 stellen Gruppen von Zellen in ihrer natürlichen Lagerung zu einander dar (Epithel- und Bindegewebszellen sind fortgelassen). Fig. 1 und 2 zeigen die Übergänge von den „primären Wanderzellen" (a) zu „Erythroblasten" (b und c) und zu fertigen roten Blutkörperchen (r). Ich darf wohl zur Illustrierung dieses Vorgangs kurz auf die Darstellung des im I. Teil in den Blutzellenherden des Bindegewebes etc. beschriebenen Vorgangs zurückgreifen, besonders auf die Fig. 8 dort und die dazu gehörige Figurenerklärung. Dort sehen wir die „Übergangszellen I. Ordnung" massenhaft in mitotischer Teilung und als Produkte dieser Teilungen kleinere Zellen (Übergangszellen II. Ordnung), welche die zahlreichsten Übergänge zu fertigen roten Blutkörperchen zeigten.

Denselben Vorgang sehen wir hier in Fig. 1 und 2: Neben ruhenden (a) und in Mitose (2 d) befindlichen Wanderzellen sehen wir kleinere (b), die im allgemeinen die Charaktere der grösseren zeigen, zum Teil aber schon die ersten Spuren von Hämoglobinfärbung aufweisen (in der Zeichnung nicht wiedergegeben). Als unmittelbare Vorstufen der fertigen roten Blutkörperchen („Erythroblasten") sind ausserdem noch kleinere (c) zu betrachten, welche aus den bei b gezeichneten durch mitotische Teilung hervorgehen. Alle diese kleineren Zellen (b und c), die übrigens zum Teil sicher noch die Fähigkeit haben, zu wandern (es scheint diese Fähigkeit zu dem Hämoglobingehalt in umgekehrtem Verhältnis zu stehen, so dass also die Zunahme der Hämoglobinbildung zugleich mit einer Abnahme des Bewegungsvermögens verbunden ist), zeichnen sich durch das eigentümliche „hyaline" Aussehen ihres Protoplasmas aus. An weniger gut konservierten Objekten ist dies das cha-

rakteristischste Merkmal der „Erythroblasten", während bei der in den vorliegenden Präparaten erreichten ausgezeichneten Fixierung des Hämoglobins, welches in diesem Falle sehr auffallender Weise sich unter Beibehaltung des natürlichen Farbentons ablehnend gegen die sonst typische Eosinfärbung verhält, folgendes konstatieren lässt: In dem hyalinen Protoplasma treten zuerst einzelne, dann reichlichere feinste Körnchen von Hämoglobin auf, während die diffuse, völlig homogene Färbung, welche dem schön konservierten roten Blutkörperchen eigentümlich ist, erst bei den fertigen Formen zu beobachten ist.

Die kleinsten Erythroblasten (c) haben in der Regel einen Durchmesser von nur 6—7 μ, während die fertigen roten Blutkörperchen (r) häufig genug einen mehr als doppelt so grossen aufweisen. Der Kern dieser Zellen ist ausgezeichnet durch eine starke Granulierung (deutlicher ist dieselbe an bei stärkerer Vergrösserung gezeichneten „Erythroblasten", z. B. Fig. 16 und 17). Alle diese Formen (Wanderzellen und Erythroblasten) zeigen mitotische Teilungen (Fig. 2, c und d), doch ist bei Fig. 1 a darauf aufmerksam zu machen, dass hier eigentümliche Kernkörperchenveränderungen (Teilungen) wiedergegeben sind, wie wir sie an anderer Stelle bei den direkten Teilungen zeigen werden.

In Fig. 3 ist ein Haufen von Wanderzellen abgebildet, die dicht an einander geschmiegt sind, aber durchaus deutlich von einander getrennt erscheinen. Er ist zusammengesetzt aus einer der typisch wiederkehrenden vierkernigen Formen (a), sowie mehreren zwei- und einkernigen verschiedener Grösse (d und e). Die ganze Figur repräsentiert eine jener in diesen Präparaten sehr häufig zu findenden Stellen, die ganz den Eindruck machen, dass sich aus den ursprünglichen Komplexen (s. o.) einzelne Zellindividuen ablösen und selbständig werden können. Man vergleiche die Zellen bei c, sowie Fig. 4, welche ebenfalls ganz so

aussieht, als wenn sich eine Riesenzelle in eine Anzahl einzelner Zellen auflöst.

Weiterhin sehen wir bei dieser Figur eine Erscheinung, auf die ich etwas näher eingehen möchte: Es handelt sich nämlich um das Auftreten zahlreicher Pseudopodien an der Peripherie dieser Riesenzellen, die als ein Ausdruck der diesen in hohem Grade zukommenden Fähigkeit amöboider Fortbewegung aufzufassen ist. Da, wie ich schon gezeigt habe und noch weiter Gelegenheit haben werde zu zeigen, diese Riesenzellen den ganzen embryonalen Organismus durchwandern und überall anzutreffen sind, wo Blutzellenbildung statt hat, ist es einleuchtend, dass diese Eigenschaft eine fundamentale Wichtigkeit haben muss.

Eine Erwähnung derselben von den embryonalen Riesenzellen ist mir aus der Litteratur überhaupt nicht erinnerlich[1]), von den Knochenmarksriesenzellen hat neulich Arnold[2]) angegegeben, dass er sie für, wenn auch nur langsam, beweglich halte. Die Fähigkeit derselben, Fremdkörper aufzunehmen, ist allgemein bekannt (van der Stricht, von Kostanecki, Arnold und viele andere), doch ist das ja kein Beweis für amöboide Beweglichkeit des Protoplasmas, da diese Eigenschaft ja z. B. auch Blutgefässendothelien zweifellos zukommt, obgleich eine Pseudopodienbewegung bei diesen wohl noch nicht beobachtet worden ist.

Vielfach sind, besonders von van der Stricht, Ausläufer des Protoplasmas der Riesenzellen beschrieben und abgebildet, durch welche sie auch mit

1) Womit ich bei deren unübersehbarem Umfang selbstverständlich nicht behaupten will, dass es nicht schon einmal irgendwo geschehen ist. — van der Stricht beschreibt übrigens an einer Riesenzelle lange Protoplasmafortsätze als „des espèces de pseudopodes", in der Abbildung sieht man jedoch eine Zelle mit langgestrecktem Protoplasmaleib, wie ich sie später auch noch beschreiben werde. Es hat das eine ganz andere Bedeutung.

2) Virch. Arch., Bd. 140.

den umgebenden Gebilden zusammenzuhängen scheinen, aber dies Vorkommnis, das ich selbst oft genug habe beobachten können, hat gar keine Ähnlichkeit mit der Bildung echter Pseudopodien, wie aus einem Vergleich der gegebenen Abbildungen ja auch auf den ersten Blick zu erkennen ist.

Um dieselben mit der Deutlichkeit, in der sie mir bei der Nabelblase vom Katzenembryo zu Gesicht gekommen sind, im fixierten Präparat zu erhalten, ist es offenbar nötig, dass eine fast momentane Fixierung des Gewebes in voller Lebensfrische eintritt. Ist man jedoch einmal darauf aufmerksam geworden, so wird man sie auch bei weniger gut fixierten Objekten (cf. z. B. Fig. 21) nicht vermissen[1]).

Die Form dieser Pseudopodien, die manchmal einen vollständigen Kranz um die Riesenzelle bilden, sieht man ausser in Fig. 3 auf Fig. 13 c, 14 a, 21 und angedeutet an mehreren Stellen. Ich will nicht verfehlen, darauf aufmerksam zu machen, dass die Form der amöboiden Bewegungen, die wir bei den Wander- und Riesenzellen beobachten, eine deutliche Verschiedenheit aufweist. Während nämlich bei den eben beschriebenen Riesenzellenbewegungen — man sieht das besonders deutlich bei 3 d und 13 c — ein deutlicher Zellkontur meist erhalten bleibt, über den die viel weniger kompakten und daher im mikroskopischen Bilde durchsichtigen Fortsätzchen hervorragen, beteiligt sich bei den kleineren Wanderzellenformen (s. besonders Fig. 8 a und b) und merkwürdigerweise bei denen in pluripolarer Mitose (Fig. 11 a—h) die ganze Dicke des Protoplasmas, so dass die Form der ganzen Zelle eine höchst unregelmässige, lappige wird. Es ist das übrigens nicht so zu verstehen, dass dieses Verhalten der Pseudopodien einen prinzipiellen Unterschied bedingt. Es sind das bloss verschiedene Grade der Beteiligung der ganzen Protoplasmamasse an den Bewegungen.

In Fig. 5 ist (bei stärkerer Vergrösserung) eine vierzellige Gruppe abgebildet, die mit Fig. 4 das gemeinsame hat, dass die einzelnen Elemente derselben durch Zerschnürung eines

[1]) Oft sieht man am Saume der Riesenzellen Tröpfchen oder Bläschen, die den Eindruck machen, als seien sie aus der Zellsubstanz hervorgepresst. Ich bemerke, dass eine Verwechselung mit solchen ausgeschlossen ist.

mehrkernigen Konglomerates (Riesenzelle) entstanden zu sein scheinen. Sie tragen im allgemeinen den Charakter der grösseren Form der „primären Wanderzellen", haben also ziemlich reichliches tiefrotes Protoplasma und einen lichten feingerüstigen Kern mit sehr deutlichem Nukleolus, dessen Verhalten, ebenso wie das der Nukleoli der neben dem Komplex liegenden freien Zellen, recht beachtenswert ist. Man sieht nämlich sehr deutlich die verschiedenen Stadien der Verlängerung des Kernkörperchens (Ausziehung), der Einkerbung und Einschnürung (Biskuitform) und der völligen Trennung und Auseinanderweichung.

Fig. 6 zeigt eine Gruppe von (auch im Präparat nebeneinandergelegenen) Zell- und Kernformen von grosser Verschiedenheit: Bei a eine Wanderzelle, die sonst die gewöhnliche Beschaffenheit der ruhenden Form zeigt, nur dass dem eigentlichen Zellkontur drei dunkelgefärbte kappenartige Fortsätze aufsitzen, wie wir sie auch an anderen Stellen vielfach gesehen haben, ohne über ihre Bedeutung (Kunstprodukt?) ins Klare zu kommen. Die zweikernige (Riesen-)Zelle bei f lässt in dem einen Kern ebenfalls eine Verdoppelung des Nukleolus erkennen. Bei b ist eine Wanderzelle mit doppeltem Nukleolus und beginnender Einschnürung des Kerns (direkte Teilung) dargestellt; c und e zeigen die charakteristischen Kernveränderungen der Wanderzellen, wie wir sie namentlich bei der Einwanderung ins Epithel beobachten können und die den Wanderzellen des Bindegewebes im erwachsenen Organismus völlig gleichen. Ganz besonders wäre dann noch hinzuweisen auf die kleinen Zellen bei d, die die grösste Übereinstimmung mit den kleinen polymorphkernigen oder polynukleären Leukocyten des strömenden Blutes im extrauterinen Leben zeigen. Dieselben besitzen einen Durchmesser von kaum mehr als 6 μ und scheinen bei schwächerer Vergrösserung in der That mehrere kleine Kerne zu besitzen. Die stärkere Vergrösserung lehrt, wie die Zeichnung wiedergiebt, dass es sich auch hier, wie in allen solchen Fällen, um ein ein-

heitliches Kerngebilde handelt, indem die stärker hervortretenden runden Kernstücke schlauchartig verbunden sind, so dass es sich in Wirklichkeit um einen mehr weniger stark gekrümmten Kern handelt. Es unterliegt keinem Zweifel, dass diese Elemente aus den kleinen, noch wanderfähigen oben beschriebenen Formen hervorgegangen sind.

Die Kern- und Zellteilungsformen der primären Wanderzellen einschliesslich der sogen. „Übergangszellen I. Ordnung".

Fig. 7 a—l giebt eine möglichst vollständige Reihe der Phasen der typischen Mitose der kleineren Form der „primären Wanderzellen" oder der „Übergangszellen I. Ordnung", während wir als die eigentliche Urform die protoplasmareicheren Zellen betrachten.

7 a zeigt die nun schon oft beschriebene Zelle in ruhendem Zustand, b und c die Bildung des Fadenknäuels bei noch bestehenden Kernkörperchen, d und e die beginnende Schleifenbildung, bei f sieht man sehr schön bei gewissen Einstellungen (der Kern ist bei zwei verschiedenen gezeichnet) die beginnende Anordnung gegen den Pol (Polfeld Rabls) hin, bei g die ausgebildete Muttersternform in polarer Ansicht und bei h in äquatorialer Ansicht, bei i die Tochtersterne mit beginnender Einschnürung des Zellleibes, bei k die fast vollständige Trennung der nur durch einen feinen Faden verbundenen Tochterzellen und bei l die Rückkehr in das Ruhestadium. — Bei 8 a und b sind noch zwei sehr charakteristische Mitosen in Wanderzellen (aus der Allantois) mit sehr starker amöboider Bewegung gezeichnet, 8 b in dem Stadium der gerade erfolgten Zellteilung. Es handelt sich hier um Teilungen von Wanderzellen mit reichlicherem Protoplasma, bei denen der Kern die Form behält wie bei der ruhenden Zelle. Die Mitose der Wanderzellen mit spärlicherem Proto-

plasma scheint fast ausnahmslos bei nicht in der Wanderung begriffenen Zellen vorzukommen.

Fig. 9 zeigt nun die oben beschriebene eigentümliche Form der Zellteilung, welche durch Veränderungen am Kern eingeleitet wird, die sehr an die ersten Stadien der gewöhnlichen mitotischen Teilung erinnern, die aber bei Ausbleiben der typischen Phasenfolge mehr den Charakter einer direkten Teilung annimmt. (Indirekte Fragmentierung?)

Es muss bemerkt werden, dass es nicht möglich gewesen ist, das Wesen dieses eigentümlichen Vorgangs in allen Phasen zu erforschen, ich muss daher darauf verzichten, eine genaue Beschreibung der Einzelheiten zu geben und mich begnügen, auf die Figuren aufmerksam zu machen. Bei 9a ist eine Zelle mit 2 Kernen gezeichnet, die ein eigentümlich grobnetzförmiges Chromatingerüst enthalten mit, wenn auch nicht sehr deutlichen, Nukleolen. Bei b ist eine mehr in die Länge gezogene Zelle zu sehen, an der sich offenbar die Zellteilung vorbereitet, während von Nukleolen jede Spur fehlt. Die Kerne zeigen ziemlich grobe Chromatinfäden oder Schlingen. Bei c und d ist die Zellteilung fortgeschritten resp. nahezu beendet, während sich die Anordnung des Kerns nicht besonders geändert hat. Ein Schwund der Kernmembran ist bei diesen Formen nicht zu beobachten.

Wir haben dies des Näheren ausführen zu sollen geglaubt, einmal, weil dahin gehörige Bilder recht häufig zur Beobachtung kamen, dann, weil bei den ausgebildeten Riesenzellen ähnliches und ebenfalls oft vorkommt, schliesslich weil diese, am tadellos fixierten Objekt gemachten Wahrnehmungen einen Beweis dafür liefern, dass es wirklich Formen der Zellteilung auch in normalen Geweben giebt, die weder nach dem Schema der Mitose noch der Amitose verlaufen. Es ist das bekanntermassen oft genug bezweifelt worden.

Fig. 10 bringt dann einige charakteristische Formen, die wir als „direkte“ Kern- und Zellteilung auffassen müssen. Die

Teilung des Kernkörperchens, die wir für die Einleitung des Prozesses halten, ist schon bei einer Anzahl der früheren Figuren beschrieben worden. Bei 10a ist ein sehr interessantes Stadium wiedergegeben, in dem von der Oberfläche her ein tiefer Einschnitt sich zwischen die beiden Kernhälften, welche je ein Kernkörperchen enthalten, einsenkt, der sich bei gewissen Einstellungen als Scheidewand darstellt, während bei anderen der Kern noch einheitlich erscheint. Bei sehr starker Vergrösserung zeigt die Grenzlinie eine Art Körnelung. Bei b sind die beiden Kerne auseinander gewichen, während der Beginn der Zellteilung eben angedeutet erscheint, bei c ist letztere fast vollendet.

Riesenzellenbildung.

Die vierpolige Mitose.

Wenn wir uns jetzt zu der Betrachtung der Vorgänge wenden, die zur Riesenzellenbildung führen, glaube ich am besten von der bis jetzt am meist bekannten und anerkannten pluripolaren Mitose ausgehen zu sollen. Sehr beachtenswert und von den bisherigen Schilderungen an anderen Objekten abweichend ist der Befund, dass nur solche Formen zu konstatieren waren, die zur Bildung von vier Tochtersternen (die Anaphasen bis zur Ruhestellung der Kerne konnten nicht sicher verfolgt werden) führen. Durchaus im Einklang damit ist das sehr auffallend reichliche Vorkommen von Riesenzellen mit vier ganz getrennten oder mehr oder weniger mit einander verschmolzenen Kernen. Einigemal wurden allerdings auch solche Kernfiguren gefunden, welche mit mehr Wahrscheinlichkeit auf eine Dreiteilung zu beziehen gewesen wären, doch möchte ich bei der erdrückenden Mehrzahl der Vierbildungen mit einer solchen Deutung sehr vorsichtig sein.

Ein recht unangenehmer Mangel machte sich bei der Unter-

suchung dieser Zellen dadurch fühlbar, dass an dem sonst so schönen Objekt, offenbar durch die starke Dunkelung des Protoplasmas infolge der intensiven Eosinfärbung, von den achromatischen Figur (die in durchsichtigeren Zellen, z. B. den Endothelteilungen in der Allantois s. Fig. 36 und 37 aufs beste hervortraten) auch nicht eine Spur wahrgenommen werden konnte.

Ferner will ich gleich im voraus bemerken, dass wir durchaus nicht auf der Gesetzmässigkeit der Reihenfolge für alle hier abgebildeten Phasen bestehen wollen. Es handelt sich hier zum Teil nur um eine Wahrscheinlichkeitsanordnung.

Wohl das Auffallendste bei Betrachtung der Reihe 11 a—h ist die sonderbare Gestaltung des Zellkörpers. Mit Ausnahme der beiden ersten (Prophase?) und der Fig. 11 zeigt das Protoplasma die wunderlichste Form durch zahllose vielgestaltige Protoplasmafortsätze (Pseudopodien), die auf lebhafte amöboide Bewegung hindeuten und die sich, wie ich noch besonders bemerken möchte, nicht nur bei den gezeichneten Exemplaren, sondern ganz konstant bei allen überhaupt aufgefundenen hierher gehörigen Formen fanden. Eine nähere Beschreibung glaube ich bei der Anzahl der äusserst naturgetreu wiedergegebenen Bilder auf Fig. 11 unterlassen zu dürfen.

11 a stellt das Stadium dar, welches wir als das frühzeitigste dieser Form der Mitose betrachten zu dürfen glauben, das uns zu Gesicht gekommen ist. Man sieht zwei undeutlich von einander abgegrenzte Kerne mit erhaltener Kernmembran und beginnender Umordnung des Chromatingerüstes, bei 11 b und c ähnliche Stadien mit fortgeschrittener Faden- resp. Schleifenbildung. Ich will gleich hinzufügen, dass durchaus zugestanden werden muss, dass man die wiedergegebenen Bilder auch anders (z. B. als rückläufige Phasen) würde deuten können. Zweifellos sind dagegen solche Bilder wie d und e, wo es sich sicher um die Bildung einer mehrfachen (resp. verzweigten) Äquatorialplatte von eigentümlicher, bei d weniger, bei e mehr deutlichen

Kreuzform handelt. Derselben Phase gehört 11 f an, nur dass die Figur eine noch unregelmässigere ist. g und h endlich stellen das ausserordentlich charakteristische und viel beobachtete Stadium der vier Tochtersterne dar.

Bildung von Riesenzellen durch amitotische Teilung.

Unterliegt es somit wohl keinem Zweifel, dass Riesenzellen durch eine eigentümliche Form der mitotischen Teilung entstehen, so sprechen unzählige andere Bilder dafür, dass die vielkernigen Massen auch durch direkte Kernspaltung, durch Amitose des Kerns entstehen können. Zur Erläuterung dieses Vorganges dienen die Figuren 12 a—f.

Bei a ist eine grosse einkernige Wanderzelle mit bereits doppeltem Kernkörper, bei b findet sich ein Stadium, in dem die Kernkörper noch durch einen dünnen Faden zusammenhängen, während der Kern sich (anscheinend ringsherum) einschnürt. Bei c sind die beiden Kerne vollständig getrennt, nur durch einen feinen Faden verbunden. Sehr viel schwieriger ist schon die Beurteilung von Bildern, wie sie d und e darbieten. Bei d sind in einer vierkernigen (Riesen-) Zelle noch feine Fadenverbindungen zwischen drei Kernen sichtbar, während der vierte in der Richtung auf den Nachbarkern bei gewissen Einstellungen eine feine spitzige Ausziehung erkennen lässt, die man wohl als den Rest einer früher vorhanden gewesenen Fadenverbindung deuten darf. Ähnliche Fäden und Vorsprünge zeigt die Zelle bei e; während bei f eine Verbindung der Kerne nicht mehr nachweisbar ist.

Ich bin mir nun wohl bewusst, dass das eben mit Hülfe der Zeichnungen Erörterte keinen strikten Beweis für den wirklichen Verlauf in der angegebenen Weise abgeben kann, ich muss aber daran festhalten, dass die Wahrscheinlichkeit eine überaus grosse ist bei der erheblichen Anzahl konformer Be-

funde und der guten Übereinstimmung mit dem, was wir selbst und Andere von amitotischer Teilung beobachtet haben.

Die Bildung der Riesenkernzellen.

Es kann einem Zweifel nicht unterliegen und ist ja auch oft genug beschrieben, dass die Formen mit kompliziert gebauten Kernen aus der Verschmelzung ursprünglich mehr oder weniger getrennter Kerne entstehen. Wie diese aber erfolgt, darüber sind die Ansichten recht verschieden. Viele der neuen Untersucher — namentlich hat das von Kostanecki ausführlich beschrieben — nehmen an, dass diese Verschmelzung der Kerne immer dann zu stande kommt, wenn dieselben sich in den Anaphasen der pluripolaren Mitose befinden. Obgleich ich die Möglichkeit, ja sogar Wahrscheinlichkeit dieses Vorganges keineswegs in Abrede stellen will, muss ich doch sagen, dass nach den vielen beobachteten Bildern die Verschmelzung auch an Kernen erfolgen kann und sehr häufig erfolgt, die keine Spur einer auf mitotische Teilungsphasen deutenden Anordnung der chromatischen Substanz erkennen lassen.

Wir haben die Überzeugung gewonnen, dass alle Reste fädiger Verbindungen, die aus amitotischer (oder auch mitotischer) Teilung zurückbleiben, zu Substanzbrücken werden können, die die ursprünglich getrennten Kerne wieder zu einem Ganzen vereinigen.

Einige der Bilder, auf denen sich unsere Vorstellung aufbaut, sind in Figur 13 wiedergegeben: Bei a sehen wir eine Riesenzelle mit zwei Kernen (es handelt sich, wie man sieht, bereits nicht mehr um einfache, sondern schon durch Verschmelzung entstandene komplizierte Kerne), die durch einen, wie es scheint, ganz aus der Substanz des einen Kerns hervorgegangenen eigentümlichen spitzen Ausläufer, mit einander verbunden sind. Man wird zugeben müssen, dass dies

ein ganz anderes Bild ist, als dasjenige bei 12c, welches wir als Endstadium einer direkten Teilung deuten zu müssen glaubten.

Bei 13b sehen wir eine sehr eigentümliche membran- und netzartige Verbindung zwischen zwei Kernen. Bei c (diese Figur und d sind bei schwächerer Vergrösserung gezeichnet) sind in einer vierkernigen Zelle zwei Kerne mit einander verschmolzen, während die andern ganz frei erscheinen.

Sehr gut beobachten wir bei d die Entstehung der Ringform durch das Aneinanderlegen zweier ihrerseits bereits aus Verschmelzungen hervorgegangener Kerne.

Auch bei e ist die auf gleiche Weise entstehende Ringbildung sehr deutlich, ausserdem zeigt der Kern bereits eine sehr ausgesprochene (in der Zeichnung angedeutete) Lappung.

Bei f ist noch ein besonders typischer, aus einer Reihe von Kernen bestehender, langgezogener Ring abgebildet.

Einige von den bisher geschilderten abweichenden Formen giebt nun Fig. 14 a, b, c wieder. Während die bisher besprochenen mit mehr oder weniger Sicherheit auf die ursprüngliche Viererzahl der Kerne bezogen werden konnten, ist hier zweifellos eine grössere Anzahl von Kernen beteiligt. Das Vorkommen dieser mehrkernigen Gebilde tritt an Häufigkeit sehr gegen das der bisher beschriebenen Formen zurück. Bei 14a handelt es sich offenbar um eine 8kernige Riesenzelle, bei der 2 der Kerne sich wieder vereinigt haben, während ein dritter ebenfalls noch eine, allerdings verdeckte Verbindung mit einem Nachbarkern besitzt. Bei 14b sehen wir eine 6kernige Zelle, deren Kerne zum Teil die feinfädigen Verbindungen zeigen, die wir oben als die Endstadien direkter Teilungen angesprochen haben.

Ganz besonders aufmerksam zu machen wäre nun noch auf die grosse Zelle 14c, deren Kernkomplex aus einer grossen Anzahl von Lappen und durch feine Fäden verbundenen Kernen

besteht. Alle zeigen gleichmässig eine sehr auffällige grobnetzförmige Anordnung des Chromatins, wodurch sie eine unläugbare Ähnlichkeit mit der Anordnung der chromatischen Substanz in den ersten Phasen der mitotischen Teilung bekommen. Dennoch glauben wir, da von der Bildung zusammenhängender Fäden in der That nicht die Rede ist, sondern es sich in Wirklichkeit um ein ziemlich grobmaschiges Netzgerüst handelt, einen ähnlichen oder identischeu Vorgang annehmen zu sollen, wie er bei den Wanderzellenteilungen besonderer Form beschrieben und in Fig. 9a—d abgebildet wurde. Es ist auch hier hervorzuheben, dass es sich nicht etwa um einen einmaligen Befund, sondern um eine vielfach gemachte Beobachtung handelt. — Was der Erfolg dieser doch zweifellos vorhandenen Umordnung der chromatischen Substanz ist, ob daraus z. B. eine noch kompliziertere Kernform resultiert, kann nicht angegeben werden.

Das Wichtigste von den an den Flächenpräparaten von der Nabelblase erhobenen Befunden, ausser den bisher beschriebenen, illustrieren die Figuren 15, 16, 17 und 20. Bei 15 sehen wir die Aufnahme eines kernhaltigen, grossen roten Blutkörperchens in das Protoplasma einer Wanderzelle, deren Kern eine sehr charakteristische, sehr häufig gefundene Halbmondform zeigt. Auch hier möchte ich noch einmal hervorheben (s. o.), dass manchmal in solchen aufgenommenen Zellen schön erhaltene Mitosen vorkommen, ein Beweis, dass hier nicht um eine Phagocytose im Sinne der Wegschaffung toten Materiales vorliegen kann.

Auch bei Besprechung der in Figur 16 abgebildeten Gruppe möchte ich an die Schilderungen und Abbildungen des I. Teiles erinnern. Es handelt sich um eine dichte Lagerung von Erythroblasten mit den charakteristischen granulierten Kernen in der unmittelbaren Umgebung einer grossen Riesenzelle, ein Verhältnis, das durchaus an die dort im Bindegewebe (vergl. z. B.

Fig. 8B und 7) und unter dem Endokard erhaltenen Beobachtungen erinnert. Der bei Figur 16a abgebildete Erythroblast legt die Vermutung nahe, dass es auch bei dieser Form zur amitotischen Teilung kommt, wenngleich dieselbe bei der ungemeinen Reichlichkeit der Mitosen wohl kaum eine erhebliche Rolle spielt. —

Letztere (d. h. die mitotischen Teilungen der Erythroblasten) sehen wir in sehr charakteristischer Weise in Figur 16. Besonders hervorzuheben ist die bereits aus der Beobachtung des Flächenbildes zu erschliessende Lagerung derselben. Sie liegen nämlich sicher nicht in einem Gefäss, sondern direkt unter, vielleicht sogar zum Teil in dem Epithel. Auf diesen Punkt wird sogleich zurückgekommen werden. —

Fig. 20, die letzte, welche von den Flächenpräparaten der Nabelblase entnommen wurde, veranschaulicht das interessante Verhältnis der multiformkernigen Wanderzellen zum Epithel, das wir noch beim Vergleiche mit den durch Schnitte gewonnenen Bildern näher kennen lernen werden. —

Indem ich hier die Beschreibung der Flächenansicht der Nabelblase von Katzenembryonen abbreche, will ich nicht verfehlen, darauf hinzuweisen, dass trotz der grossen Anzahl der nach dem verhältnismässig kleinen Präparat angefertigten Abbildungen, nur das augenblicklich am wichtigsten Erscheinende daraus wiedergegeben werden konnte. Die Fülle des auch nach wochenlangem intensiven Bearbeiten fast in jedem Gesichtsfeld einer solchen Lamelle wieder zu Beobachtenden ist so ausserordentlich gross, dass ich nicht zweifle, dass dieses Objekt bestimmt ist, einen hervorragenden Platz für die Untersuchung der Blutbildung im Speziellen einzunehmen, wie es anderseits auch vorzüglich geeignet scheint, für allgemeine Fragen des Verhaltens von Kern und Zelle wichtige Befunde zu erschliessen. —

So lehrreich nun die Betrachtung der ausgebreiteten Membran auch war, schien es doch zur Sicherstellung mancher nicht ganz klar gewordenen Verhältnisse, besonders zur genauen Erkennung des topographischen Verhaltens der beobachteten Zellformen erwünscht, auch Querschnitte der Nabelblase zu studieren. Figur 19a und b sind nach solchen gezeichnet. Die Besprechung dieser Schnittbilder werde ich zugleich mit der der andern von mir untersuchten Nabelblasen kombinieren. Es handelt sich um Schnitte von dem Dottersacke eines Katzenembryo desselben Wurfes (Fig. 18) und um die bereits oben kurz erwähnten desselben Organs von ca. 1 cm langen Schweinsembryonen (Fig. 21 und 22) und einem 1 cm langen Schafsembryo (Fig. 23 und 24).

Zunächst ist hervorzuheben, wie ausserordentlich verschieden sich ein solches Querschnittsbild verhält, je nachdem die Blase in gespanntem oder in zusammengesunkenem Zustande fixiert und geschnitten ist. Figur 19A und B zeigen die den oben beschriebenen Flächenbildern entsprechenden Durchschnitte, während Figur 18 nach Präparaten von der zusammengesunkenen Blase desselben Stadiums bei gleicher Vergrösserung gezeichnet ist. — Ebenso entstammen auch die nach den Schnitten von Schweins- und Schafsembryonen (Fig. 21—24) verfertigten Abbildungen dem zusammengefallenen Organ. —

Ganz besonders instruktiv ist nun die Abbildung Figur 18, die nach einem Schnitt gezeichnet ist, welcher von der Nabelblase eines Katzenembryo gewonnen wurde, dessen Fruchtsack mit der Uteruswand im Ganzen unangeschnitten in Zenkerscher Lösung fixiert war.

Der Erhaltungszustand der Gewebe ist naturgemäss durch die Art der Behandlung nicht annähernd so gut, wie in dem erstbeschriebenen Präparat, doch bietet die gute topographische Übersicht eine willkommene Ergänzung der dort erhobenen Befunde.

Nach aussen ist die Wand begrenzt durch eine dünne, glatte Lage platter Zellen (Cölomepithel c). Auf diese folgt eine zarte Bindegewebsschicht, die einen Teil der Gefässe einschliesst, während ein anderer ganz unmittelbar unter dem Epithel gelegen ist. Letzteres erscheint auffällig höher als bei der gespannten Blase und ist deutlich cylindrisch gestaltet.

Die Blutzellen (w, rz, r) erscheinen zum grossen Teil im Gefässlumen (g) selbst liegend, ausserdem aber treten multiformkernige Wanderzellen zwischen den Epithelien auf, ferner sehr reichliche Erythroblasten zwischen Gefässwand und Epithel, zwischen und in den Epithelzellen.

Ganz dasselbe illustrieren, trotz des scheinbar so verschiedenen Verhaltens Querschnitte durch die gespannte Blase (Fig. 19 A und B).

Bei 19A scheint die äussere, bei B wenigstens noch z. T. erhaltene äussere Schicht (c) abgelöst zu sein, die Bindegewebs- und Gefässendothelzellen lassen sich wegen der allgemeinen Abplattung der Elemente durch die Spannung nicht so gut unterscheiden, doch ist es zweifellos, dass ein Teil der Zellen der Mittelschicht dem Bindegewebe angehört. Das Epithel erscheint, wie bei der Ansicht von der Fläche, ganz abgeplattet, die Blutzellen (Wanderzellen, Riesenzellen u. s. w.) liegen auch hier z. T. in den Gefässen, z. T. zwischen diesen und dem Epithel. Für die Lage der Wanderzellen im Epithel darf ich wohl noch einmal auf das in Fig. 20 wiedergegebene, sehr charakteristische Flächenbild verweisen.

Fig. 19B zeigt den Nabelblasenquerschnitt an einer Stelle, die, näher dem Stiele gelegen, viel umfänglichere Gefässe enthält, während der Gefässinhalt fast ganz aus fertigen roten Blutkörperchen besteht. Auch hier finden sich aber noch einige charakteristische Wanderzellen (w) in den Gefässen und auch eine zwischen Gefässwand und der Grenzschicht. — Der rechte

Rand des Gefässlängsschnittes zeigt eine charakteristische Gefässsprosse.

Wenn wir nun diese Nabelblasenquerschnitte mit denen vom Schwein (Fig. 21 und 22) und Schaf (Fig. 23 und 24) vergleichen, so ergiebt sich trotz mancher und grosser Übereinstimmung eine sehr bemerkenswerte Verschiedenheit. Es kann bei näherem Zusehen einem Zweifel nicht unterliegen, dass wir hier verschiedene Stadien der blutbildenden Funktion des Dottersackes vor uns haben.

Bei den Schweinsembryonen nämlich (Fig. 21 und 22) finden sich die Blutzellen ausschliesslich in den Gefässen und im Bindegewebe während das Epithel ganz frei erscheint (an einigen anderen Stellen wurden ganz spärliche Wanderzellen zwischen den Epithelzellen gefunden). Besonders bemerkenswert ist in Fig. 22 die Lagerung der Wander- und Riesenzellen in dem subepithelialen und intravaskulären Bindegewebe.

Bei den Katzenembryonen war die Einwanderung der polymorphkernigen Wanderzellen bereits reichlicher und an manchen Stellen fand sich eine sehr energische intra- und interepitheliale Erythroblastenentwickelung.

Auf dem Höhepunkt ist dies Stadium aber zweifellos bei dem Schafsembryo (1 cm). Dort ist das ganze Epithel, dessen eigentümlich fibrilläres und vielfach vakuoläres (s. o.) Protoplasma sehr deutliche Verdrängungserscheinungen zeigt, von einzelnen Wanderzellen und von ganzen Gruppen und Herden von Blutzellen durchsetzt, wie es die Figuren 23 und 24 wiedergeben. — Es ist das von besonderem Interesse, vor allem wenn man damit die Vorgänge bei der Entwickelung der blutbildenden Funktion der Leber vergleicht. Auch dort (s. o.) findet zuerst ein Eindringen von Wanderzellen (und Riesenzellen) statt und sekundär entwickeln sich die Blutzellenherde zwischen den entodermalen Epithelzellen (Leberzellen).

Die Riesenzellen der Leber.

An diesem Orte sind die Riesenzellen so oft untersucht, beschrieben und abgebildet, dass ich mich in den meisten Punkten wohl kurz fassen kann.

Was ihre Herkunft anbetrifft, so ist bisher wohl allgemein angenommen, dass sie an Ort und Stelle entstehen. Das ist aber, namentlich für die ersten Stadien, sicher nicht richtig, da man, wie ich oben beschrieben habe, massenhaft Riesenzellen in den Gefässen der Nabelblase, die doch unmittelbar in die Leber übergehen, findet. Wie viele von den in der Umgebung der Leber im Bindegewebe gelagerten Riesen- und Wanderzellen in das Leberparenchym gelangen, entzieht sich der sicheren Beurteilung, doch ist auch diese Quelle zweifellos in Betracht zu ziehen. Von Wichtigkeit ist jedenfalls, dass, wie wir oben bei den Schweinsembryonen von etwas mehr als 1 cm Länge gesehen haben, sich Riesenzellen in den Gefässen sowohl, als zwischen den Leberzellen finden (S. Fig. 28, 29 und 30), ehe der eigentliche Blutbildungsprozess einsetzt. Wir haben daraus geschlossen, dass zuerst eine Einwanderung der Wander- und Riesenzellen stattfindet und dass diese dann — in derselben Weise wie es bei der Nabelblase beschrieben wurde — die Blutzellen liefern.

Später entstehen, da ja die Nabelblase schon früh zurückgebildet wird, die Riesenzellen wohl hauptsächlich in der Leber selbst aus den stark vermehrten Wanderzellen und zwar sicherlich auf demselben komplizierten Wege, wie wir es an den Flächenbildern der Nabelblase des Katzenembryo so schön sehen konnten. Es finden sich in der That schon beim Schafsembryo von 1 cm alle Formen und Übergänge von den grossen einkernigen Formen zu den stattlichsten Exemplaren. Das lässt sich allerdings in der Leber lange nicht so gut verfolgen, wie dort, und man wird daher die hier (und im Knochenmark) gewonnene Reihe

von Übergangsformen van der Strichts von „Leukoblasten“ zu Riesenzellen, die bisher für den besten Beweis eines solchen Überganges galt, (Flemming, v. Kostanecki, M. Heidenhain), im Vergleich zu der oben gegebenen Schilderung wenig überzeugend finden. — Dass es ganz verfehlt ist, die Ausgangsformen, die „primären Wanderzellen“ als „Leukoblasten“ zu bezeichnen, geht wohl aus der obigen Schilderung zur Genüge hervor.

van der Stricht hat ferner gemeint, dass eine z. B. von M. B. Schmidt und Kuborn angenommene Beziehung der Riesenzellen zum Gefässendothel niemals bestände; obgleich ich ihm darin völlig Recht gebe, möchte ich doch zweierlei hervorheben: Es kommen, wie ich später noch ausführen werde, gerade in wachsenden embryonalen Gefässnetzen Zellbildungen vor, denen eine gewisse Ähnlichkeit mit Riesenzellen nicht abgesprochen werden kann. Dann aber ist zu erwähnen, dass gerade in früheren Stadien der blutbildenden Funktion der Leber Bilder zur Beobachtung kommen, die sehr leicht zu diesem Trugschluss führen können.

Es schmiegen sich diese weichen Protoplasmamassen der Gefässwand so innig an, dass nur eine sehr aufmerksame Beobachtung und die genaue Kenntnis ihres Verhaltens an anderen Orten erkennen lässt, dass sie nicht in die Kontinuität derselben eingeschaltet sein können, sondern dass das Endothel entweder darüber oder darunter wegzieht. Wenn man ferner bedenkt, wie schwer es besonders in späteren Stadien ist, die Endothelbekleidung der Leberzellenbalken in der Embryoleber zu erkennen, so wird man den Irrtum jener Autoren nur zu begreiflich finden.

Was Form und Grösse der Zellen und Kerne betrifft, so kann ich auf die oben gegebenen Schilderungen und Abbildungen verweisen, gestehe aber zu, dass ich eine so schöne Fixierung wie bei der Nabelblase in der Leber nicht habe erzielen können.

Nicht verfehlen möchte ich, noch einmal darauf hinzuweisen, dass ich von den pluripolaren Mitosen auch hier wieder fast nur die Viererform und von dieser hauptsächlich die charakteristische Form mit vier Tochtersternen (S. Fig. 31) gesehen habe. Einmal habe ich in der Leber eines (mit Müllersche Flüssigkeit fixierten) Schweinsembryo eine achtsternige Figur gesehen; die von von Kostanecki so schön abgebildeten vielstrahligen und -sternigen Formen sind mir nicht zu Gesicht gekommen, vermutlich, weil sie in den frühen Stadien, die ich hauptsächlich untersucht habe, sehr selten sind.

Die Riesenzellen im Wolffschen Körper.

Auf das ausserordentlich reichliche, höchst auffallende Vorkommen der Riesenzellen in der Urniere bei meinen Untersuchungen über die Lymphdrüsenentstehung aufmerksam geworden, habe ich dasselbe bei allen untersuchten Embryonen verfolgt und bin zu dem überraschenden Resultate gekommen, dass sie sich bei sämtlichen überhaupt geschnittenen Embryonen (Rind, Schwein, Schaf; eine Untersuchung des zu der oben beschriebenen Nabelblase gehörenden Katzenembryo habe ich noch nicht vornehmen können) ganz konstant und manchmal in so reichlicher Menge und von so stattlicher Grösse vorgefunden haben, dass sie schon bei schwacher Vergrösserung ein sehr auffallendes Bild gewährten.

Ihre Lagerung ist in den meisten Fällen sicher intravaskulär und zwar finden sie sich sowohl in den intertubulären Kapillaren als in den Schlingen der grossen Glomeruli. Ausserdem aber konnten wir sie noch frei im Bindegewebe und auch zwischen den Glomerulusschlingen konstatieren. Die grössten und auffallendsten sind diejenigen, die in den Gefässschlingen der Knäuel stecken. Fig. 25, 26 und 27 sind nach solchen gezeichnet. Ein besonders charakteristisches Exemplar ist die eine der in Fig. 26 wiedergegebenen. (Beim Vergleich mit Fig. 27 ist daran

zu erinnern, dass letztere bei stärkerer Vergrösserung gezeichnet ist.)

Sehr bemerkenswert ist dann das auf Figur 27 in einer Glomerulusschlinge enthaltene Gebilde. Der Embryo war exquisit konserviert und gefärbt (Flemmingsche Lösung, Saffranin), der Schnitt sehr fein (Paraffineinbettung). In der umfangreichen durch die Behandlung charakteristisch dunkeln Protoplasmamasse liegt der sehr typische lappige Kern mit dem grobnetzförmigen dichten Chromatin, das in Form eines feinen Gerüstwerks mit zahlreichen Verdickungen an den Knotenpunkten angeordnet ist. Ausserdem finden sich mehrere deutliche Nukleolen.

Die in den interkanalikulären Kapillaren gelegenen Zellen sind in der Regel bedeutend kleiner, es finden sich hier auch die einfach- und doppeltkernigen Zellen. Manchmal aber erreichen auch diese einen recht beträchtlichen Umfang und man kann dann in sehr schöner Weise gerade an diesem Orte die ausserordentliche Adaptionsfähigkeit dieser grossen Elemente kennen lernen, welche manchmal zu einer ganz kolossalen Länge in dem engen Kapillarlumen ausgezogen erscheinen. —

Was die Bedeutung der doch gewiss höchst auffallenden Ansammlung der Riesenzellen im Wolffschen Körper betrifft, so muss man wohl annehmen, dass während des Durchganges durch die Gefässe infolge der eigenartigen Anordnung derselben eine Behinderung der Passage stattfindet und daraus die Anhäufung resultiert. Von einer Bildung von Blutzellenherden an dieser Stelle habe ich niemals etwas beobachten können, auch von einer starken Blutkörperchenwucherung in den grossen Venen hierselbst, die ja mit den Beobachtungen von H. E. Ziegler und Wenckebach an Knochenfischen und den Mitteilungen von v. Mihalkovics in gutem Einklang stehen würde, habe ich nichts gesehen.

Vorkommen der Riesenzellen an anderen Stellen.

Ich habe nicht die Absicht, noch einmal alle Örtlichkeiten aufzuzählen, an denen ich die Riesenzellen habe auffinden können, ich möchte nur noch einige Punkte berühren, die mir ein grösseres Interesse zu beanspruchen scheinen.

Nach Howell[1]) und van der Stricht findet ausser an anderen Stellen eine besonders reichliche intravaskuläre Vermehrung der roten Blutkörperchen durch mitotische Teilung in den Gefässen der nächsten Umgebung des Medullarrohres statt. Ich kann dieser Beobachtung die andere hinzufügen, dass in der Umgebung des Rückenmarkes bei den Embryonen von ca. 1 cm Länge sowohl im Bindegewebe, wie in den kleinen Gefässen besonders reichlich junge Riesenzellenformen anzutreffen sind.

Ferner möchte ich die schon an anderer Stelle gemachte Bemerkung wiederholen, dass man die Riesenzellen manchmal recht häufig in der Umgebung des Darmrohres, in dessen „Mesenchym" findet. Sie sind hier allerdings bei der grossen Dichtigkeit des Gewebes oft sehr schwer zu sehen, doch giebt hier die eigentümliche Eosinfärbung des Protoplasma (bei geeigneter Vorbehandlung) ein sehr gutes Hilfsmittel.

Schliesslich aber möchte ich noch etwas ausführlicher auf einen besonders interessanten Fundort der Riesenzellen zurückkommen: die Allantoisblase desselben Katzenembryo, von dessen Nabelblase die ausführliche Schilderung oben gegeben wurde.

Wieder liefern hier die einfachen Flächenausbreitungen die schönsten Bilder und zwar liegen die Verhältnisse noch günstiger, indem die benutzten Lamellen noch ganz bedeutend dünner

[1]) In seiner mir leider nur aus Referaten bekannt gewordenen Arbeit im IV. Bande des Journal of morphology.

sind, als die der Nabelblase. Ich möchte, abgesehen von den Riesenzellen noch einige andere Punkte streifen, da mir diese bei den wenigen Angaben über die histologische Beschaffenheit der Raubtierallantois nicht ohne Interesse zu sein scheinen.

Das Bild der ausgebreiteten Membran ist von dem der Nabelblase schon bei schwacher Vergrösserung grundverschieden. Während nämlich bei der Nabelblase das sehr reiche vielverzweigte Gefässnetz aus sehr weiten dünnwandigen Kapillaren besteht, die stark mit roten Blutkörperchen, denen die übrigen Blutzellen einzeln oder in Gruppen beigemischt sind, gefüllt sind, und zwischen den Gefässen eine Menge zellenreicher Herdchen zum Vorschein kommt, bietet die Allantois ein vorzügliches Bild eines ausserordentlich engen wachsenden Blutgefässnetzes, in dem nur die grösseren Gefässe reichlich mit Blut gefüllt sind, während die ungemein zahlreichen Netze und Sprossen nur vereinzelt rote Blutkörperchen einschliessen, die oft wieder von der Cirkulation abgetrennt erscheinen. Blutzellenherde fehlen vollkommen.

Da die Details des Gefässwachstums bei diesem Objekt ganz dem entsprechen, was man an anderen membranartigen Ausbreitungen (Froschlarvenschwanz, Netz und Mesenterium) zu sehen bekommen kann, so will ich mich damit nicht aufhalten. Nur einige Besonderheiten mögen Erwähnung finden: Zuerst seien die Riesenzellen erwähnt, welche ich in diesen Präparaten nur innerhalb der Gefässe, aber in sehr charakteristischer Weise, wie es die Figuren 33 und 34 wiedergeben, gesehen habe. In Figur 33 ist eine grosse 6kernige Zelle abgezeichnet, in der 2 Kerne die oben beschriebene feinfädige Verbindung zeigen. Die ganze Gestalt der Zelle zeigt die ausserordentliche Adaptionsfähigkeit derselben, indem sie völlig die Gestalt einer Gefässverzweigung angenommen hat, gewissermassen den Abguss einer solchen darstellt. Ähnlich ist es bei Figur 34, wo zwei lange Protoplasmafortsätze von dem Zellkörper in die benachbarte Gefässverästelung hineinragen.

Ferner möchte ich an meine frühere Angabe erinnern, dass die Figuren 8a und b, welche mitotische Teilungen in Wanderzellen mit stark amöboiden Bewegungen darstellen, nach solchen Flächenpräparaten von der Allantois entworfen sind. Derartige Zellen liegen ausserhalb der Gefässe in der äusserst zarten Bindegewebsschicht und werden in auffallend reichlicher Anzahl und auffallend oft in mitotischer Teilung angetroffen. Bei Figur 34 ist übrigens eine solche mit ruhendem Kern abgebildet.

Ausser diesen Wanderzellen finden sich aber ebenfalls anscheinend frei im Bindegewebe gelegene Elemente, welche man bei oberflächlicher Untersuchung leicht geneigt sein könnte, für in Mitose befindliche Wander-Riesenzellen zu halten, wofür die auffallende Grösse und die ziemlich starke Eosinfärbung spricht. Die nähere Betrachtung aber ergiebt sofort, dass es sich um junge Gefässanlagen, also um endotheliale Elemente handelt.

Es ist nämlich eine deutliche Übereinstimmung mit dem Aussehen zweifelloser Endothelröhren zu konstatieren und ausserdem ist eine Verbindung mit anderen Endothelien oft direkt nachweisbar.

Ein recht eigentümliches Bild dieser Art repräsentiert Fig. 36, indem die gequollene und in Teilung begriffene Zelle (die Mitosen waren übrigens, nebenbei bemerkt, hier auch mit der achromatischen Figur musterhaft konserviert, wie es die Zeichnung erkennen lässt) durch einen ausserordentlich langen Faden mit der Endothelzelle einer Kapillarsprosse vereinigt ist. Die Verbindung scheint sich in der That lösen zu können, denn in Fig. 37, die doch zweifellos ein völlig analoges Gebilde darstellt, ist ein Zusammenhang mit Gefässen schlechterdings nicht nachweisbar, dasselbe liegt ganz frei im Gewebe. Ich glaube, man geht nicht fehl, wenn man hier eine Losreissung von dem Gefässnetz annimmt und diesen Vorgang in Parallele bringt mit dem, was man im Netz u. s. w. neugeborener Tiere an den Cellules vaso-formatives von Ranvier beobachten kann.

Fig. 35 schliesslich zeigt eine eben solche Zelle, deren Lagerung recht bemerkenswert erscheint. Sie liegt nämlich Endothelien von gewöhnlichem Aussehen direkt an, so dass man den Eindruck erhält, als wenn sie sich aus deren Verbande losgelöst habe. Die roten Blutkörperchen neben dieser Zelle liegen nicht in einem Gefässlumen; sie scheinen bei der Loslösung der grossen Zelle von der Gefässwand aus ihrer ursprünglichen intravaskulären Lage herausgedrängt worden zu sein.

Zusammenfassung.

Vergleichen wir nun die soeben erhaltenen und früheren Befunde mit den Resultaten anderer Untersucher und den am weitesten verbreiteten Anschauungen über die Genese der roten und weissen Blutkörperchen sowie der Riesenzellen und ihre gegenseitigen Beziehungen, so ist zunächst festzustellen, dass eine Trennung der Entwickelungsreihen der roten und farblosen Blutkörperchen, wie sie z. B. H. E. Ziegler, Löwit, Denys, van der Stricht, durchführen zu können meinten, nicht möglich ist. — Der Ansicht H. E. Zieglers, die viel Anklang gefunden zu haben scheint, dass nämlich die roten Blutkörperchen immer intravaskulär, die weissen extravaskulär entständen, und dieser Entstehungsmodus eine prinzipielle Verschiedenheit beider Zellarten bedinge, kommt für das Blut der Säugetiere in keiner Weise Gültigkeit zu.

Ebenso unhaltbar ist die Ansicht Löwits, dass die Lokomotionsfähigkeit und der Teilungsmodus grundsätzliche Verschiedenheit beider Arten bedinge.

Auch van der Strichts Auffassung, welche übrigens der Wahrheit noch am nächsten kommt, ist unrichtig: Gerade die für die Leukocyten (der Ausdruck Leukoblasten ist eigentlich

ganz überflüssig) des erwachsenen Organismus am meisten charakteristische Form der „primären Wanderzellen", die polymorphkernige, „fragmentiertkernige" ist es, durch deren Eindringen in und zwischen die Epithelien (Nabelblasenentoblast, Leberzellen) und durch deren dort erfolgende Vermehrung die reichlichste Bildung von roten Blutkörperchen erfolgt.

Wenn überhaupt zwei Entwickelungsreihen der „primären Wanderzellen" unterschieden werden sollen, so kann das nur so geschehen, dass man aus der einen Reihe weisse und rote Blutkörperchen, und aus der anderen die Riesenzellen hervorgehen lässt. Dabei ist jedoch zu bemerken, dass eine strenge Scheidung auch dieser beiden Reihen nur bis zu einem gewissen Grade möglich ist.

Die Entwickelung der weissen und roten Blutkörperchen ist dabei so zu denken: Aus den „primären Wanderzellen" gehen schon in ganz früher Zeit die verschiedensten Formen hervor, die sich durch nichts von den bekannten Leukocytenformen des erwachsenen Organismus unterscheiden. Aus deren Proliferation bilden sich aber nicht, wie in späterer Embryonalzeit, Reservoirs gleichwertiger Zellen, sondern rote Blutkörperchen.

Die kernlosen roten Blutkörperchen entstehen aus den kernhaltigen durch Ausstossung des Kerns — das scheint mir mit Sicherheit aus dem Befund hervorzugehen, dass man bei dem Prozess der Umbildung im Bindegewebe (siehe den I. Teil) an solchen Stellen und in deren Umgebung massenhafte Wanderzellen antrifft, die vollständig mit Erythrocytenkernen vollgestopft sind. Die Annahme von Kostaneckis, dass im strömenden Blut die ausgestossenen Kerne zum grössten Teil alsbald im Blutplasma aufgelöst und nur zum kleinen Teil von zelligen Elementen aufgenommen werden, scheint mir durchaus plausibel.

Auch die Entwickelung der „Riesenzellen" erfolgt ganz ausschliesslich aus den „primären Wanderzellen" und zwar direkt von der protoplasmareicheren Form („Urform"). Sie haben also

mit Endothelien (Schmidt, Kuborn) nichts zu thun, aber auch die Bezeichnung „Leukoblasten“ für die Ausgangszellen der Riesenzellenbildung ist ganz verfehlt.

Bei der Entstehung der Riesenzellen spielen — das scheint übrigens ziemlich allgemein anerkannt zu sein — amitotische Teilungen eine Rolle.

Das Vorkommen der letzteren (neben der gewöhnlichen Mitose) bei den verschiedenen Formen der „primären Wanderzellen“ kann nicht bezweifelt werden. Dieselbe erfolgt ganz nach dem alten Remakschen Schema, in der Weise, dass zuerst das Kernkörperchen in die Länge gezogen und eingeschnürt wird und dann eine völlige Zerteilung eingeht; dass dann ferner die beiden, je einen Nukleolus enthaltenden Kernhälften von einander abgetrennt werden. Der Kernteilung folgt in vielen Fällen Zellteilung.

Welche Bedeutung die Amitose für die Lieferung der Blutzellen hat, soll nicht weiter erörtert werden, betont sei nur, dass von einem „degenerativen“ Charakter dieser Teilungen nicht wohl die Rede sein kann. Zweifellos erscheint uns ausserdem, dass die direkte Kernteilung eine Rolle bei der Riesenzellenbildung spielt.

Was die pluripolare Mitose betrifft, so ist zu bemerken, dass die zur Bildung von vier Tochtersternen führende als geradezu typisch für die mehrpoligen Teilungen in den jungen Stadien anzusehen ist und dass diese (in geeignet konservierten Präparaten) fast ausschliesslich an Zellen beobachtet wurde, die in lebhafter amöboider Bewegung begriffen waren.

Das Vorkommen eines der Arnoldschen „indirekten Fragmentierung“ entsprechenden Teilungsmodus ist ebenfalls nicht zu leugnen, doch ist die Phasenfolge sowohl als die Deutung nicht ganz klar.

Die Riesenzellen mit kompliziert gebauten Kernen entstehen aus den mehrkernigen durch Verschmelzung der ursprünglich mehr oder weniger von einander getrennten Kerne. Die Verschmelzung

scheint sowohl in den Anaphasen der pluripolaren Mitose (von Kostanecki) als auch bei ruhenden Kernen vorzukommen.

Sowohl den mehrkernigen als den Riesenkern-Zellen kommt zweifellos ein hoher Grad selbständiger Lokomotionsfähigkeit (Bildung von Pseudopodien) zu, ferner aber besitzen sie die Eigenschaft einer ausserordentlichen Weichheit und Schmiegsamkeit. Diese beiden Faktoren ermöglichen es, dass diese Zellen den ganzen embryonalen Organismus sowohl auf dem Wege der Gefässe als auch in den Lücken und Spalten der Gewebe durchwandern können. Besonders reichlich sind sie immer da zu treffen, wo eine stärkere Produktion von Blutkörperchen stattfindet.

Ohne dass ihr Erscheinen von Blutzellenneubildung begleitet ist, trifft man die Riesenzellen in ganz auffallender Häufigkeit im Wolffschen Körper und zwar sowohl in den Glomerulusschlingen und intertubulären Gefässen, als auch im Zwischengewebe und zwischen den Glomérulusschlingen. Diese Anhäufung ist wahrscheinlich bedingt durch die Anordnung des Gefässsystems.

Am zahlreichsten sieht man die Riesenzellen, wie schon seit lange bekannt, in der Leber; ganz ähnlich aber ist auch ihr Auftreten in der Nabelblase, und bietet gerade diese, besonders wenn sie dünn genug ist, um zu Flächenansichtspräparaten verarbeitet zu werden, vorläufig bei weitem das günstigste Objekt für das Studium der Blutzellen- und Riesenzellenentwickelung, das uns bekannt ist.

Was die Funktion der Riesenzellen betrifft, so kann kaum bezweifelt werden, dass dieselben sich wieder in einzelne kleinere Elemente auflösen, respektive dass solche sich von ihnen abschnüren können; (dass die einzelnen Abteilungen des Kerns resp. die einzelnen Kerne eine gewisse Selbständigkeit bewahren können, geht wohl aus der Beobachtung hervor, dass man manchmal einen Kern in Mitose sieht, während die anderen in der Ruhe verharren; ich habe das oben nicht besonders

hervorgehoben, halte aber dies Vorkommnis für sicher konstatiert). Für unmöglich halte ich es aber bei der ungeheueren Verbreitung dieser Elemente im Embryo und seinen Anhängen, und ihrer konstanten Anwesenheit an allen Stellen, wo Blutbildung beobachtet wird, dass sie „funktionslos" sind.

Wir haben mit aller Deutlichkeit zeigen können, dass die blutbildende Funktion der Leber, des wichtigsten hämatopoëtischen Organes während der grössten Periode des Embryonallebens, eingeleitet wird durch das Eindringen von Riesenzellen und polymorphkernigen (fälschlicherweise „fragmentiertkernige" genannten) Wanderzellen (Leukocyten) in die Leberzellenbalken. Diese Wanderzellen nehmen, zur Ruhe gelangt, wieder die ursprüngliche runde Zell- und Kernform an und produzieren durch mitotische Teilung inmitten der Parenchymzellen, welche in mannigfaltigster Weise verdrängt und deformiert werden, die „Übergangszellen" respektive „Erythroblasten" in der geschilderten Weise. —

Von ganz besonderem Interesse ist, dass sich ein ganz analoger Prozess in der Nabelblase (Schwein, Katze, Schaf) abspielt: Auch dort dringen Wanderzellen derselben höchst charakteristischen Form zwischen und in die entodermalen Epithelien ein und in gewissen Stadien erfolgt im Epithel selbst eine ganz ausserordentlich reichliche Produktion von Erythroblasten und Erythrocyten, welche später in den Gefässinhalt übertreten.

Leukocyten bilden dagegen bis in die späte Embryonalzeit keinen konstanten und integrierenden Bestandteil des cirkulierenden Blutes.

Was die intracelluläre Entstehung der roten Blutkörperchen betrifft, so haben wir uns der Anschauung von Ranvier, Schäfer, Kuborn und François nicht anschliessen können. Die einen solchen Vorgang vortäuschenden Bilder verdanken ihre Entstehung dem eigenartigen Verhalten der jungen Blut-

gefässanlagen (Endothelien), wie wir selbst an der Allantois eines Katzenembryos besonders schön beobachten konnten. Diese Endothelzellen lösen sich (durch aktive Bewegung) vom übrigen Gefässsystem los und bei dieser Loslösung kommt es vor, dass rote Blutkörperchen mit abgetrennt werden. Solche Befunde haben die Autoren veranlasst, eine intracelluläre Entstehung von Blutkörperchen anzunehmen. — Sehr eigentümlich ist, dass die abgetrennten Gefässzellen keineswegs die Fähigkeit verlieren, weiter zu wachsen und neue Gefässe und Gefässnetze zu bilden, welche sich später wieder mit dem ursprünglichen Gefässsystem vereinigen.

Diese Elemente, Endothelien, Cellules vaso-formatives von Ranvier, haben etwas durchaus Spezifisches und haben nichts zu thun mit Blutzellenbildung, mit Bindegewebszellen und den übrigen sogenannten „Endothelien", auch nicht der Lymphgefässe.

Selbstverständlich ist durch diese „Spezifizität" in keiner Weise ausgeschlossen, dass die genetischen Beziehungen der Blutgefässe und des Blutes sehr nahe sind, sicher ist nur, dass bei den von uns untersuchten Stadien bereits eine völlige Differenzierung beider Gewebe stattgefunden hat.

Somit glaube ich bewiesen zu haben — und das ist besonders wichtig für unsere pathologischen Vorstellungen — dass man bis in frühe Zeiten der embryonalen Entwickelung zurückgehen kann, ohne dass man weisse Blutkörperchen resp. Wanderzellen aus „fixen" Gewebselementen hervorgehen sieht, ebenso wie man niemals konstatieren können wird, dass das Umgekehrte der Fall ist.

Und damit behaupte ich denn auch zum Schlusse, dass die so vielfach beliebte Annahme, nach welcher die Zellen des sogenannten „Mesenchyms" die Fähigkeit haben sollen, sich bis in das späte Embryonalleben hinein und selbst über dasselbe

hinaus sowohl zu fixen wie zu lymphoiden Zellen zu differenzieren, auf einem Irrtum beruht.

Zur bessern Übersicht scheint es uns geboten, die Resultate unter Heranziehung derjenigen des I. Teiles nochmals kurz zusammenzufassen, um einen schnellen Überblick über das ganze System, das wir uns aus unseren Untersuchungen aufgebant haben, zu ermöglichen. Die Absicht, dies in möglichster Vollkommenheit zu erreichen, möge es entschuldigen, dass zahlreiche Wiederholungen aus dem eben gegebenem Résumé unvermeidlich geworden sind.

Schlusssätze.

Als gemeinsame Stammform der roten und farblosen Blutzellen sind selbstsändige, lokomotionsfähige, bereits sehr frühzeitig in den Organen des Embryo auftretende Elemente nachweisbar („primäre Wanderzellen").

Diese Wanderzellen, welche ursprünglich wahrscheinlich aus einer gemeinsamen Blut- und Gefässanlage hervorgehen (welche nicht Gegenstand unserer Untersuchungen war), sind ganz verschieden von den Elementen des Bindegewebes. Auch eine Umwandlung von Endothelzellen (Gefässwandzellen) in Wanderzellen ist im Verlauf der spätern Entwickelung nicht nachweisbar. Die in gewissen Stadien lokomotionsfähigen Jugendformen der Endothelien (Ranviers Cellules vaso-formatives) sind von jenen ganz verschieden. Die „primären Wanderzellen" stellen vielmehr eine Zellform besonderer Art dar.

An diesen Wanderzellen lassen sich verschiedene Entwickelungsreihen nachweisen:

1. Umwandlung in vielkernige Riesenzellen und zwar:

a) auf dem Wege der direkten Kernteilung,
b) auf dem Wege der (pluripolaren) Mitose.

Aus den vielkernigen Riesenzellen entstehen durch Verschmelzung der einzelnen Kerne die Riesenzellen mit Lochkernen und mit grossen gelappten Kernen (Megakaryocyten).

Die Riesenzellen können sehr wahrscheinlich zu jeder Zeit durch Abschnürung wieder einkernige Zellen bilden, welche die Bedeutung von indifferenten Wanderzellen besitzen.

2. „Primäre Wanderzellen", ebenso wie die einkernigen aus Riesenzellen hervorgegangenen Elemente gehen durch fortgesetzte mitotische Teilung in Zellen mit einfachem Kern und spärlichem Protoplasma von verschiedener Grösse über (Übergangszellen I., II. und III. Ordnung). Auch diese Zellen sind in gewissen Stadien lokomotionsfähig und bilden bei der Wanderung im Gewebe Formen, welche ganz denen der späteren wandernden Leukocyten entsprechen.

3. Neben der mitotischen Teilung kommt sehr verbreitet direkte Zellteilung nach vorheriger Teilung des Kernkörperchens und des Kernes vor.

Zellteilungen nach unvollkommener Mitose lassen sich ebenfalls nachweisen, scheinen jedoch geringere Bedeutung für die Vermehrung der Zellen zu haben.

Alle diese Elemente bilden in den frühen Entwickelungsstadien ausschliesslich rote Blutkörperchen; mit der beginnenden Umwandlung in solche, welche an den Übergangszellen II. und III. Ordnung („Erythroblasten") durch allmähliche Hämoglobinfärbung des hyalinen Zellkörpers, stärkere Granulierung des Kernes, unter fortdauernder mitotischer (seltener

direkter) Teilung erfolgt, scheint die aktive Beweglichkeit aufzuhören.

Die definitive Umwandlung in kernhaltige rote Blutkörperchen erfolgt unter erheblicher Grössenzunahme des Zellkörpers, intensiverer Hämoglobinfärbung und Verkleinerung des Kerns. Die Vermehrung der ausgebildeten Erythrocyten erfolgt durch fortgesetzte Mitose.

Die „primären Wanderzellen", sowie die Riesenzellen der verschiedenen Formen gelangen teils vermöge ihrer eigenen Lokomotionsfähigkeit auf dem Wege des lockeren Bindegewebes und der Lymphräume, teils durch die Blutcirkulation in alle Teile des Embryonalkörpers; die Umwandlung in Riesenzellen kann sich anscheinend an allen Stellen vollziehen.

Besonders zahlreiche Wanderzellen sammeln sich in den sogenannten „blutbildenden Organen" des Embryo an, zu denen in erster Linie die Nabelblase und die Leber gehören (was allerdings so zu verstehen ist, dass die erstere als Rest der primären Bildungsstätte zu betrachten ist).

Die weitere Umwandlung in rote Blutkörperchen kommt hier (hauptsächlich) durch Einwanderung zwischen die epithelialen (hypoblastischen) Elemente zu stande, wo die Bildung von „Bruträumen" erfolgt, welche nachträglich mit den durch endotheliale Sprossen sich vermehrenden Gefässen in Verbindung treten.

Ähnliche Brutstätten roter Blutkörperchen haben sich ausserdem in verschiedenen Teilen des Körpers, im subkutanen und tieferen Bindegewebe, ferner

unter dem Endothel des Herzens und in den Lymphdrüsenanlagen nachweisen lassen. Derselbe Prozess scheint während der ganzen späteren Entwickelung im Knochenmark stattzufinden.

Dieselben „primären Wanderzellen" liefern die farblosen Blutkörperchen, als deren Bildungsstätte in erster Linie die Thymusdrüse, ferner die Lymphdrüsenanlagen (und das Bindegewebe überhaupt) zu betrachten sind, doch lässt sich die Bildung zweifelloser Leukocyten erst in späteren Stadien der Entwickelung nachweisen.

Eine fortdauernde Bildung von Leukocyten findet auch im entwickelten Organismus aus präexistierenden Wanderzellen im adenoiden Gewebe (im weitesten Sinne) und im Knochenmark statt.

Die verschiedenen Formen der Leukocyten sind demnach einheitlicher Herkunft und können in einander übergehen.

Ein Teil derselben behält (oder erhält) auch im entwickelten Organismus die Fähigkeit, rote Blutkörperchen zu bilden (Markzellen), andere können die Umwandlung in vielkernige und grosskernige Riesenzellen durchmachen.

Die Leukocyten-Riesenzellen sind nicht als funktionslos oder degeneriert, sondern als Ruhe- oder Dauerformen zu betrachten, aus denen wahrscheinlich jederzeit wieder Leukocyten hervorgehen können.

Meinem hochverehrten Lehrer, Herrn Professor Marchand, erlaube ich mir, meinen aufrichtigsten Dank für die thatkräftige Unterstützung bei dieser Arbeit, sowie besonders auch für die Anfertigung der zahlreichen Abbildungen auszusprechen.

Tafelerklärung.

[illegible]

[illegible]

[illegible]

[illegible]

[illegible]

[illegible]

[illegible]

[illegible]

[illegible]

[illegible]

Fig. 1. [illegible]

Fig. 2. [illegible]

Fig. 3. [illegible]

Fig. 4. [illegible]

Fig. 5. [illegible]

Fig. 6. [illegible]

an dem am meisten links und vorn gelegenen Häufchen so reichlich, dass sich dasselbe bei schwacher Vergrösserung im gefärbten Präparat als roter Fleck repräsentiert. In demselben liegen zahlreiche mit Kernen beladene Zellen. (In der Zeichnung als dunkle Klümpchen) kn = Knorpel (Teil der Scapula). äh = äussere Haut. — Vergr. 45.

Fig. 10. Schafsembryo 4,5 cm. Aus einer Lymphdrüsenanlage (resp. Lymphgefässplexus) vom Hals, dicht unter dem Hautmuskel.

Ein Teil des Balkenwerks zwischen einigen Lymphräumen, welche mit Endothel ausgekleidet sind. Dazwischen eine Anzahl von Wanderzellen und zwei grössere rundliche, vielkernige Riesenzellen. (S. Text.)

Vergr. wie Fig. 1—8.

Fig. 11. Aus derselben Lymphdrüsenanlage: Ein Haufen („Brutraum") dicht gedrängter Rundzellen (ungefähr den Übergangszellen II. Ordnung entsprechend), von Bindegewebe umschlossen.

Dieselbe Vergrösserung.

Fig. 12. Aus derselben Lymphdrüsenanlage (aus demselben Schnitt): A—G.

Eine Anzahl Wanderzellen mit einfachen und mehrfachen Kernen (Riesenzellen). (S. Text.)

Zeiss. Appochr. 2 mm Oc. 8 Z. A. Vergr. ca. 1200.

Fig. 13. Rindsembryo 13½ cm. Lymphdrüsenanlage unmittelbar an der Carotis (car). Zahlreiche zu- und abführende weite Lymphgefässe, einen umfangreichen Plexus bildend, der an 2 Stellen einen kompakten bindegewebigen Kern einschliesst (b).

Vergrösserung ca. 65.

Fig. 14. Aus ders. Drüsenanlage. Zwei grosse Riesenzellen mit gelappten Kernen, die eine mit zwei grossen Kernkonglomeraten dicht unter dem Endothel eines Lymphraumes. Die anderen neben einer Kapillarsprosse.

Vergr. wie Fig. 1—8.

Fig. 15. Von demselben Embryo. Aus einem Zellhaufen am oberen Ende der Glandula thyreoidea. Eine grosse Riesenzelle, in deren nächster Umgebung eine Anzahl grösserer runder Zellen (Übergangszellen) liegen, links daneben einige Wanderzellen mit sehr blassem, zart granulierten Protoplasma und kleine Mitosen in verschiedenen Stadien.

Dieselbe Vergrösserung.

Fig. 16. Von demselben Embryo. Dichte Anhäufung von Leukocyten aus dem tiefen Halsbindegewebe (die unterste Gruppe von sechs Zellen von einer anderen Stelle des Präparats). Bindegewebsfasern infolge der Behandlung auseinandergedrängt. In den Gefässen kernlose rote Blutkörperchen (ganz vereinzelt kernhaltige), keine Leukocyten. — Die Wanderzellen besonders in der Nähe der Gefässe angehäuft, zeigen dieselbe Verschiedenheit der Formen, wie im erwachsenen Zustand (aber in anderen Häufigkeitsverhältnissen) vorwiegend grosse einkernige (den sogen. Markzellen ähnlich) l, meist mit

rundem, zuweilen gelapptem oder auch doppeltem Kern. l'' kleine einkernige Formen mit wenig Protoplasma, Kern meist dunkler gefärbt.

l' grosse polynukleäre Zellen,
lm Zellen in mitotischer Teilung,
b Bindegewebszellen resp. Kerne,
bm Bindegewebszelle in mitotischer Teilung.

Fig. 17 zeigt einen Abschnitt des Lymphbahnretikulums (aus der mesenterialen Lymphdrüse eines erwachsenen Menschen) in einem ausgepinselten Schnitt. Aufmerksam zu machen ist auf eine, ziemlich in der Mitte gelegene zerschnittene Zelle, an welcher man also einen Schrägschnitt eines Retikulumbälkchens vor sich hat. Auch hier ist nichts von einer Auflagerung der Zelle auf die Faser zu sehen.

Tafel XIX—XXII.

Gemeinsame Bezeichnungen (wo nicht ausdrücklich andere Angaben gemacht werden):

b Bindegewebe, Kerne der Bindegewebszellen,
g Blutgefässe,
e Blutgefässendothel,
r Rote Blutkörperchen,
w Wanderzellen.
rz Vielkernige Riesenzellen und Riesenzellen mit grossem gelappten Kern.

Die Figuren 1—4 sind mit dem Apochromat 2 mm Comp. Oc. 4 von Zeiss und dem Abbéschen Zeichenapparat entworfen. Vergr. 650. Fig. 5–17 mit Comp. Oc. 8. Vergr. 1200.

Fig. 1—17: Verschiedene Zellformen und -gruppen aus der Nabelblase eines Katzenembryo vor ca. 1 cm. Fixierung in Zenkerscher Lösung, Färbung mit Hämatoxylin-Eosin; Flächenansicht; die meisten Zellgruppen sind in ihrer natürlichen Anordnung, mit Hinweglassung der Epithel-, Bindegewebs- und Gefässendothel-Zellen gezeichnet. —

Fig. 1. a) Mehrere grosse Wanderzellen mit grossem einfachem Kern und einfachem oder geteiltem Kernkörperchen, ziemlich spärlichem Protoplasma („primäre Wanderzellen", den „Übergangszellen 1. Ordnung" entsprechend).

b) Wanderzellen mit kleinerem Kern und spärlichem hellem Protoplasma, welches in einigen beginnende Hämoglobinfärbung zeigt.

c) Zellen mit dunkler gefärbtem kleineren Kern und hellem, gelblich gefärbtem Zellkörper (kleine Erythroblasten).

d) Zwei grosse zweikernige Zellen.

Fig. 2. Eine ähnliche Gruppe mit mehreren in Teilung begriffenen Wanderzellen d. a, b, c wie vorher, c' ein kleiner Erythrocyt in mitotischer Teilung. e Zwei Endothelkerne.

Fig. 3. a) Vierkernige Riesenzelle mit mehreren Protoplasmafortsätzen. b) Grosse zweikernige Zellen, von denen sich anscheinend zwei eng anliegende Zellen (c) abgelöst haben; c) mehrere einkernige und eine zweikernige Zelle mit reichlichem Protoplasma in der Nachbarschaft; d) grosser Zellkörper mit einem Kern und Pseudopodien.

Fig. 4. Eine Gruppe noch z. T. zusammenhängender Zellen, anscheinend aus einer mehrkernigen hervorgegangen.

Fig. 5. Eine Gruppe von vier eng aneinander liegenden einkernigen Zellen mit einfachem oder geteiltem Nukleolus und feinem Chromatinnetz, anscheinend durch Zerfall einer vierkernigen Riesenzelle entstanden. Daneben zwei isolierte Zellen mit länglichem resp. eingeschnürtem Nukleolus.

Fig. 6. Eine Gruppe von Zellen mit sehr verschiedenen Kernformen:

a) Eine Zelle mit einfachem, mittelgrossem Kern und einfachem grossem Nukleolus; am Zellkörper drei eigentümliche kappenartige Fortsätze, welche eine ziemlich dunkle Färbung angenommen haben.
b) Zelle mit eingeschnürtem,
c) eine solche mit hufeisenförmig gekrümmtem Kern (ohne grösseren Nukleolus).
d) Zwei runde Zellen mit scheinbar fragmentiertem Kern, welcher thatsächlich eine hufeisenförmig oder spiralig gekrümmte Gestalt besitzt.
e) Grössere unregelmässig gestaltete (in amöboider Bewegung fixierte) Zelle mit unregelmässig gestaltetem Kern.
f) Grosse zweikernige Zelle, Verdoppelung der Nukleolen, ohne erkennbare Verbindung der Kerne unter einander.
g) Zellen mit kleinerem, starkgranuliertem Kern, spärlichem Protoplasma (Erythroblasten).

Fig. 7 a—l. Die verschiedenen Phasen der mitotischen Teilung der „primären Wanderzellen". („Übergangszellen I. Ordnung".)

Fig. 8 a und b. Zwei Wanderzellen im Bindegewebe in stark amöboider Bewegung in mitotischer Teilung. (Flächenpräparat des Allantois desselben Embryo.)

Fig. 9 a—d. Verschiedene Zellformen (primäre Wanderzellen) mit unvollkommener Mitose („Indirekte Fragmentierung" Arnolds) in verschiedenen Stadien der Zellteilung (S. Text).

Fig. 10. a, b und c. Verschiedene Phasen der amitotischen Kern- und Zellteilung der „primären Wanderzellen".

Fig. 11 a—h. Riesenzellenbildung durch vierpolige pluripolare Mitose in Wanderzellen in stark amöboider Bewegung. a, b, c Prophasen (?), d e und f verschiedene Beispiele der komplizierten (verzweigten) Äquatorialplatte (Kreuzform), g und h Stadium der vier Tochtersterne.

Fig. 12 a—f. Riesenzellenbildung durch amitotische Teilung (S. Text).

Fig. 13 a—f. Entstehung der Riesenkernzellen aus den vielkernigen Riesenzellen (S. Text) durch Verschmelzung der einzelnen Kerne und Kernkomplexe.

Fig. 14 a und b. Mehrkernige (8, 6) Riesenzellen. Die Kerne zeigen verschiedene Stadien der Verschmelzung (a) und direkten Teilung (b).

c Grosse Riesenzelle mit kompliziertem viellappigem Kern, der eine sehr eigentümliche Umordnung des Chromatins (unvollkommene Mitose) zeigt.

Fig. 15. Wanderzelle mit halbmondförmigem Kern, die ein fertiges rotes Blutkörperchen aufgenommen hat.

Fig. 16. Haufen von Erythroblasten mit hyalinem Protoplasma und granuliertem Kern in unmittelbarer Nähe zweier (z. T. über einander liegender) Riesenzellen.

Fig. 16a. Direkte Kernteilung in einem Erythroblasten.

Fig. 17. Gruppe von Erythroblasten mit zahlreichen Kernteilungen im Bereich des Epithels.

Bei Fig. 18—32 ist die Vergrösserung wie bei Fig. 1—4 (mit Ausnahme der bei stärkerer Vergrösserung gezeichneten Fig. 27).

Fig. 18. Querschnitt durch die (zusammengesunkene) Nabelblase eines Katzenembryo von 1 cm Länge. — (Vergl. den Text.)

E Innere Epithelschicht (Entoderm).
c Äussere Zellschicht (Cölomepithel).
w„ Polymorphkernige Wanderzellen zwischen den Epithelien.
w, Kleinere Wanderzellen (Übergangszellen II. Ordnung) mit Übergängen zu roten Blutkörperchen (Erythroblasten) im Epithel.
(Die übrigen Bezeichnungen, wie oben angegeben.)

Man sieht hier die verschiedensten Formen der Wanderzellen, ferner Riesenzellen und Erythroblasten (im Epithel) dicht bei einander.

Fig. 19 A. Querschnitt der (in gespanntem Zustand erhärteten) Nabelblase eines Katzenembryo von 1 cm Länge aus dem dünneren (peripherischen) Teile mit geringer Gefässentwickelung. E. Innere Epithelschicht (Entoderm). Das Bindegewebe bildet eine sehr zarte kernhaltige Schicht; eine äussere Zellschicht ist hier nicht sichtbar (vielleicht abgehoben). In dem engen Kapillargefäss unter dem Epithel ist eine vierkernige Wanderzelle sichtbar, daneben links zwei einkernige Wanderzellen. Einige solche finden sich rechts dicht unter dem Epithel; bei a eine Gruppe von Kernen, welche nicht genau ihrer Natur nach zu bestimmen war.

Fig. 19 B. Querschnitt derselben Nabelblase aus dem gefässreichen Teil. Unter dem Epithel ein mit roten Blutkörperchen dicht angefülltes Kapillargefäss; in der Mitte zwei Wanderzellen. Die äussere Zellschicht (Cölom-Epithel) ist z. T. erhalten.

Fig. 20. Flächenbild derselben Nabelblase.

a) Eine Anzahl wandernder Zellen (von der Form ausgebildeter Leukocyten) zwischen den Epithelzellen der Nabelblase. Die Zellkörper der letzteren sind z. T. durch Intercellularlücken getrennt, in welchen die Wanderzellen liegen; andere Epithelzellen sind durch Zellbrücken vereinigt.

b) Eine grosse, einkernige Wanderzelle, welche nicht in der Ebene der Epithelzellen liegt. (Die scheinbar fragmentierten Kerne der Leukocyten sind auch hier gewundene, schlauchförmige Gebilde.)

Fig. 21. Durchschnitt der Wand des Dottersackes eines Schweinsembryo von 11—12 mm. Fixierung in Sublimat, Färbung mit Hämatoxylin-Eosin.

E Cylinderepithel, dessen Zellkörper sehr deutlich fibrillär ist; am freien Ende ist das Protoplasma nicht selten aufgelockert (gequollen) und erscheint dann wie mit hellen Vakuolen zwischen den Protoplasmafäden durchsetzt.

M Mesodermale Schicht mit zart verästelten Bindegewebszellen (die äussere platte Zelllage, in Fig. 22 erhalten, ist hier unvollständig); mehrere mit zartem Endothel ausgekleidete Gefässe, z. T. unmittelbar unter dem Epithel. em Endothelzellen in mitotischer Teilung. rz grosse Riesenzelle mit gelapptem Kern und mehreren Pseudopodien im Gefässlumen.

Fig. 22. Eine andere Stelle desselben Dottersacks.

rz Eine grosse Riesenzelle im Bindegewebe, dicht an der Kapillarwand, mit vier teilweise gelappten, anscheinend aus Verschmelzung hervorgegangenen Kernen; w Wanderzellen im Gewebe und in den Gefässen; rm rotes Blutkörperchen in mitotischer Teilung; em Endothelzelle in Mitose.

Fig. 23 und 24. Teile des Durchschnittes der Wand der Nabelblase eines Schafembryo von ca. 1 cm.

(Desselben, nach welchem Fig. 1 und 2 des I. Teils und Fig. 31 und 32 dieses Teils gezeichnet sind). Fixierung in Zenkerscher Flüssigkeit, Färbung mit Hämatoxylin-Eosin.

Fig. 23. Schnitt durch eine Falte der Wand; ein grösserer Raum dicht am Endothel, durch Verdrängung der Epithelzellen entstanden, mit Wanderzellen gefüllt. a Kerne von mittlerer Grösse, dunkelkörnig; Zellkörper hell, durch gegenseitigen Druck polyedrisch; b) eine Anhäufung von Zellen mit kleinen dunkel gefärbten Kernen (Erythroblasen); c) zwei Zellen der ersten Art in mitotischer Teilung, daneben ein Leukocyt mit fragmentiertem Kern (zu einer grösseren Gruppe von eingewanderten Zellen gehörig).

Fig. 24. Senkrechter Durchschnitt; das Epithel von sehr deutlich fädiger Struktur; in demselben zahlreiche Lücken, welche durch eingedrungene Wanderzellen der kleineren Formen ausgefüllt sind. Die äussere Wandschicht etwas zusammengefallen; die Kerne des Epithels haben sich sehr wenig gefärbt.

Fig. 25—27. Aus den Glomeruli des Wolffschen Körpers. (Schweinsembryo von 11—12 mm Länge.)

Fig. 25. Zwei Schlingen des Glomerulus, eine Anzahl roter Blutkörperchen und eine Riesenzelle mit grossem, gelappten Kern enthaltend.

e Endothelzellen. a Epithelzellen der Oberfläche. b Kapsel.

Fixierung in Sublimat, Färbung mit Hämatoxylin-Eosin.

Fig. 26. Von demselben Schnitt; zwei grosse Riesenzellen mit stark gelappten Kernen, deren Einzelheiten infolge der dunklen Färbung nicht vollständig erkennbar sind.

Fig. 27. Aus den Glomeruli eines anderen Embryo desselben Uterus. Fixierung in Flemmingscher Lösung, Färbung mit Saffranin. Sehr dünner Schnitt. Vergr. 1200.

Eine grosse Riesenzelle, welche das Lumen einer Schlinge fast ganz ausfüllt; der Kern zeigt auf dem vorliegenden Durchschnitt mehrere Nukleolen und ein ziemlich grobmaschiges Chromatinnetz.

Fig. 28—30. Aus der Leber eines Schweinsembryo von 11—12 mm.

Fig. 28 a, b, c zeigen einmal die Einwanderung von Riesenzellen zwischen die Leberzellen, ferner die eigentümlichen Formen der in das Parenchym eindringenden jungen Endothelzellen (e'), die z. T. sicher ohne jede Verbindung mit der Gefässwand sind. (Vergl. den Text.) Fixierung in Sublimat, Färbung mit Hämatoxylin-Eosin.

Fig. 29 und 30 sind nach Schnitten (Paraffineinbettung) eines mit Flemmingscher Lösung fixierten und mit Saffranin gefärbten Embryo gezeichnet.

Fig. 29. Vom hinteren Umfang der Leber, Verbindung der Leber mit dem umgebenden Bindegewebe. Einzelne Leberzellen sind ganz in letzteres hineingeschoben. Bindegewebszellen dringen zwischen die Leberzellen vor, ihre Kerne oft schwer von Endothelzellen zu unterscheiden. Im Bindegewebe mehrere kleine Wanderzellen mit fragmentierten und gelappten Kernen, z. T. schon zwischen Leberzellen gelegen. Ausserdem drei grosse mit einfachem gelapptem und doppeltem Kern, vom Bindegewebe in die Lebersubstanz vordringend.

Fig. 30. Eine andere ähnliche Stelle.

Drei Wanderzellen mit eingeschnürten Kernen zwischen den Bindegewebselementen. g Ein Gefäss, welches nach einer Seite von der Wand eine Sprosse aussendet.

Fig. 31. Aus der Leber eines Schafembryo von ca. 1 cm. Fixierung in Zenkerscher Lösung. Färbung mit Hämatoxylin-Eosin.

lz Leberzellenbälkchen; die Kerne der Leberzellen in dem sehr dünnen Schnitt meist angeschnitten, infolge dessen sehr hell; e zarte Endothelauskleidung eines Kapillargefässes, in welchem drei rote Blutkörperchen, eine einkernige Wanderzelle und eine Riesenzelle mit vierfachem Aster von typischer Form liegen.

Fig. 32. Aus derselben Leber.

In einem Leberzellenbalken (lz) eine Anzahl von Wanderzellen zwischen den Leberzellen. Bei w'' polymorphkernige (primär eindringende) Form, bei w kleinere rundkernige (etwa den „Übergangszellen zweiter Ordnung" entsprechend), bei w' solche in Mitose. Bei m eine mitotische Teilung in einer Leberzelle.

Fig. 33—37. Aus der Allantois (Flächenansicht) eines Katzenembryo von 1 cm. Fixierung in Zenkerscher Lösung. Färbung mit Hämatoxylin-Eosin. Vergr. 1200.

Fig. 33. Grosse sechskernige Riesenzelle (zwei Kerne noch mit einem feinen Faden zusammenhängend) in einer Gefässverzweigung mit mehreren Fortsätzen in die benachbarten Äste.

Fig. 34. Eine ähnliche mit sehr lang ausgezogenen Protoplasmafortsätzen.

Fig 35. Bei em eine junge, stark gequollene Endothelzelle in Mitose, welche sich von den übrigen Endothelien (e) ablöst und dabei mehrere rote Blutkörperchen (r) aus dem Gefässlumen herausgedrängt hat.

Fig. 36. Junge (bewegliche) Endothelzelle in mitotischer Teilung, anscheinend von den übrigen Gefässzellen ganz abgelöst; bei genauer Einstellung kann man einen langen feinen fadenförmigen Fortsatz nachweisen, mit dem dieselbe noch mit einer benachbarten Kapillarsprosse zusammenhängt.

Fig. 37. Junge Gefässzelle in Mitose im Bindegewebe ohne nachweisbaren Zusammenhang mit Gefässen.

UBER DIE

TIEFEN HOHLHANDÄSTE

DER

ARTERIA ULNARIS.

VON

PROF. **E. ZUCKERKANDL** IN WIEN.

MIT 13 ABBILDUNGEN AUF TAF. XXIII/XXIV.

Meine vergleichenden Untersuchungen über die Arterien der oberen Extremität veranlassten mich nachzusehen, in welcher Weise der tiefliegende Hohlhandbogen des Menschen an der ulnaren Seite zum Abschluss gelangt. Anfänglich glaubte ich es nicht notwendig zu haben, den Gegenstand von neuem aufzunehmen, überzeugte mich aber bei Durchsicht der Litteratur, dass selbst über ein so einfaches Verhalten, wie es der Abschluss des Arcus volaris profundus bietet, die anatomischen Akten noch nicht geschlossen sind. Moderne Lehr- und Handbücher der Anatomie enthalten in Bezug auf die in Rede stehende Frage divergente, beziehungsweise falsche Angaben; überhaupt ist man, wie die nachstehende Zusammenstellung lehrt, über Lage und Verlaufsweise des Ramus profundus Arteriae ulnaris durchaus nicht einig.

Die Arteria ulnaris geht, in der Vola manus angelangt, in den Ramus volaris superficialis über, der den oberflächlichen Hohlhandbogen bildet, sendet aber, nach einer allgemeinen Angabe, auch einen Ramus volaris profundus dem tiefen Aste der Arteria radialis entgegen, welchem die Aufgabe zufällt, den Arcus volaris profundus abzuschliessen. Diesen Ast der Ulnaris lassen nun einige Autoren in der Nachbarschaft des Os pisiforme abgehen und durch den Spalt zwischen Flexor brevis und Abductor digiti quinti gegen den tiefen Hohlhandbogen ziehen, in welchen derselbe inoskuliert (Taf. 23/24, Fig. 1—4,

R. p. s.). Zu diesen gehören: H. K. L. Barkow[1]), J. Cruveilhier[2]), Faneuil[3]), H. Gray[4]), E. Gegenbaur[5]), J. v. Gerlach[6]), C. Heitzmann[7]), W. Henke[8]), H. Luschka[9]), Langer-Toldt[10]), J. W. Marjolin[11]), H. Meyer[12]), R. Quain[13]), N. Rüdinger[14]), A. Rauber[15]), Ph. C. Sappey[16]) (der das Gefäss A. cubitoradialis nennt), S. Th. Sömmering[17]), F. A. Walter[18]).

Andere, wie Chr. Aeby[19]), Fr. Arnold[20]), A. Boyer[21]), C. G. Bock[22]), J. Henle[23]), J. Hyrtl[24]), W. Krause[25]), G.

1) Komparative Morphologie, Bd. 6, Breslau 1868. Barkow bildet auch einen zweiten (unteren) Volarast der Ulnaris ab, bezeichnet jedoch nur den oberen als Ramus profundus.

2) Anatomie descriptive. T. II.

3) Practical Human Anatomy. New-York 1886.

4) Anatomy descript. and surgical. London 1875 u. Quains Elem. of Anatomy edit. b. Thomson Schäfer u. Thane. Vol. I. London 1882.

5) Lehrb. der Anatomie des Menschen, Bd. II, Leipzig 1890.

6) Handb. d. speziellen Anatomie d. Menschen. Münch. u. Leipzig 1891.

7) Die descript. u. topograph. Anat. d. Menschen. 7. Auflage.

8) Handatlas und Anleitung zum Studium der Anatomie des Menschen. Berlin 1889.

9) Anatomie des Menschen. Bd. 3. Tübingen 1865.

10) Lehrb. der system. und topograph. Anatomie. Wien 1893.

11) Manuel d. Anatomie. Bd. I. Paris 1812.

12) Lehrb. d. Anatomie des Menschen. Leipzig 1861.

13) The Anatomy of the Arteries of human Body. London 1844.

14) Topogr. chirurg. Anatomie d. Menschen. Stuttgart 1873.

15) Lehrb. d. Anatomie d. Menschen. Bd. II. Leipzig 1893.

16) Traité d'Anat. descriptive. Paris 1869.

17) Vom Baue des menschl. Körpers. Bd. 4. Frankf. a. M. 1801.

18) Angiologisches Handbuch. Berlin 1789.

19) Der Bau des menschlichen Körpers. Leipzig 1868.

20) Handb. der Anat. d. Menschen. Bd. 2. Freiburg i. B. 1850.

21) Traité compl. d. Anatomie. T. 3. Paris 1805.

22) Handb. d. Anat. d. Menschen. Bd. I. Leipzig 1840. Im Bockschen Atlas, Berlin 1860, ist auf Taf. 18, Fig. 3 der erstbeschriebene, Fig. 4 der letztbeschriebene Ast abgebildet.

23) Lehrb. d. Anat. d. Menschen. Bd. 4. Braunschweig 1868.

24) Lehrb. d. Anat. d. Menschen. Wien 1862.

25) Handb. d. Anat. d. Menschen. Bd. 2. Hannover 1879.

A. Lauth[1]), F. W. Theile[2]), M. J. Weber[3]) und J. B. Winslow[4]) beschreiben einen Ramus profundus, der, tiefer unten gelegen, erst in der Vola manus von der Arteria ulnaris abzweigt und zwischen Flexor brevis digiti minimi und den Sehnen der langen Beuger desselben Fingers gegen den tiefliegenden Bogen zieht, um direkt in denselben überzugehen (Taf. 23/24, Fig. 1—3, R. p. i.). Krause, Theile und Weber führen diese Form als Typus an, betonen aber, dass ausnahmsweise und als Ersatz für diese Arterie der tiefe Volarast der Arterie ulnaris auch höher oben zwischen Flexor brevis und Abductor digiti quinti verlaufen könne.

A. v. Haller[5]) beschreibt beide Äste als gleichzeitig vorkommend, hält jedoch den oberen nicht für beständig. „Hic ramus non perpetuus est" lautet die betreffende Stelle.

Endlich citiere ich noch einige Forscher wie J. Bell[6]), Berres[7]), J. F. Hildebrandt[8]), J. C. Rosenmüller[9]) und A. R. Vetter[10]), bei welchen die Beschreibung so allgemein oder ungenau gehalten ist, dass man überhaupt nicht bestimmen kann, welche von den beiden Gefässformen gemeint ist.

In dem Atlas von Tiedemann[11]) wird der tiefe Ulnarast der Vola Arteria cubitalis volaris profunda genannt; auf Taf. 16 Fig. 1 und 2; Taf. 17 Fig. 1 und 4 und Taf. 18 Fig. 1—6 findet sich derselbe abgebildet; dabei ist sechsmal die obere,

1) Neues Handbuch d. prakt. Anatomie. Bd. 2. Wien 1876.
2) Lehre v. d. Gefässen. Leipzig 1841.
3) Handb. d. Anat. d. Menschen. Bd. 2. Bonn 1842.
4) Expositio anatomica. T. 3. Franc. et Lipsiae 1753.
5) Icones. anatom. Fasc. 6. Göttingae 1753.
6) Zerglied. des menschl. Körpers. Leipz. 1806.
7) Anthropotomie. Bd. 2. Wien 1841.
8) Lehrb. d. Anat. d. Menschen. Bd. 4. Braunschweig 1803.
9) Handb. d. Anat. d. menschl. Körpers. Leipzig 1840.
10) Kurzgefasste Beschreib. aller Gefässe und Nerven des menschlichen Körpers. Wien 1789.
11) Explicatio Tab. arteriorum corp. hum. Carlsruhae 1822.

dreimal die untere Arterie dargestellt, während einmal und zwar auf Taf. 16 Fig. 2 beide Arterien zu sehen sind.

J. Chr. Rosenmüller[1]) zeichnet in seinem Atlas die tiefer unten abgehende Arteria ab; das gleiche finde ich bei K. Bell[2]), der sie jedoch falsch benennt.

C. E. Bock[3]) bildet auf Taf. 18 Fig. 3 das obere, auf Taf. 18 Fig. 4 das untere Gefäss ab.

W. Gruber[4]) beschreibt in einem Falle mit anomalem Verlauf der Armgefässe die untere Arterie, in einem anderen[5]) beide und an dem zugehörigen Arm der Gegenseite, dessen Gefässe der Norm gemäss entwickelt waren, wieder die untere Arterie.

R. Quain[6]) illustriert in seinem, was die künstlerische Ausführung anlangt, bisher unübertroffenen Atlas auf Taf. 39 Fig. 2 und auf Taf. 46 Fig. 6—8 nur den oberen tiefen Ast. Die kräftige Ausbildung der Arterie gegenüber ihrer mangelhaften Entwickelung in anderen Fällen wird hervorgehoben, während von dem unteren tiefen Aste nirgends die Rede ist. Quain erwähnt auch eines Präparates, an welchem, wegen rudimentärer Entwickelung der Arteria radialis, der tiefe Hohlhandbogen von der Ulnaris beigestellt wurde.

Aus dieser literarischen Zusammenstellung geht hervor, dass:

man 1. über die Zahl und den Typus des Ramus profundus arteriae ulnaris noch nicht zu einer einheitlichen Anschauung gekommen ist,

2. Die Mehrzahl der Anatomen nur einen Ramus profundus kennt und ihn zwischen den Muskeln des Kleinfingerballens verlaufen lässt.

1) Icones chir. anatom. Weimar 1805.
2) Darstellung der Arterien. Übers. Leipzig 1819.
3) Atlas. Berlin 1860.
4) Über die Arteria mediana etc. Reicherts Archiv 1867.
5) Dreiwurzlige Arteria radialis. Ibid. 1870.
6) l. c.

dass 3. eine Minorität von Forschern wieder diesen Ast nicht kennt und den tiefen Volarast der Ellbogenarterie zwischen Antithenar und dem Sehnenpaare der langen Beuger des kleinen Fingers ziehen sieht;

4. manche wohl beide Arterien gesehen haben, aber niemals nebeneinander, sondern immer nur eine allein; diese Autoren bezeichnen die untere Arterie als typisch und lassen sie beim Fehlen durch die obere ersetzt sein;

dass endlich 5. zwei tiefe Äste nur Haller annimmt, von welchen jedoch der obere nicht beständig sein soll.

Demnach schien es angezeigt, eine statistische Aufstellung zu machen, um die Norm feststellen zu können. Zu diesem Zwecke habe ich hundert Extremitäten injiziert und nachstehende Resultate erhalten:

1. Beide Arterien fanden sich in 79 Prozent der Fälle.

Unter diesen war die untere 59 mal (74,7 Prozent), die obere 14 mal (17,7 Prozent) stärker, die beiden waren gleich stark 6 mal (7,6 Prozent).

2. Die obere fehlte in keinem Falle, dagegen die untere in 21 Prozent der Fälle.

Ferner habe ich 84 Trockenpräparate unserer Sammlung auf die in Rede stehenden Gefässe untersucht, bemerke jedoch,

beide Arterien	62	mal	(73,8 Prozent),
die untere fehlend	20	„	(23,8 „)
die obere „	2	„	(2,4 „)[1]

dass diese Zahlen nicht ganz verlässlich sind; denn eine oder die andere der bezeichneten Arterien ist zuweilen sehr schwach und kann wohl vom Präparanten weggeschnitten worden sein.

[1]) Unter diesen ein Fall von rudimentärer Arteria ulnaris, welche die Hohlhand nicht erreicht. Der von der Radialis gebildete Arcus volaris sublimis ist äusserst zart. Von dem R. prof. superior arteriae ulnaris findet sich der periphere Teil insoferne entwickelt, als die ulnare Fortsetzung des Arcus volaris profundus zwischen Flexor und Abductor brevis digiti minimi gegen die Oberfläche zieht, um im Bereiche des Os pisiforme zu endigen.

Aus der gegebenen Statistik geht hervor, dass in der Mehrzahl (79 Prozent) der Fälle zwei tiefe Volaräste der Ulnaris vorhanden sind, von welchen typisch der untere an Stärke prävalirt (59 Prozent), ein Verhalten, auf welches künftighin die Lehrbücher der Anatomie Rücksicht nehmen sollten.

Nachdem nun das Vorhandensein von zwei tiefen Volarästen der Ulnaris festgestellt ist, gehe ich daran, diese Arterien des näheren zu schildern.

Der Ramus volaris profundus superior. So will ich das Gefäss nennen, welches aus dem Stamme der Ulnaris im Bereiche des Erbsenbeines entspringt und die Begleitarterie des Ramus profundus nervi ulnaris repräsentiert. Es verschwindet zunächst in dem Spalt zwischen Abductor und Flexor brevis digiti minimi, durchbohrt hierauf den Opponens (diesen in zwei Portionen teilend) und nähert sich schliesslich dem tiefliegenden Hohlhandbogen, um in denselben zu inoskulieren. Während ihres Verlaufes entsendet die Arterie nebst Hautästen zahlreiche Zweige für die Muskeln des Antithenar. Mit der Abgabe dieser Verzweigung ist die Hauptaufgabe des Gefässes wohl erfüllt.

Die mit dem tiefen Aste der Radialis anastomosierende Fortsetzung des Ramus profundus arteriae ulnaris zieht gewöhnlich, dem unteren Rande des Begleitnerven folgend, in die Tiefe und verbindet sich mit der Radialis nahe der Stelle, wo auch der zweite tiefliegende Volarast der Ulnaris inoskuliert (Taf. 23/24 Fig. 2 und 3 R. p. s.). Die Inoskulation erfolgt zuweilen ziemlich entfernt von dieser Stelle, entweder in den Bogen selbst oder in einen der Nebenäste desselben, unter welchen eine rechtwinkelig vom Arcus profundus abzweigende und aufwärts zum Handgelenk hinlenkende Arterie (Ramus ascendens) häufig zur Verbindung herangezogen wird (Fig. 3 R. p. s′.).

Das anastomotische Endstück des Ramus profundus zeigt wechselnde Stärke; dasselbe kann so kräftig entwickelt sein, dass die Grenze zwischen der Anastomose und dem Bogen nicht markiert ist, (gewöhnlich dann, wenn der zweite tiefe Ast fehlt [Fig. 4 R. p. s]); oder es ist schwach, wenn die Astabgabe eine zu reichliche gewesen, ja es ereignet sich sogar, dass die Anastomose überhaupt unterbleibt. Infolge dieser Variation lässt der Querschnitt der Arterie an ihrem Ursprunge nicht immer auch schon auf die Stärke der inoskulierenden Fortsetzung schliessen.

Der Ramus profundus superior ist, wie bemerkt, ein typischer Ast der Ellbogenarterie; in vier Fällen jedoch beteiligte sich auch der Arcus profundus an seiner Bildung, da dem Ramus profundus superior ein Ast des Arcus volaris profundus entgegeneilte. Die Verzweigungen beider Gefässe begegneten einander, wobei von jeder Seite der stärkste Ast zur Inoskulation herangezogen wurde. Der anastomotische Ast war in der Mitte viel zarter als an seinen beiden Enden.

Zuweilen findet sich am oberen Rande des Ramus profundus nervi ulnaris ein zweiter Ramus anastomoticus; derselbe ist gewöhnlich schwach und inoskuliert in einen der Seitenzweige des tiefliegenden Hohlhandbogens.

Der Ramus volaris profundus inferior (Taf. 23/24 Fig. 1 bis 3 R. p. i.). So sollte man jene Arterie nennen, welche distal von der vorigen an der Umbiegungsstelle der Ulnaris in den oberflächlichen Bogen abzweigt und in der überwiegenden Anzahl der Fälle aus dem Wurzelstücke der Digitalis quinta (zuweilen tief unten) entsteht. Beide können auch aus einem gemeinsamen Truncus entspringen oder es zweigt der tiefe Ulnarast direkt von der Ulnaris u. z. knapp neben dem oberen tiefen Aste (selten), vor oder hinter dem Abgange der Digitalis ulnaris quinta, zwischen Digitalis communis 3. und 4. von dem Arcus volaris sublimis, oder gar von der Wurzel der Digitalis communis 4 ab. Der untere tiefliegende Ast biegt, gewöhn-

lich nur einen Muskelast abgebend, zwischen dem lateralen Antithenarrand und den langen Flexorensehnen des fünften Fingers in die Tiefe der Vola, um in voller Stärke in den Arcus volaris überzugehen, dessen ulnare Partie er bildet. Hiedurch unterscheidet sich das Gefäss wesentlich von dem Ramus profundus superior, der infolge von reichlicher Astabgabe in erheblich geschwächtem Zustande an den tiefen Hohlhandbogen herankömmt. Da, wo die untere Arterie den tiefen Ast der Radialis erreicht, inoskuliert gewöhnlich auch die obere Arterie, wodurch eine Arteriengabel etabliert wird (Fig. 2).

Sind, wie in der Regel, beide Zweige vorhanden, dann ist zumeist der distale der stärkere und bildet wegen seines gradlinigen Überganges den Arcus profundus, während dem proximalen Aste in Bezug auf die Bogenbildung nur eine untergeordnete Rolle zufällt. Ersterer erfüllt seine Bestimmung, indem er mit dem Endaste der Radialis die Gefässarkade zusammensetzt, (hier ist bei besonderer Stärke eine Grenze zwischen Bogen und Ramus anastomoticus nicht vorhanden [Fig. 2 u. 3]), letzterer fungiert in erster Reihe als Muskelgefäss.

Beim Fehlen des unteren tiefen Astes, der, wie wir gesehen haben, weniger konstant ist als der obere, findet der Ersatz gewöhnlich durch den letzteren statt, der diesfalls kompensatorisch an Stärke zugenommen hat (Fig. 4). Zwar ist nicht selten an Stelle des Abganges des unteren tiefen Astes eine von dem Arcus volaris profundus abzweigende Arterie vorhanden, doch inoskuliert dieselbe weder in die Ulnaris, noch in die innere Randarterie des fünften Fingers und ist auch zu schwach, um den Ausfall der normalen Anastomose zu decken. Günstiger gestaltet sich das Verhalten in jenen Fällen, wo an der typischen Einpflanzungsstelle in den Arcus profundus ein stärkeres Gefäss entsteht, welches gegen die Oberfläche verläuft und in der Mitte oder entsprechend dem Kopfe des fünften Metacarpus in die ulnare Randarterie des kleinen Fingers eingeht. Beide letztgenannten

Gefässformen habe ich statistisch in die Gruppe des fehlenden tiefen Ulnarastes eingereiht.

Ähnlich wie am Ramus profundus superior zeigt sich zuweilen auch am unteren Aste jene Form, bei welcher das Gefäss gleichzeitig von der Ulnaris und der Radialis gebildet wird. Die Arterie ist diesfalls am Ursprunge und an der Inoskulationsstelle in den Bogen stärker als in der Mitte.

Die rudimentäre Beschaffenheit der Arteria ulnaris beeinflusst, falls das Gefäss bis in die Hohlhand herabreicht, die beiden in Rede stehenden tiefen Äste nicht sonderlich. In einem solchen Falle, (in welchem, nebenbei bemerkt, der oberflächliche Bogen äusserst verkümmert war und sämtliche Fingerarterien von dem Arcus volaris profundus abgingen), waren beide Äste, wenn auch nicht stark entwickelt, so doch vorhanden.

Endlich bemerke ich noch, dass eine asymmetrische Anlage der beschriebenen tiefen Ulnaräste in einer und derselben Leiche nicht selten ist. Es kann, um nur ein Beispiel anzuführen, auf einer Seite die untere Arterie fehlen, während auf der Gegenseite beide Äste ein normales Verhalten aufweisen. Was schliesslich die Lage des Ramus profundus nervi ulnaris zum tiefliegenden Hohlhandbogen anlangt, so wiederhole ich, dass der Stamm des Nerven typisch am oberen Rande der Begleitarterie verläuft, bemerke aber nachträglich, dass sowohl sein Endast, wie auch seine Zweige an der dorsalen Seite den Bogen kreuzen. Häufig aber, und zwar 26 mal unter 61 Fällen, quert der Endast des Nervus ulnaris die volare Seite der Arterienarkade. Bei Inselbildung der letzteren passiert der Nerv entweder die Lücke oder zieht an deren volaren Seite proximalwärts. Die verschiedene Verlaufsweise des genannten Nerven scheint darauf hinzudeuten, dass ein radialer Anteil des Arcus profundus nicht in allen Fällen von dem gleichen Arterienstücke gebildet werde; es scheint in einem Falle eine dorsale, in einem anderen

eine volar von dem Nerven gelagerte Arterie an dem Abschluss des Bogens beteiligt zu sein.

Jene Form von Inselbildung, bei welcher der Nerv die Inselücke durchsetzt, dürfte auf die Weise zu erklären sein, dass beide Arterienäste, welche radialwärts an der Zusammensetzung des tiefliegenden Bogens Anteil nehmen können, zur Entwickelung gelangt sind.

Ich glaube hiemit die deskriptiven Verhältnisse der beiden tiefen Ulnaräste hinlänglich genau geschildert zu haben und wende mich nun der vergleichenden Betrachtung zu, welche ein anschauliches Bild von der Phylogenese der beschriebenen Arterien liefert.

Die komparative Untersuchung der Vorderarmarterien hat ergeben, dass die Arteria ulnaris als Hohlhandgefäss erst bei den Halbaffen eine grössere Bedeutung erlangt. Sie fehlt typisch bei den Huftieren, fehlt oder ist rudimentär bei den Marsupialiern und Edentaten, entfaltet sich zu einer hervorragenden Arterie eigentlich erst von den Halbaffen an aufwärts und ist in den übrigen Ordnungen (Monotremen habe ich nicht untersucht) ein nur schwach entwickeltes Gefäss. Die Stärke dieser Arterie ist abhängig von dem Verhalten der Arteria mediana; so lange diese vorherrscht und den oberflächlichen Hohlhandbogen bildet, spielt die Ulnaris keine besondere Rolle. Daher findet man, dass selbst bei den Nagern und den Caniden, welche bereits eine typische Ellbogenarterie besitzen, das Gefäss für die Versorgung der Vola nur von untergeordneter Bedeutung ist. Sowie aber die Rückbildung der Arteria mediana eintritt, schwingt sich die Ulnaris zu einem kräftigen Stamm empor, da es nun ihre Aufgabe wird, den Arcus volaris sublimis mit Blut zu speisen. Aber schon früher gewinnt die Arteria ulnaris als Hauptschenkel des Arcus volaris profundus Beziehungen zu den tiefen Teilen der Palma manus. Für diese Gefässarkade ist charakteristisch, dass sie quer über die volare Seite der Musculi

interossei hinwegzieht und auf diesem Wege von dem tiefen Aste des Nervus ulnaris begleitet wird. Das Blut wird dem Bogen von der Ordnung und der Species nach variierenden Gefässen zugeleitet, und zwar bald vorwiegend von der Radialis superficialis (Macropus Benetti) oder von Ästen der Mediana (Bradypus bidactylus), von der Interossea (Hund), bald wieder von der Ulnaris (Gepard), der Medianoradialis (Katze), oder von der Radialis (Primaten). Bei den Beutlern beschränkt sich die Arteria ulnaris, wenn sie überhaupt zur Entwickelung gelangt, auf den Vorderarm, desgleichen ist bei Bradypus bidactylus die Ulnaris schon in der Mitte des Vorderarmes äusserst schwach geworden, und dies macht es begreiflich, dass andere Gefässe den Arcus volaris profundus bilden. Sofern aber, wie z. B. bei den Nagern und manchen Karnivoren die Arteria ulnaris die Hohlhand erreicht, sehen wir, dass dieselbe entweder allein oder gemeinsam mit der Medianoradialis (bei den Primaten mit der Radialis) den bezeichneten Bogen zusammensetzt.

Tiefer als der Arcus profundus, nämlich bedeckt von den Zwischenknochenmuskeln auf den proximalen Enden der Metacarpen lagernd, finden sich gewöhnlich als Äste des Arcus profundus feine Gefässe, die, wie sich zeigen wird, bisweilen einen veritablen dritten Bogen bilden.

Zur Illustration der Verschiedenheit, welche in Bezug auf den Arcus volaris profundus bei den Tieren beobachtet wird, lasse ich die kurze Beschreibung einiger Beispiele folgen.

Beim Gepard zieht die Arteria brachialis in Begleitung des Nervus medianus durch einen Canalis supracondyloideus internus gegen den Vorderarm herab. Oberhalb dieses Kanals zweigt von der Arterie ein Ast ab, der sich im Biceps, im Extensor carpi radialis externus und im Humerus (Nutritia) verteilt. In der Plica cubiti entsendet die Brachialis als ersten Ast die Interossea externa, hierauf tiefer unten, bedeckt vom Pronator teres, die Interossea interna und die Mediana, während die Fort-

setzung des Stammes von der sehr stark entwickelten Ulnaris repräsentiert wird. Die Mediana ist schwach und bildet einen rudimentären Arcus volaris sublimis, dessen Äste an den Metacarpusköpfen mit den Digitales communes I bis III anastomosieren. Im untersten Viertel des Vorderarmes geht von der Mediana eine Medianoradialis ab, die typisch unter der Sehne des Abductor pollicis zum Interstitium metacarpeum II verläuft, um hier in die Vola zu perforieren. Diese Arterie ist stärker als das distale Endstück der Mediana.

Die mächtige Arteria ulnaris verläuft mit dem gleichnamigen Nerven bis an das Os pisiforme und passiert hierauf einen Kanal, der von diesem Knöchelchen und einem Bande gebildet wird, welches vom Pisiforme zur Basis des vierten Metacarpus übersetzt (Taf. 23/24 Fig. 5). Die Arterie zieht nun am unteren Rande des Ramus profundus nervi ulnaris in die Tiefe der Vola, wo sie bedeckt von den Sehnen der Fingerbeuger und auf den Zwischenknochenmuskeln verlaufend sich radialwärts wendet und durch Inoskulation in den perforierenden Ast der Medianoradialis den Arcus profundus bildet.

Der Hohlhandanteil der Ulnaris (Ramus profundus) giebt als ersten Ast die Metacarpea I, dann tiefer unten die Metacarpea IV ab, und schliesslich zerfällt die Fortsetzung des Stammes in die Metacarpea II und III.

Schwache Äste des tiefen Bogens durchbrechen die Ursprünge der Musculi interossei, um sich in und unter denselben zu verzweigen.

Der tiefe Hohlhandast des Nervus ulnaris kreuzt den Arcus profundus an dessen volarer Seite.

Beim Kaninchen (Taf. 23/24 Fig. 6) spaltet sich die Arteria ulnaris in zwei fast gleichstarke Äste, einen oberflächlichen und einen tiefen. Ersterer verbleibt an der Seite des gleichnamigen Nerven, letzterer anastomosiert am distalen Ende des Vorderarmes mit der Arteria interossea, und der aus der Vereinigung

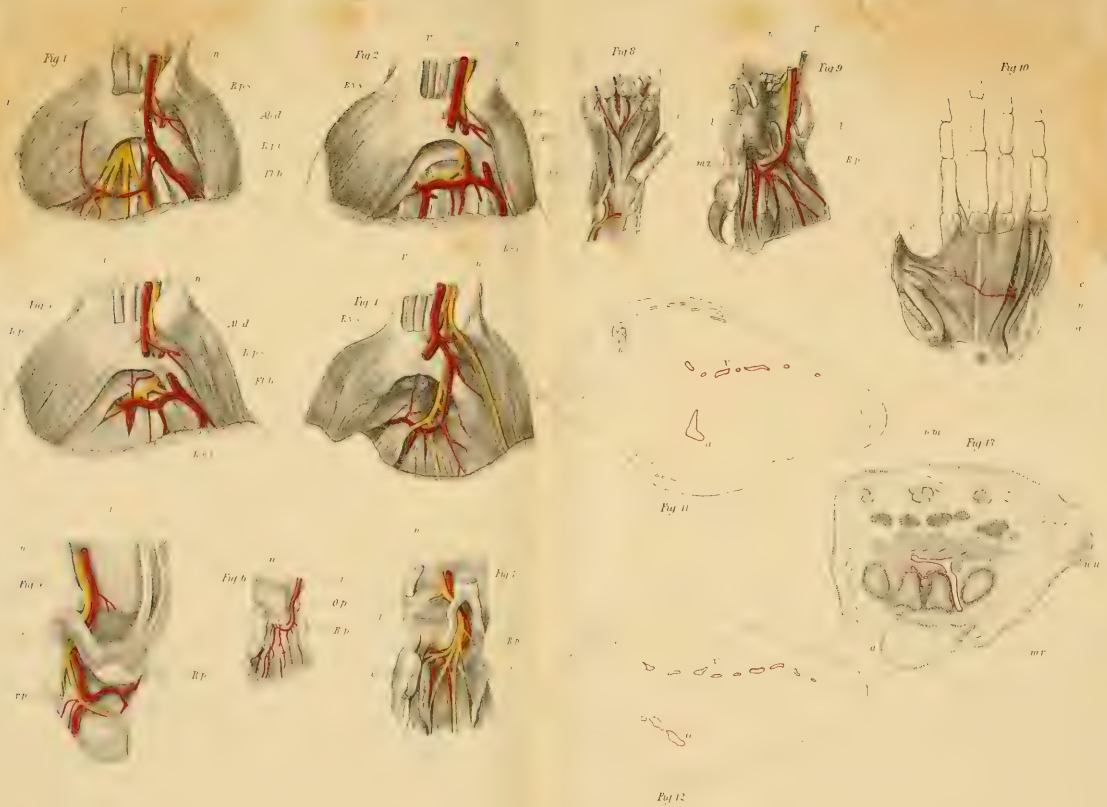

Lith. Anst. v. C. Kirst Leipzig

Verlag v. J. F. Bergmann Wiesbaden

hervorgehende Stamm ist dreimal so stark als der tiefe Ulnarast. Derselbe tritt zwischen Ulna und Musculus ulnaris internus durch und gelangt an den Innenrand der Hand, wo er bedeckt von der Kleinfingermuskulatur sich in zwei Äste teilt. Ein Ast inoskuliert in den Arcus volaris profundus, der andere in die unter den Musculis interosseis auf den Metacarpen ruhende Gefässarkade.

Der oberflächliche Ast des Ulnaris verläuft über das Pisiforme in die Vola und sendet zum inneren Rand des fünften Fingers einen Ramus superficialis, der vorher mit der Digitalis communis IV und durch äusserst feine Reiserchen, (ähnlich wie dies auch bezüglich des Ramus medianoradialis der Fall ist), mit Ästen des oberflächlichen Hohlhandbogens anastomosiert.

Die volare Fortsetzung der Ulnaris passiert am Erbsenbein keinen Kanal, da das beim Gepard vorhandene Ligamentum piso-hamatum hier nicht vorhanden ist. Die Arterie quert hierauf in Begleitung des Ramus profundus nervi ulnaris die volare Seite der Musculi interossei, liegt aber nicht ihrer ganzen Länge nach frei, sondern ist an der volaren Seite von einzelnen Muskelbündeln bedeckt, die als Spuren der bei anderen Tieren kräftiger entfalteten Musculi contrahentes anzusprechen sind. Durch die Inoskulation der Arterie in einen Ast der Medianoradialis kommt ein tiefer Hohlhandbogen zustande. Der tiefe Arterienast der Ulnaris entspricht demnach dem Ramus volaris profundus superior des Menschen und auch noch einem radialen Stücke des tiefen Bogens.

(Auf der Gegenseite verhielten sich die Arterien ganz ähnlich, nur fehlte die Anastomose zwischen der Ulnaris und der Interossea.)

In anderen Fällen kann man beobachten, dass sich der oberflächliche Vorderarmast der Ulnaris mit der Interossea verbindet, oder wie in dem Falle, den ich auf Taf. 23/24, Fig. 6 abbilden liess, der tiefe Bogen radialwärts nicht abgeschlossen ist,

Verhältnisse, welche beweisen, dass die bezeichneten Arterien beim Kaninchen einigem Wechsel unterworfen sind.

Löst man die kleinen Fingermuskeln von den Mittelhandknochen, denen sie lose aufliegen, ab, so erscheint unmittelbar vor den Basen derselben gelagert ein vorher schon erwähnter zweiter Arterienbogen, gebildet von einem ulnaren Aste, den der Ramus volaris profundus arteriae ulnaris sogleich nach seinem Eintritte in die Vola absendet, und einer radialen Arterie, welche von der Arteria medianoradialis abgeschickt wird.

Diese bei anderen Tieren nur durch einzelne Äste des tiefliegenden Bogens vertretene Gefässarkade darf nicht, wie dies durch W. Krause[1]) geschehen, mit dem Arcus volaris profundus verwechselt werden, denn sie zeigt keine Beziehung zu dem tiefen Aste des Ulnarnerven. Teile derselben können allerdings den Arcus volaris profundus ergänzen, wie dies bei dem von mir untersuchten Schimpansen der Fall war.

Beim Hund ist die Arteria ulnaris sehr schwach und mündet am distalen Ende des Vorderarmes in die kräftig entwickelte Arteria interossea. Der fortgesetzte Stamm dieses Gefässes begleitet als Ramus volaris profundus den tiefen Hohlhandast des Nervus ulnaris und beide durchlaufen wie beim Gepard einen vom Os pisiforme und dem Ligamentum piso-hamatum begrenzten Kanal (Taf. 23/24, Fig. 7).

Entsprechend dem Os pisiforme giebt die vereinigte Interosseoulnaris einen schwachen Ramus volaris superficialis ab, welcher mit dem oberflächlichen Hohlhandaste des Nervus ulnaris verläuft und sich an dem Innenrande des fünften Fingers und in dessen Muskulatur verzweigt. Sie anastomosiert überdies mit dem Anfangsstücke der Digitalis communis IV, wodurch der von der Mediana gebildete Arcus volaris sublimis zum Abschlusse gelangt.

---

[1]) Die Anatomie des Kaninchens.

Der tiefliegende Hohlhandbogen, welcher, wie schon bemerkt, von der volaren Fortsetzung des Interossea-Stammes gebildet wird, anastomosiert im Interstitium metacarpeum I mit der dorsal gelegenen Mediano-radialis und an einer anderen Stelle mit einem Hautaste der Arteria mediana, der sich zum Handrücken begiebt.

Vom tiefen Bogen zweigen Äste ab, welche in und unter den Zwischenknochenmuskeln sich ramificieren.

Der Ramus profundus nervi ulnaris zieht samt seiner Verzweigung an der volaren Seite des Gefässbogens vorüber.

Arterienbogen wie Nerv erscheinen nach Abtragung der langen Fingerbeuger nicht sofort, sondern sind (zum Unterschiede vom Menschen) von einer dicken Muskellage verdeckt, welche von den Zwischenknochenmuskeln nicht differenziert erscheint; es repräsentieren dieselben offenbar Musculi contrahentes, die sich von den tiefen Hohlhandmuskeln nicht genügend abgespaltet haben.

Bei der Katze reicht die Ulnaris gleichfalls bis in die Vola manus hinein, und ihr distales Stück (Ramus profundus) verhält sich, was Verlauf und Lage anbetrifft, gerade so, wie in den bisher geschilderten Fällen. Es bildet einen vollständig abgeschlossenen tiefen Hohlhandbogen, da es in den mächtig entwickelten Ramus volaris profundus der Arteria mediano-radialis mündet. Der tiefe Hohlhandast dieses Gefässes tritt durch das Spatium interosseum secundum in die Palma ein; er ist es, der ähnlich wie bei höheren Formen, im wesentlichen das Substrat für den Arcus profundus liefert.

Auch bei der Katze liegt der tiefe Hohlhandbogen bedeckt von einer Muskelschichte (M. contrahentes), die sich ganz ähnlich wie beim Hund verhält.

Bei den Prosimiern und den Affen tritt in der Ramifikationsweise der Hohlhandarterien eine wesentliche Änderung

ein, indem die Arteria mediana sich zurückgebildet und an ihrer Stelle die Ulnaris die Blutzufuhr zum Arcus volaris sublimis übernommen hat. Die Arteria ulnaris[1]) acquiriert einen mächtigen oberflächlichen Volarast, von dem die ehemalige Fortsetzung des Stammes, der Ramus volaris profundus nur mehr als Seitenast abzweigt. Dieser verläuft typisch mit dem tiefen Hohlhandaste des Ulnarnerven unter den Beugesehnen radialwärts und anastomosiert mit dem Ramus volaris profundus der Arteria radialis. Der tiefe Ast der Arteria ulnaris entspricht demnach dem Ramus profundus superior der menschlichen Ellbogenarterie. Bemerkenswert ist, dass nach Abtragung der Sehnen der langen Fingerbeuger nicht wie beim Menschen sofort der die Zwischenknochenmuskeln querende Arcus profundus erscheint, da bei vielen niederen Affen eine oberflächlicher gelagerte Muskelschicht (Musculi contrahentes), die von Th. L. W. Bischoff[2]) genau beschrieben wurde, die Gefässarkade samt dem tiefen Aste des Nervus ulnaris bedeckt. (Taf. 23/24, Fig. 10.)

Ähnliches gilt für die Planta pedis, wo, wie G. Ruge[3]) beschreibt, der tiefe Ast des Nervus plantaris internus von den Musculi contrahentes überlagert wird.

Bei den anthropoiden Affen differieren die Gefässverhältnisse der Hohlhand nicht wesentlich von denen der niederen Affen.

Beim Orang ist nach meiner Erfahrung der oberflächliche Hohlhandast der Arteria ulnaris ein starkes Gefäss; der tiefliegende mit dem Ramus profundus nervi ulnaris verlaufende

---

1) Bei Rhesus nemestrinus nimmt die A. radialis einen grösseren Anteil an dem Aufbau des Arcus volaris sublimis als die Ulnaris.

2) Beitr. z. Anat. d. Hylobates leuciscus etc. Abh. d. II. Kl. d. K. Akad. d. Wiss. Bd. 10. München 1870.

3) Zur vergl. Anat. d. tiefen Muskeln der Fusssohle. Morph. Jahrb. Bd. 4.

Zweig zieht durch den Spalt, den die Kleinfingermuskeln begrenzen, unter die Beugesehnen und inoskuliert in den tiefen Ast der Arteria radialis, um den Arcus volaris profundus abzuschliessen.

Beim Schimpansen finde ich den tiefen Hohlhandbogen gut entwickelt. In dem von mir untersuchten Falle wurde derselbe beiderseits von dem tiefen Volaraste der Ulnaris gebildet, der in Begleitung des Ramus volaris profundus nervi ulnaris lateralwärts zog, um sich mit der Radialis zu verbinden. Doch ist der Bogen nicht seiner ganzen Länge nach homolog dem anderer Tiere, da beiderseits ein Stück desselben bedeckt von den entsprechenden Zwischenknochenmuskeln lagerte. Dieses Arterienstück gehört den unter den Interosseis befindlichen Gefässen an, welche beim Kaninchen einen eigenen Bogen bilden. Rechterseits biegt der tiefe Ast der Arteria ulnaris plötzlich im Winkel nach oben ab, so dass der Begleitnerv, der proximalwärts am oberen Rande der Arterie verläuft, nun unter dieselbe zu liegen kommt, und dieses Stück der Arterie liegt auf den Metacarpen, überlagert von den Zwischenknochenmuskeln. Linkerseits spaltet sich der tiefe Hohlhandast der Arteria ulnaris in zwei gleichstarke Zweige, welche den Begleitnerven zwischen sich fassen. Die obere Arterie, die unter den Zwischenknochenmuskeln radialwärts zieht, bildet mit der Radialis den Arcus volaris profundus, die untere Arterie perforiert das Interstitium metacarpeum III und inoskuliert in das auf den Dorsalflächen der Mittelhandknochen gelegene Arteriennetz, welches, nebenbei bemerkt, entsprechend jeder Zwischenknochenspalte je einen Ast von dem tiefen Hohlhandbogen aufnimmt.

Der Arcus volaris profundus besitzt wie beim Menschen einen Ramus ascendens (Taf. 23/24, Fig. 3 R. a.), der mit einem oberhalb des Carpus von der Radialis abgehenden Aste, ferner mit der Interossea volaris, die ihrerseits wieder mit Vorderarmästen des Radialis und der Ulnaris anastomosiert, ein Rete volare zusammensetzt.

Der tiefe Hohlhandast des Ellbogennerven eilt an der volaren Seite des Bogens seinen Verzweigungsgebieten zu.

Über die Gefässverhältnisse der Palma manus beim Gorilla und Hylobates stehen mir keine eigenen Erfahrungen zu Gebote. Nach Chapmans[1]) sollen sich die des Gorilla von jenen des Menschen nicht unterscheiden, was durch eine Angabe F. Rojeckis[2]) auch bestätigt wird. Doch scheinen auch hier Varietäten vorzukommen, da die Ulnaris in dem von P. Eisler[3]) genau untersuchten Falle sich anders verhielt. Die Arterie schlüpfte in Begleitung des gleichnamigen Nerven unter dem Ligamentum carpi transversum volare hindurch, wendete sich hierauf unter dem Ligamentum piso-hamatum und piso-metacarpeum weg auf die Ulnarfläche des Hamulus ossis hamati, um zwischen den Ursprüngen des M. flexor und des Opponens digiti quinti, überlagert vom M. abductor digiti quinti unter die Beugesehnen zu gelangen, wo sie in die Arteria radialis überging, die ihrem Wesen nach den tiefen Bogen bildete. Der Arcus volaris sublimis fehlte. Wir sehen demnach, dass bei den anthropoiden Affen bloss ein tiefer Hohlhandast der Ulnaris vorhanden ist, welcher dem oberen der menschlichen Ellbogenarterie entspricht.

Beim Menschen liegt der Arcus volaris profundus seiner ganzen Länge nach auf den proximalen Anteilen der Zwischenknochenmuskeln; ein laterales Stück desselben wird von dem Adductor pollicis, einem Überreste der Musculi contrahentes bedeckt. Aus dem Bogen zweigen Rami perforantes ab, welche die Interstitia metacarpea durchsetzen, um das Rete dorsale zu erreichen.

---

1) P. Eisler, Das Gefäss- und periphere Nervensystem des Gorilla. Halle a. S. 1890.

2) Circulat. arteriell. chez le Macacus etc. Journ. de l'Anat. et de Physiol. Paris 1889.

3) l. c.

Der Ramus volaris profundus superior der Ellbogenarterie spielt, wie wir gesehen haben, in der Mehrzahl der Fälle keine hervorragende Rolle; er hat sich zurückgebildet, weil der mittlerweile zu besserer Entfaltung gelangte oberflächliche Hohlhandast der Ulnaris einen zweiten tiefen Volarzweig ausgebildet hat, welcher ulnarwärts den Abschluss des Arcus profundus besorgt. Von den beiden tiefen Volarästen der Arteria ulnaris ist demnach der obere homolog dem inneren Schenkel des tiefliegenden Hohlhandbogens bei Tieren. Der Ramus volaris profundus inferior dagegen stellt ein Novum dar, da er bei Affen (allerdings habe ich keine grosse Anzahl untersucht) nicht vorzukommen scheint und so dürfte denn, wenn wir von Lemur catta absehen, bei dem ich in einem Falle eine ähnliche Arterie gesehen habe, die untere tiefe Arterie als ein spezifisch menschliches Merkmal, der obere Ast als Rest einer tierischen Bildung angesprochen werden. Hieraus ginge weiter hervor, dass von den beiden tiefen Volarästen der Ulnaris der obere der ältere ist. Dieser ist anfänglich die direkte Fortsetzung der Ellbogenarterie und sinkt erst später, nachdem eine neue Arterie Beziehungen zum Arcus profundus gewonnen hat, zu einem untergeordneten Zweige der Ulnaris herab, ist aber trotz seiner rudimentären Beschaffenheit noch immer konstanter als die jüngere Arterie.

Beim Fehlen des Ramus profundus inferior und bei mangelhafter Entwickelung der Arteria radialis liegen ursprüngliche Verhältnisse vor, da bei den untersuchten Tieren der tiefliegende Bogen hauptsächlich von der Arteria ulnaris gebildet wird.

Auch darin besteht ein Unterschied, dass beim Menschen der Ramus superficialis der Ulnaris viel stärker als der Ramus profundus ist, während diesbezüglich bei den Vierfüsslern gerade entgegengesetzte Verhältnisse obwalten.

Der Begleitnerv liegt zumeist dorsal, nicht selten aber auch, wie gezeigt wurde, volar von dem Arterienbogen.

Dass von den zwei tiefen Volarästen der Arteria ulnaris der obere der ältere ist, lässt sich auch ontogenetisch nachweisen. Ich habe nach dieser Richtung Embryonen von Katzen und Kaninchen untersucht und nachstehende Resultate erhalten: An 11 mm langen Katzenembryonen, deren Skelet- und Muskelanlage bekanntlich noch nicht differenziert sind, zeigt sich, dass die kräftig entwickelte axiale Vorderarmarterie entsprechend der Hohlhand in eine volare und dorsale Verzweigung zerfällt. Der tiefe Volarast des Nervus ulnaris ist noch nicht sichtbar, weshalb ich über seine Lage zur volaren Gefässausbreitung nichts auszusagen vermag. An 16 mm langen Katzenembryonen, deren Skelet bereits verknorpelt, ist die axiale Arterie schon rudimentär geworden. Die volare Ramifikation der axialen Arterie, welche die ganze Breitseite der Hand in Anspruch nimmt, liegt dorsal vom tiefen Aste des Nervus ulnaris, der schon vorhanden ist. Die schon ausgebildete Arteria medianoradialis passiert das Interstitium metacarpeum II und verbindet sich mit den Begleitarterien des Ramus profundus nervi ulnaris, wodurch der Anschluss an die Ulnaris hergestellt wird. Am 23 mm langen Katzenembryo sind die Verhältnisse bereits definitiv ausgestaltet. (Taf. 23/24, Fig. 11—13).

Ähnliche Bilder ergiebt die Untersuchung am Kaninchen. An 7,7, 8,9, 11, 11,5 und 13,5 mm langen Embryonen ist die axiale Arterie typisch in eine dorsale und volare Verzweigung aufgelöst. Beim 16 mm langen Embryo, welcher bereits eine Mediana besitzt, und dessen axiale Arterie schon rudimentär ist, finden sich im Bereiche des Ramus profundus nervi ulnaris und seiner Richtung folgend Gefässe, die wohl dem volaren Anteile der axialen Arterie entsprechen. An tiefer gelegenen Schnitten erscheinen Gefässe unter der Anlage der Musculi interossei

mit dorsal perforierenden, zwischen den Metacarpen gelegenen Zweigen.

Hieraus ist ersichtlich, dass der tiefe Volarast ursprünglich nicht als direkte Fortsetzung der Ulnaris bezw. der Radialis auftritt, sondern dass diese Gefässe an bereits vorhandene, der axialen Arterie angehörende Verzweigungen anschliessen. Die bezeichneten Arterien nehmen dem axialen Gefässe seine Verzweigung ab, ähnlich wie dies hinsichtlich der Volarramifikation der Mediana der Ramus volaris superficialis der Ulnaris durchgeführt hat. Für den geschilderten Bildungsvorgang sprechen auch jene Fälle, in welchen die periphere Hälfte des oberen tiefliegenden Astes deutlich zum Arcus profundus gehört, oder wo bei rudimentärer Ulnaris, (wobei diese die Vola nicht erreicht und demnach keinen Ramus profundus superior abgiebt), der tiefliegende Hohlhandbogen nichtsdestoweniger sich zwischen Flexor brevis und Abduktor digiti quinti bis gegen das Os pisiforme fortsetzt.

Beim Hund und zuweilen auch beim Kaninchen bleibt das ursprüngliche Verhalten insoferne gewahrt, als das Derivat der axialen Arterie, die Interossea, bleibend den tiefen Hohlhandbogen bildet. Diese Verbindung ist jedoch möglicherweise sekundär entstanden, da das Carpalstück der Interossea zu weit ulnarwärts abweicht.

Da, wie wir gesehen, bei Embryonen sowie auch bei erwachsenen Tieren der Ramus profundus nervi ulnaris an der volaren Seite der Gefässarkade verläuft, so ist es nicht unwahrscheinlich, dass jenes Stück des Arcus volaris profundus beim Menschen, welches volar vor dem Nerven sich befindet, nicht homolog ist dem entsprechenden Arterienstücke bei den Tieren.

Schliesslich ist zu bemerken, dass an der hinteren Extremität bei dem Aufbau des Arcus plantaris sich ähnliche Prozesse abspielen. Am 11 mm langen Katzenembryo sieht man die axiale Unterschenkelarterie in eine dorsale und plantare Ver-

zweigung zerfallen; am 16 mm langen Katzenembryo ist die axiale Unterschenkelarterie bereits rudimentär, und die plantare Verzweigung folgt nun dem tiefen Ast des Nervus plantaris externus. Noch später verliert die axiale Arterie völlig den Zusammenhang mit der plantaren Verzweigung. Wir sehen demnach, dass auch am Fusse die plantare Verzweigung des ehemaligen axialen Gefässes zum Aufbau des einen tiefliegenden Arterienbogens verwendet wird.

Erklärung der Abkürzungen

auf Taf. XXIII/XXIV.

U. Arteria ulnaris.
R. v. s. Ihr Ramus volaris superficialis.
R. p. s. Ihr Ramus volaris profundus superior.
R. p. s[1]. Ihr Ramus volaris profundus superior an der Inoskulation in den tiefen Bögen.
R. p. i. Ihr Ramus volaris profundus inferior.
R. p. Volarer Ast der Ulnaris bez. der Interossea.
R. a. Ramus ascendens des Arcus volaris profundus.
r. oberflächlicher Volarast der Arteria radialis.
i. Arteria interossea volaris.
a. Axiale Arterie.
v. Ihre volare Verzweigung.
m. r. Arteria mediano-radialis.
a. Von den Zwischenknochenmuskeln bedeckte Arterien.
n. Nervus ulnaris.
n. m. Nervus medianus.
Fl. b. Musculus flexor brevis digiti quinti.
Ab. d. Musculus Abductor digiti quinti.
c. Musculi contrahentes.

Erklärung der Abbildungen.

Fig. 1. Rechte Hand des Menschen. Es sind die Ursprünge der beiden tiefen Volaräste dargestellt. Die Muskeln und Sehnen sind belassen, um die Durchtrittsstellen der beiden Arterien zu zeigen.

Fig. 2. Rechte Hand des Menschen. Es sind beide tiefen Volaräste der Ulnaris vorhanden. Flexorensehnen abgetragen. Tiefer Hohlhandbogen freigelegt. Der Ram. prof. nervi ulnaris kreuzt den tiefen Bogen an dessen dorsaler Seite.

Fig. 3. Rechte Hand des Menschen. Flexorensehnen abgetragen. Es sind beide tiefen Volaräste vorhanden, von welchen jedoch der obere rudimentär ist.

Fig. 4. Rechte Hand des Menschen. Flexorensehnen, Abductor pollicis brevis und die oberflächliche Portion des Opponens digiti V abgetragen. Tiefer Hohlhandbogen und seine Anastomose mit der A. ulnaris blossgelegt. Es ist nur der obere tiefliegende, durch Stärke ausgezeichnete Volarast der Ulnaris vorhanden. Der Stamm der R. prof. nervi ulnaris kreuzt den Arcus profundus an dessen volarer Seite.

Fig. 5. Gepard. Linke vordere Extremität. Die Flexorensehnen wurden abgetragen, um den tiefliegenden Bogen freizulegen. Die A. ulnaris, welche samt dem Begleitnerven am Os pisiforme einen Kanal passiert, bildet vorwiegend den Arcus volaris profundus.

Fig. 6. Kaninchen. Rechte vordere Extremität. Die Flexorensehnen wurden abgetragen. Der tiefliegende Hohlhandbogen wird in diesem Falle vorwiegend von der A. ulnaris gebildet.

Fig. 7. Hund. Rechte vordere Extremität. Die Flexorensehnen wurden abgetragen; die Musculi contrahentes (c), welche die Gefässe und Nerven deckten, sind an ihren proximalen Insertionen durchschnitten und zurückgeschlagen.

Fig. 8. Katze. Rechte vordere Extremität. Die Flexorensehnen wurden abgetragen. Die Gefässe und Nerven sind nur unvollständig sichtbar, weil die Musculi contrahentes (c) in ihrer natürlichen Lage sich befinden.

Fig. 9. Katze. Rechte vordere Extremität. Es sind die Flexorensehnen und auch die M. contrahentes entfernt. Der tiefliegende Bogen ist seiner ganzen Länge nach blossgelegt. Derselbe wird vom tiefen Volaraste der Ulnaris und vom R. perforans der Mediano-radialis (vorwiegend aber von der letzteren) gebildet.

Fig. 10. Macacus (Species nicht bekannt), linke Hand. Der Arcus volaris profundus samt dem Begleitnerven wird von den M. contrahentes bedeckt.

Fig. 11. Katzenembryo 11 mm lang. Vordere Extremität. Querschnitt der Hand.

Fig. 12. Katzenembryo 16 mm lang. Vordere Extremität. Querschnitt der Hand. Die volare Verzweigung der axialen Arterie liegt in einer Ebene mit dem M. ulnaris.

Fig. 13. Katzenembryo 23 mm lang. Vordere Extremität. Querschnitt der Hand. Die volare Verzweigung ist bereits in den tiefen Bogen umgewandelt. Am Schnitte sieht man den Bogen in die A. mediano-radialis übergehen.

ÜBER DIE

STRUKTUR CENTRALER NERVENZELLEN

BEI

WIRBELTIEREN.

VON

W. FLEMMING
IN KIEL.

Mit 2 Abbildungen auf Tafel XXV.

In neuerer Zeit ist ein fibrillärer Bau der centralen Nervenzellen im Sinne von Max Schultze von Nissl[1]), und weiter von v. Lenhossék[2]) in Abrede gestellt worden. Es sollen nach ihnen nur die länglichgeformten, und bei den Vorderhornzellen vielfach reihenförmig gelagerten Körnerschollen sein, welche diesen Eindruck geben, die Substanz der Zelle zwischen diesen aber soll homogen sein oder nach v. Lenhossék einen Bau besitzen, der schwer entzifferbar, entweder feingranuliert oder wabig ist.

Diese Angaben beruhen auf einem Untersuchungsverfahren, welches in der That nichts Anderes zeigt als das Angegebene: Färbungen mit Methylenblau[3]), Magentarot oder Thionin[4]) an Alkoholpräparaten, die äusserst geeignet sind, die tingiblen Körnerschollen der Zellen scharf hervorzuheben, im übrigen aber nichts Deutliches in der Substanz der Zelle erkennen lassen.

[1]) Nissl, Franz, Der gegenwärtige Stand der Nervenzellen-Anatomie und Pathologie. Centralbl. für Nervenheilkunde u. Psychiatrie, Januarheft 1895. In neuester Zeit erkennt Nissl jedoch einen fibrillären Bau dieser Zellen an (vergl. am Schluss).

[2]) v. Lenhossék, M., Der feinere Bau des Nervensystems im Lichte neuerer Forschungen. 1895. Kap. V. Zur Zellstruktur der Nervenzellen.

[3]) Näheres über die Behandlung s. bei Nissl a. a. O.

[4]) S. bei v. Lenhossék, a. a. O.

Ich habe schon vor längerer Zeit[1]) die Körnerschollen, sowohl die der centralen Zellen als der Spinalganglienzellen, beschrieben, daneben aber dort auch an der Annahme eines gestreckt-fibrillären Baues der ersteren Zellen festgehalten und in letzteren, neben den Körnern, geknickt oder gewunden angeordnete Fadenwerke beschrieben. Meine damaligen Präparate waren jedoch in Bezug auf die centralen Zellen insofern nicht einwurfsfrei, als es sich noch um relativ dicke Schnitte handelte, die — wie ja auch die Präparate Nissls — zur Vorsicht ohne Paraffin- oder Celloidineinschluss gemacht waren, und als eine besonders hervorhebende Färbung der Fibrillen mir nicht gelungen war. Beim Wiederstudieren jener Präparate musste ich urteilen, dass die Existenz von solchen danach zwar wahrscheinlich, aber nicht sicher demonstriert war.

Neuerdings habe ich die Frage mit vollkommenerer Methode wieder aufgenommen, an feinen Schnitten nach Paraffindurchschmelzung. Die ersten Resultate in Bezug auf centrale Zellen sind bereits anderen Ortes[2]) soeben mitgeteilt: es ergab sich, dass in der That in ihnen ein fibrillärer Bau der Zellsubstanz, abgesehen von den aufgereihten Körnerschollen, zu erkennen ist. Die Präparate, a. a. O. Fig. 16 und 17, waren mit Sublimat fixiert und mit Eisenhämatoxylin nach M. Heidenhain gefärbt. Das Verfahren hat aber den Übelstand, dass, wenn die Extraktion in der sauren Eisenlösung nur gering war, alles noch zu diffus gefärbt ist, um die fibrilläre Struktur deutlich zu erkennen, wenn sie aber vollständig ist, die Fibrillen auch ganz entfärbt sind, so dass man sich begnügen muss, an günstigen

---

[1]) Beiträge zur Anatomie und Embryologie als Festgabe für J. Henle. 1882. Bonn. S. 12.

[2]) Über den Bau der Spinalganglienzellen bei Säugetieren und Bemerkungen über den der centralen Zellen. Arch. für mikr. Anat. Bd. 46, 1895, S. 379, wo zugleich der Fädenbau der Spinalganglienzellen genauer beschrieben wurde.

Schnittstellen eben das Vorhandensein eines streifigen Baues zu konstatieren, wie ich dies in der erwähnten Mitteilung gethan habe.

Seitdem habe ich die Arbeit fortgesetzt, indem ich die Behandlung, die mir bei Spinalganglienzellen gute Resultate gegeben hatte, auch bei centralen Zellen konsequent in Anwendung brachte: Sublimatfixierung, und Färbung der feinen aufgeklebten Schnitte einfach in dünnem[1]) Delafieldschen Hämatoxylin, etwa einen halben Tag lang. Die Präparate sind vor der Entwässerung und Montierung eine halbe Stunde oder länger mit Leitungswasser zu behandeln. Die Arbeit dauerte etwas lange, weil die Fixierung mit Sublimat an diesem Objekt etwas schwankende Resultate giebt und öfter so ausfällt, dass die Fibrillenstruktur nicht gut zum Ausdruck kommt. Schliesslich erhielt ich jedoch sehr beweisende Präparate, von denen einige in Fig. 1 und 2 hier abgebildet werden. Die Untersuchung wurde vorläufig auf Rückenmarkszellen von Gadus Callarias beschränkt.

Wo man die Abgangsstelle des Fortsatzes einer Vorderhornzelle in einer diesem parallelen Richtung im Schnitt hat, sieht man in der Zelle zwischen den Körnerspindeln aufs deutlichste eine feine Streifung (vergl. die Figuren), deren Strichelchen gefärbt sind; deshalb präsentiert sie sich bei weit offener Blende besonders deutlich. Die Faserung ist, wie die Figuren zeigen, nicht ganz genau parallel und geradlinig, es ist nicht möglich, ein einziges Fäserchen auf längere Strecke zu verfolgen, und nicht auszuschliessen, dass etwa sehr langmaschige Zusammenhänge benachbarter Fibrillen vorkommen könnten, was ich also offen lassen muss. Es ist übrigens

[1]) Die Färbung mit sehr stark verdünnten Hämatoxylinlösungen, welche soebeu auch von Rawitz (Anatom. Anzeiger, Bd. XI, Nr. 10, 1895) empfohlen wird, habe ich schon sehr lange in Gebrauch und gab sie bereits 1882 an (Zellsubstanz, Kern und Zellteilung, S. 383).

völlig möglich, dass diese Beschaffenheit der Präparate auf einem gewissen Grade von Schrumpfung beruht, welcher entweder durch die Sublimatfixieung, oder durch die Paraffindurchschmelzung bedingt sein kann, und dass die Struktur in natura also ganz gerade- und parallelfaserig sein mag. Jedenfalls ist es auf den ersten Blick klar, dass diese dichte Streifung etwas ganz Anderes ist, als der Ausdruck von nebeneinandergelagerten Körperspindeln, welche, wie die Figuren zeigen, ausserdem vorhanden, und viel dicker sind als die feinen Fibrillen; auch sind sie weit stärker gefärbt als diese. Die Streifung repräsentiert also jedenfalls die intime Struktur der Zellsubstanz. — Hie und da lässt sich eine Kontinuität einer Körnerscholle mit einem Fibrillenstreifen wahrnehmen; es liegt dies aber doch schon an der Grenze des Unterscheidbaren und ich möchte mir demnach nicht getrauen zu entscheiden, ob die Körnerschollen unabhängig von den Fibrillen zwischen diesen eingelagert, oder ob sie an dieselben angelagert sind; nach der Analogie der Spinalganglienzellen würde wohl das letztere näher liegen, weil hier die Kontinuität der Körnerhaufen und der — bei den Spinalganglienzellen welligen — Fädchen vielfach sehr viel deutlicher ist[1]).

Bei den Schnitten durch den Mittelkörper der Zelle habe ich bisher überhaupt noch niemals Ansichten erhalten, die längsgetroffene oder quergetroffene fibrilläre Struktur gezeigt hätten. Wo hier die Körnerschollen nicht so dicht liegen, dass sich zwischen ihnen noch etwas ausnehmen lässt, da sieht man nicht punktartige Quer- und Schrägschnitte, sondern den Ausdruck von Durchschnitten eines verästelten Faserwerks (vergl. in den Figuren). Es macht also den Eindruck, als ob die parallelen Fibrillenzüge, zu denen die Zellsubstanz in den Fortsätzen geformt ist, im Mittelleib der Zelle diesen Parallelis-

[1]) Vergl. Arch. f. mikr. Anat., Bd. 46, 1895, S. 385 und die Figuren.

Fig. 1

Fig. 2.

Gez. v. W. Flemming. Verlag v. J. F. Bergmann, Wiesbaden.

mus aufgeben und sich in ein dreidimensional verteiltes Fadenwerk umsetzen. Ob es durchweg so ist, kann ich noch nicht sagen. Es bleibt möglich, dass sich einzelne Gruppen von Fibrillen auch durch den Mittelteil der Zelle in gestrecktem Verlauf fortsetzen könnten und dass nur meistens die sehr dichte Lagerung der Körnerschollen es hindert, sie zu erkennen. Nach Analogie der Befunde, die Gustav Mann bei Sympathicuszellen gemacht hat (s. unten), würde dies das wahrscheinlichste sein, aber ich besitze dafür bei centralen Nervenzellen noch keine sicheren Anhaltspunkte. Sicher ist zum mindesten, dass ein grosser Teil der Fibrillenstruktur der Fortsätze, wenn nicht die ganze, im Mittelteil der Zelle in einen verästelten oder verworrenen Verlauf übergeht, Dies stände auch im Einklang mit der Struktur, die ich (a. a. O.) von den Spinalganglienzellen beschrieben habe: auch dort ist der Einsatzkegel des Fortsatzes an der unipolaren Zelle gestreckt-fibrillär gebaut, im übrigen Teil der Zelle finden sich verästelte Fadenwerke; der Unterschied ist nur, dass der in letzterer Art gebaute Teil bei den Spinalganglienzellen verhältnismässig viel grösser ist.

Es wäre zwar nun noch die Frage zu stellen, ob dieses verworrene Faserwerk im inneren Zellenteil nicht lediglich ein Gerinnungsprodukt des fixierenden Reagens, in diesem Falle also des Sublimats sein könnte; davon muss aber wohl abgesehen werden, da es nicht gut denkbar ist, dass diese Reagentienwirkung bei derselben Zelle im Inneren eine solche Gerinnung, an den Abgangsstellen der Fortsätze aber stets zugleich eine parallelfaserige Struktur hervorbringen sollte.

Es ist noch zu bemerken, dass diese Struktur nur an solchen Schnitten deutlich hervortritt, welche der Achsenrichtung eines Fortsatzes genau parallel sind. Denn es handelt sich um Schnitte von wenigen Mikren Durchmesser, dickere würden die feinen Fibrillen schon nicht mehr deutlich zeigen. Geht die Schnittrichtung nur etwas schräg gegen die Achse des Fortsatzes,

so wird man auch nur Schiefschnittchen erhalten. Und da ausserdem die Fortsätze oft etwas gebogen von der Zelle abgehen, so kostet es also einiges Suchen, um geeignete Stellen zu finden. In manchen Fällen hat ausserdem, wie anfangs schon angemerkt wurde, die Sublimatfixierung eine völlige Verwischung der Strukturen zur Folge, dann erscheint sowohl der Mittelteil als die Fortsätze der Zelle, abgesehen von den färbbaren Körnerschollen, entweder ganz gleichmässig feinkörnig, oder so, dass man an geeigneten Schnittstellen nur eben noch eine undeutliche Spur der Streifung erkennt. Worauf diese Ungleichmässigkeiten beruhen, bleibt fraglich; man möchte zunächst an verschiedene Funktionszustände der Zellen denken.

Gustav Mann hat ebenfalls, und schon etwas vor mir, Sublimatbehandlung bei Nervenzellen angewandt, vielfach mit der Verfeinerung, dass er die auf Körpertemperatur gebrachte Lösung in die Arterien des lebenden Tieres injizierte, wodurch Schrumpfung der Zellen verhindert wird[1]). Nach der erstcitierten Mitteilung (p. 150) findet er in motorischen centralen Zellen ebenfalls einen fibrillären Bau; näheres darüber ist dort noch nicht angegeben. Die Struktur sympathischer Zellen beschreibt Mann in der Art, dass in eine Grundsubstanz ausser färbbaren Körnern zahlreiche, in Bündeln laufende Fibrillen eingebettet sind, die am Kern vorbei durch die Zelle ziehen und dieselbe anscheinend ganz durchsetzen; so zeigen es seine Abbildungen a. a. O. Fig. 1—3, und ebenso eine gütig an mich gesandte Figur, die aus einer Schnittserie durch eine Zelle rekonstruiert war. Nähere Mitteilungen Manns, insbesondere über die funktionell bedingten Veränderungen in der Zellstruktur,

[1]) G. Mann, Histological changes induced in sympathetic, motor, and sensory nerve cells by functional activity. (Preliminary note.) Scottish microscop. society, 18. May 1894. 1 Plate; und: Über die Behandlung der Nervenzellen für experimentell-histologischen Untersuchungen. Zeitschr. f. wiss. Mikroskopie. Bd. 11, H. 4, 1895.

stehen bevor. — Ich wiederhole, dass ich auch für centrale Nervenzellen eine derartige, teilweise Fortsetzung der Fibrillenstrahlung aus den Fortsätzen durch den Mittelteil des Zellenleibes nicht in Abrede nehmen will, aber bisher keinen bestimmten positiven Nachweis dafür beibringen kann.

Da inzwischen auch Nissl (nach einer vom letzten Sommer datierenden freundlichen briefl. Mitteilung) sich von dem Vorkommen fibrillärer Strukturen in Nervenzellen überzeugt hat, so können somit die neuerdings gegen solche aufgetretenen Zweifel wohl als beseitigt angesehen werden. Die Methoden, auf deren Anwendung diese Zweifel sich stützen sollen, sind eben derart, dass sie nur die Körnergebilde scharf tingieren, sonst aber nichts von Strukturen darstellen; die Bilder sind richtig beschrieben, aber nicht massgebend. Statt solcher Körnerfärbungen braucht es für unseren Zweck „Protoplasmafärbungen", wie eine solche die von mir verwendete Hämatoxylinbehandlung ist.

Allerdings aber muss auch anerkannt werden, dass die Beschreibung, welche Max Schultze in Strickers Handbuch der Lehre von den Geweben vom Bau der centralen Zellen gegeben hat, nach heutigen Begriffen nicht ganz sachlich zutrifft; denn es sind in ihr die färbbaren Körnerspindeln nicht hinreichend berücksichtigt und ist nicht erkannt worden, dass ein grosser Teil der Streifung, die man an den Zellen in toto sieht, auf ihnen beruht. Neben ihnen aber existiert, zum mindesten in einem grossen Teil des Zellenleibes, der fibrilläre Bau.

Kiel, 31. Dezember 1895.

Erklärung der Abbildungen.

Fig. 1 und 2: Feine Schnitte durch Nervenzellen der Vordersäulengegend aus dem Rückenmark des Dorsches, Sublimatfixierung (konz. Lösung), Jodbehandlung, Färbung mit starkverdünntem Delafieldschen Hämatoxylin (blass-veilchenblaue Lösung) auf etwa 1/2 Tag, Leitungswasser, Alkohol, Xylol, Canadabalsam. Schnitte genau in Längsrichtung durch Fortsätze. Spindelförmige Körnerschollen dunkelgefärbt. Die Schnitte repräsentieren nur den 6. bis 8. Teil der Dicke eines Zellenkörpers; in 2 der Kern nicht getroffen. Am Fortsatz und an seiner Abgangsstelle fibrilläre Struktur, im Innern des Zellenleibes verästeltes Faserwerk, welches grossenteils in Form feiner Quer- und Schrägschnittchen vorliegt.

Aus dem anatomischen Institut zu Marburg.

ZUR ANATOMIE UND ENTWICKELUNG DES VENENSYSTEMS DES MENSCHEN.

VON

Dr. J. ZUMSTEIN,

II. PROSEKTOR AM ANATOMISCHEN INSTITUT IN MARBURG.

Mit 13 Figuren auf Taf. XXVI/XXXVII.

I. Über die Beziehungen der Vena cava inferior und ihrer Äste zu der Vena azygos und hemiazygos beim Neugeborenen und beim Erwachsenen.

Im Frühjahre 1894 fand ich bei der Leiche eines cirka 40jährigen Mannes eine sogenannte doppelte untere Hohlvene oder eine Persistenz des Urnierenteiles der linken Kardinalvene nach Zander und Stieda.

Da mir gerade ein grösseres Material zur Verfügung stand, interessierte es mich, die Beziehungen der Vena azygos und hemiazygos zu der Cava inferior und deren Ästen festzustellen.

Ich konnte meine Untersuchungen ausdehnen auf 70 Leichen Erwachsener und 150 Leichen von Neugeborenen und Foeten von fünf Monat aufwärts. Im ganzen wurden also 220 Leichen untersucht. Ich versuchte zuerst präparatorisch ohne Injektion die Bahnen festzustellen. Eine gute Injektion giebt aber grössere Sicherheit und erleichtert auch die Untersuchungen. So injizierte ich denn den grössten Teil des zu untersuchenden Materiales mit möglichst dünnflüssigen Massen, teils mit ganz weichen Wachsmischungen, teils mit venetianischem Terpentin, dem etwas Farbe zugesetzt, teils auch mit gefärbten Leimmassen. Wasserlösliches Berliner Blau wandte ich selten an, weil ich eben nur die gröberen, makroskopisch feststellbaren Verbindungen aufsuchen wollte.

An interessanten Varietäten fand ich viermal Persistenz des Urnierenteiles der linken Kardinalvene, einmal mit Ausbleiben

des Urnierenteiles der rechten Kardinalvene. Viermal fehlte die linke Niere. Ein Fall zeigte eine sehr schöne Hufeisenniere. Bei den Kinderleichen waren vier Acephali. Diese Fälle sollen gesondert beschrieben werden.

Das Hauptaugenmerk der Untersuchung richtete sich:

1. Auf die Beziehungen der Vena azygos und hemiazygos zu der Cava inferior und deren Ästen, speziell zu den Renalvenen,
2. auf die Beziehungen der Azygos und Hemiazygos zu einander,
3. auf die Beziehungen der Renalvenen zu der Cava inferior,
4. auf die Beziehungen der Venae spermaticae internae,
5. auf die Beziehungen der Lumbalvenen zur Cava oder deren Ästen, speziell der linken Renalvene,
6. auf das Verhalten der Venae iliacae zu einander, speziell auch der Vena sacralis media.

Von den herauspräparierten Venen wurde dann eine Skizze entworfen, mit einem kurzen Protokoll über die wichtigsten Beziehungen. Natürlich wurden dabei auch die übrigen Gefässe berücksichtigt und wenn ich irgend was Auffälliges fand, so wurde es aufnotiert.

1. Beziehungen der Vena azygos und hemiazygos zur Vena cava inf. und deren Ästen, speziell zu den Renalvenen.

In 74 Fällen verbindet sich die Vena azygos direkt mit der Vena cava inferior. 47 mal sehen wir eine direkte Verbindung der Vena hemiazygos mit der Vena renalis sinistra. Von den 74 Fällen der Verbindung der Vena azygos mit der Cava inferior zeigen 30 zugleich die Verbindung der Hemiazygos mit der Vena renalis sinistra, während in 44 Fällen eine Verbindung derselben nicht darzustellen war. 17 mal war dagegen bei Verbindung der Hemiazygos mit der Vena renalis sinistra eine

direkte Beziehung zwischen Azygos und Cava inferior nicht aufzufinden.

Einmal verbindet sich die Azygos direkt mit der rechten Nierenvene, zweimal mit der Vena renalis sinistra. In 7 Fällen gehen Azygos und Hemiazygos vereinigt eine Verbindung mit der Cava inferior ein. 25mal liessen sich Azygos und Hemiazygos direkt an Lumbalvenen heran verfolgen, kurz vor deren Einmündung in die Cava inferior oder Vena renalis sinistra. In 43 Fällen war keine direkte Beziehung der Azygos und Hemiazygos mit der Cava inferior oder der Vena renalis sinistra festzustellen, auch keine direkte Verbindung zu den übrigen Bauchvenen. In 22 Fällen waren wegen teilweiser Sektion die Beziehungen nicht zu erkennen.

Die Durchtrittstellen der Azygos und Hemiazygos durch das Zwerchfell sind gewöhnlich zwischen innerem und mittlerem Zwerchfellschenkel zu suchen, hie und da gehen die Verbindungen auch durch das Foramen aorticum. Die Vereinigung mit der Cava inferior befindet sich fast regelmässig vor dem zweiten zum dritten Lendenwirbel, und gewöhnlich an der hinteren Wand der Hohlvene.

2. Beziehungen der Azygos und Hemiazygos zu einander.

Azygos und Hemiazygos sind in vier Fällen ganz unabhängig von einander. In einem dieser Fälle verbindet sich die Azygos mit der Cava inferior, in drei Fällen die Hemiazygos mit der Vena renalis sinistra.

Die Verbindungen mit der Vena renalis sinistra sind dabei ziemlich gross, bis 5 mm Durchmesser. Sie betreffen Erwachsene.

In 12 Fällen fehlt eine Hemiazygos vollständig. Die linken Interkostalvenen münden dabei direkt in die Azygos, oder nachdem sich je zwei zusammengethan.

Der Verbindungsast, der das Blut aus der Hemiazygos in

die Azygos führt, liegt gewöhnlich zwischen sechsten bis neunten Brustwirbel, meist vor dem siebenten oder achten Brustwirbel. Mehrfache Verbindungen sind häufig, in einzelnen, seltenen Fällen können die Queranastomosen sogar ganz metamer angeordnet sein.

Die Verbindung geht gewöhnlich hinter (dorsal) der Aorta hindurch, in einem Falle aber, bei einem gut entwickelten Neugebornen, geht sie vor (ventral) der Aorta nach rechts in die Azygos. In einem Falle (Kind) mündet die Azygos in die Vena anonyma dextra.

Die oberen linken Interkostalvenen, bis und mit der fünften, münden sehr häufig getrennt von den tieferen in die Vena anonyma sinistra, während die unteren ihr Blut gewöhnlich in die Azygos abgeben. Von der Azygos aus lassen sich sehr häufig tiefere Halsvenen rückläufig injizieren, Venen, die der Art. profunda colli entsprechen.

3. Beziehungen der Renalvenen zur Cava inferior.

Viermal mündet die Vena renalis sinistra in die Vena iliaca communis sinistra, einmal zur Hälfte noch in den Anfangsteil der Cava inferior.

Viermal geht sie hinter der Aorta durch und zwar zweimal an gewöhnlicher Stelle in die Cava einmündend, zweimal tiefer etwa vor dem dritten zum vierten Lendenwirbel. Die Niere hat dabei normale Stellung. Häufiger sind die mehrfachen Verbindungen der linken Nierenvene mit der Cava inferior. Es gehen dabei die Verbindungen sowohl vor, wie hinter der Aorta durch. Es sind davon 18 Fälle notiert. In einem Falle ist der Venenast, der vor der Aorta durchgeht, kleiner als der hintere, nimmt aber die Suprarenalvene und die Vena spermat. int. sin. auf, ist auch mit dem hinteren Aste verbunden. Dieser entsteht aus drei Venen, die aus dem Hilus der Niere herauskommen. Der oberste der drei Äste verbindet sich mit Lumbal-

venen und diese direkt mit der Azygos und Hemiazygos. Der unterste Ast verläuft zuerst nach unten zusammen mit einer Renalarterie bis an die Art. iliaca com. sin. heran und steigt dann links neben der Aorta wieder hinauf zum Hauptstamme, der hinter der Aorta hindurch sich vor dem dritten Lendenwirbel mit der Cava inferior vereinigt. Für die rechte Niere entspringt eine zweite Arterie neben der Art. mesent. inferior.

In fünf Fällen ist der hintere Ast gleich stark wie der vordere, in den anderen ist er kleiner. Häufig scheint der hinten durchgehende Ast mehr eine Verbindung zu einer Lumbalvene zu sein, kurz vor deren Einmündung in die Cava.

Eine Verdoppelung des vor der Aorta hinübergehenden Astes der Vena renalis sinistra fand ich nie. Eigentümlich ist eine Abknickung der linken Nierenvene bei einigen Neugebornen. Nach dem Austritt aus der Niere wendet sich die Vene zuerst nach oben (kranialwärts) in einem etwa drei bis sechs mm langen Stücke und biegt dann fast rechtwinkelig ab nach rechts vor der Aorta durch. Diese Abknickung scheint sich später auszugleichen, da ich sie beim Erwachsenen nie beobachtete.

In 20 Fällen fand ich die rechte Renalvene verdoppelt, einmal dreifach. Dabei sind in drei Fällen die Arterien auch verdoppelt, einmal ist die Arterie dreifach. Die Äste entspringen an gewöhnlicher Stelle aus der Aorta.

In fünf anderen Fällen entspringt aber die zweite Arteria renalis tiefer, neben der Art. mesent inferior. Dieser zweite Ast kann aber noch tiefer hinabrücken bis auf die Art. iliaca communis. Die Lagebeziehungen der einmündenden Nierenvenen zu einander sind sehr variabel. Gewöhnlich vereinigen sie sich in ungefähr gleicher Höhe mit der Cava inferior. 20 mal mündet aber die rechte Renalvene tiefer ein, als die linke, nur 7 mal sah ich die linke tiefer unten in die Cava gehen, als die rechte. Die Venae suprarenales sin. sind ausnahmslos Äste der linken Nierenvene, die rechten gehen direkt in die Cava inferior.

4. Beziehungen der Venae spermaticae internae.

Die Vena spermatica interna dextra mündet gewöhnlich in die Cava inferior. Nur viermal beobachtete ich deren Einmündung in die Vena renalis dextra, viermal in eine der mehrfachen rechten Nierenvenen. Zweimal sah ich eine Verbindung zu einer doppelten, rechten Nierenvene, der Hauptstamm ging aber in die Cava inferior.

Links mündet die Vena spermatica interna sinistra immer in die linke Nierenvene, oder in einen Ast derselben. Wenn diese erwähnte Abknickung der linken Nierenvene vorhanden, ist, so mündet die Spermatica in den unteren Winkel. Es möchte dann scheinen, als sei die Nierenvene die direkte Fortsetzung der Vena spermatica int. sin. Die linke Vena spermatica kann vor ihrer Vereinigung mit der Renalvene auch Lumbalvenen aufnehmen, zweimal vereinigte sie sich mit der direkten Fortsetzung der Hemiazygos und mündete mit dieser in die Renalvene.

5. Beziehungen der Lumbalvenen zu der Cava inferior und zu deren Ästen speziell der linken Renalvene.

Das Blut der Lumbalvenen geht zum grössten Teil in die Venae iliacae communes, zum Teil nach oben in die untersten Interkostalvenen, durch die Vena lumbalis ascendens. Kleinere Äste gehen auch in die Vena cava inferior, sind aber in Zahl und Grösse sehr unbeständig. Die oberen linken Lumbalvenen münden häufig in die Vena renalis sinistra. Ein Fehlen von Lumbalästen der Vena renalis sinistra ist selten, fast eine Ausnahme. Hie und da vereinigen sich mehrere Lumbalvenen zu einem Stamme, namentlich links und münden vereinigt in die Cava inferior, gewöhnlich in der Höhle des dritten Lumbalwirbels. In diesen Fällen fehlen der linken Renalvene die Lumbalzuflüsse.

Durch die Verbindungen der Lumbalvenen mit den untersten

Fig. 1.

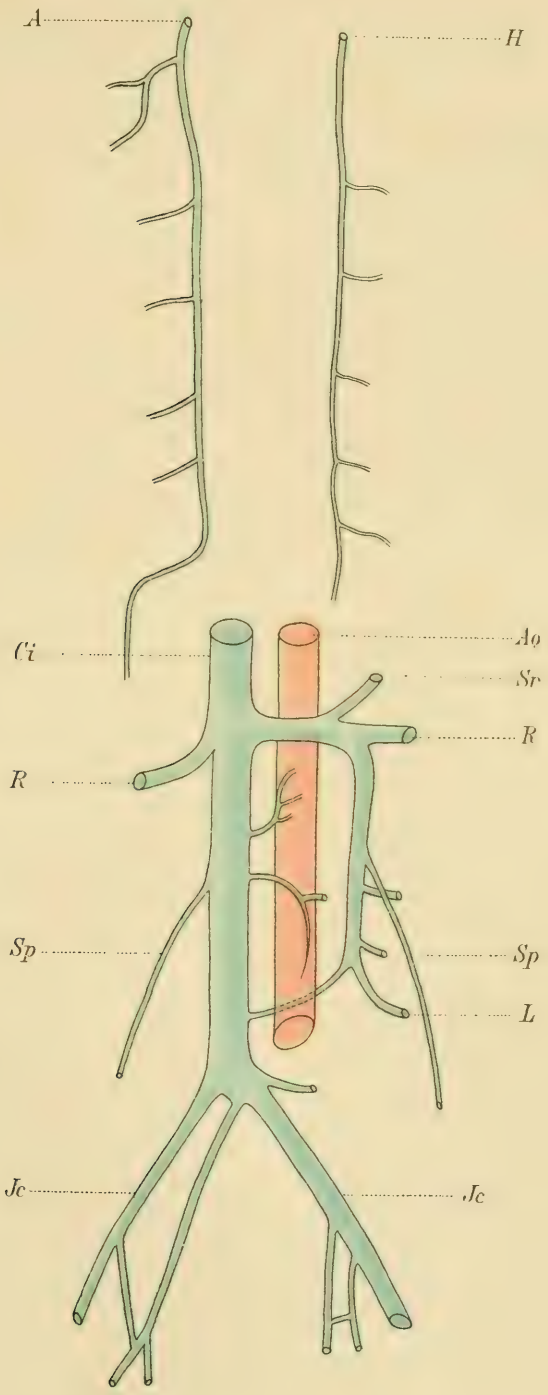

KGL. UNIVERS. DRUCKEREI V. H. STÜRTZ, WÜRZBURG. Verlag v. J. F. BERGMANN, WIESBADEN

Fig. 2.

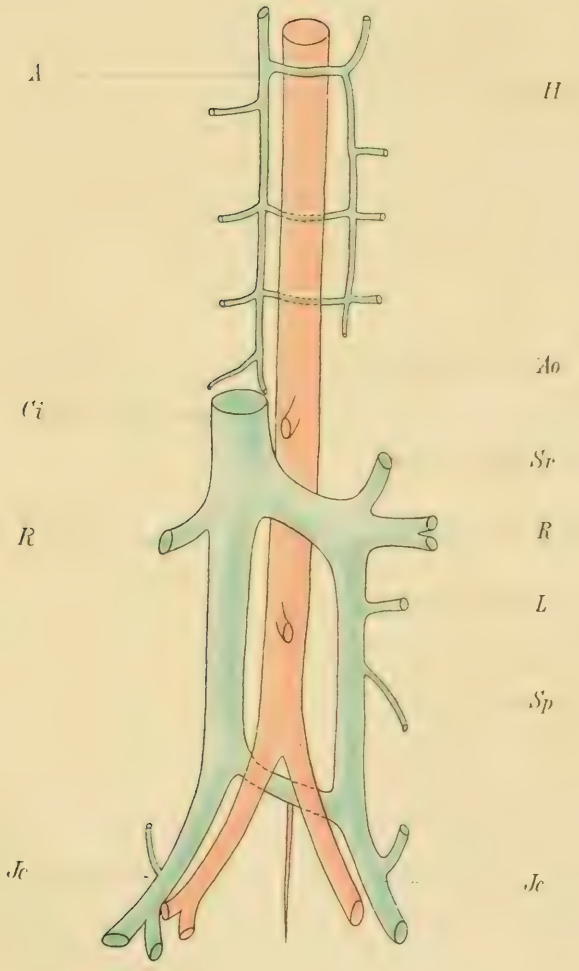

KGL. UNIVERS. DRUCKEREI V. H. STÜRTZ, WÜRZBURG.

VERLAG VON J. F. BERGMANN, WIESBADEN.

Fig. 3.

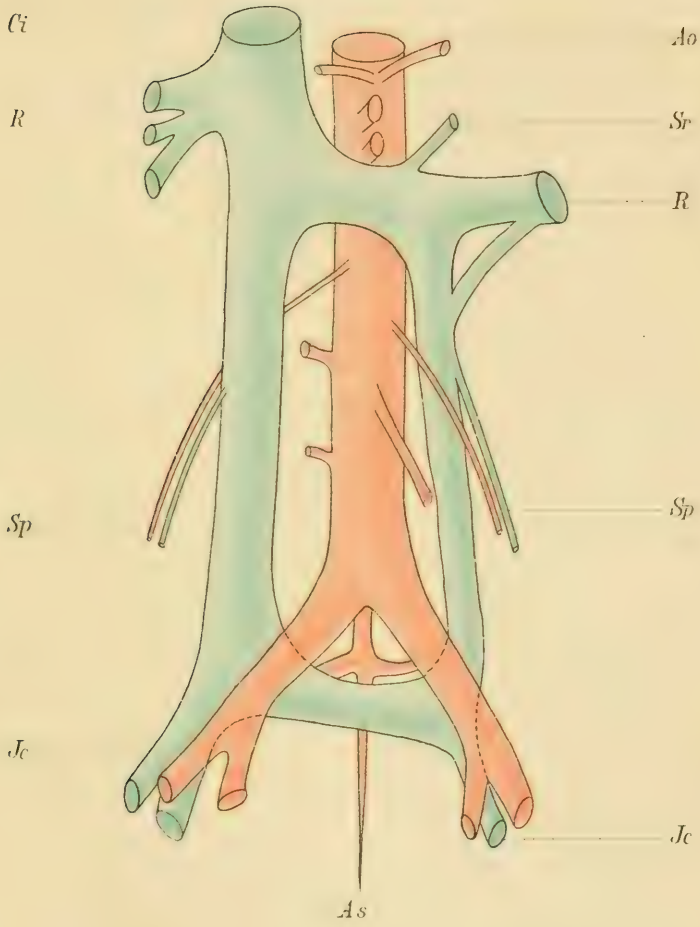

KGL. UNIVERS. DRUCKEREI V. H. STÜRTZ, WÜRZBURG. VERLAG V. J. F. BERGMANN, WIESBADEN.

Interkostalvenen und durch diese zu der Azygos und Hemiazygos, dann ferner durch die Einmündung der Lumbalvenen in die Cava inferior und in die Venae iliacae communes, erklären sich die Injektionen der Cava inferior von der Azygos aus, bei Fehlen einer direkten Verbindung.

Eine Kommunikation kann sich auch noch herstellen durch die Venen des Vertebralplexus.

Ein Ausbleiben der Verbindung der Venae iliacae communes nach oben zu den untersten Interkostalvenen unter dem Psoas hindurch habe ich nie beobachtet.

6. Beziehungen der Venae iliacae zu einander, speziell auch der Vena sacralis media.

Von der rechten Kleinbeckenhälfte gehen nicht selten Äste in die linke Vena iliaca communis. Kleinere Verbindungen konnten so in 15 Fällen dargestellt werden. Grössere Verbindungen, wo die Vena hypogastrica dextra fast ganz in die Vena iliaca communis sinistra einmündet, habe ich 18 beobachtet, davon drei beim Erwachsenen.

Zweimal mündet die Vena hypogastrica dextra in die Vereinigung der linken und rechten Vena iliaca communis; einmal zum Teil in die Vereinigungsstelle, zum Teil in die Iliaca communis sinistra.

Zweimal vereinigen sich die beiden Venae hypogastricae, linke und rechte, und setzen sich dann direkt in die Cava inf. fort.

Neben diesen ungewöhnlichen Verbindungen der Vena hypogastrica dextra nach links, existieren doch noch kleinere Verbindungen an der normalen Stelle zur Vena iliaca ext. dextra.

Die Venae hypogastricae sind namentlich rechts hie und da mehrfach. Sie können auch die Vena lumbalis ascendens aufnehmen, die sich sonst immer mit den Venae iliacae communes verbindet.

Die Vena sacralis media ist teils doppelt, teils einfach, vereinigt sich gewöhnlich mit der Vena iliac. communis sinistra, seltener mit der dextra, oder wenn doppelt mit beiden zugleich.

Vor den einzelnen Sakralwirbel nehmen sie jeweilen transversal verlaufende Äste auf, die bei Neugebornen namentlich regelmässig metamer angeordnet erscheinen. Diese queren Äste vermitteln Verbindungen zu den Venae hypogastricae.

Abnormitäten der Cava inferior: Verdoppelung derselben, oder Bestehenbleiben des Urnierenteiles der linken Kardinalvene.

Fall I. Fig. 1. Leiche eines neugeborenen Mädchens, 50 cm lang, gut ausgebildet. Injektion der Venen mit Wachs von der Vena iliaca ext. dextra und von der Vena azygos aus rückläufig. Azygos und Hemiazygos zeigen keine deutliche Anastomose vor der Wirbelsäule. Die Hemiazygos hat sich mit Injektionsmasse gefüllt vermittelst der Vertebralvenen, sie mündet in die Vena anonyma sinistra.

Azygos und Hemiazygos entstehen vor dem 12. Brustwirbel aus den untersten Interkostalvenen, welche die Venae lumbales ascendentes aufnehmen. Durch die Vena lumbalis ascendens verbindet sich rechts die unterste Interkostalvene mit der Vena iliaca communis dextra.

Links vereinigen sich die 4 oberen Lumbalvenen zu einem Stamme, der links neben der Aorta gelegen auch die Vena spermatica interna sinistra aufnimmt. Vor dem 4. Lendenwirbel besitzt er eine Anastomose zur Cava inferior hinter der Aorta hindurch. Dieser Stamm mündet nach oben in die Vena renalis sinistra. In die Vena cava inferior münden noch kleine Venen, die in dem Gewebe vor der Aorta entstehen. Die Vena iliaca communis sinistra entsteht aus der Vena iliaca ext. sin. und zwei Venae hypogastricae sin., nimmt auch die Vena hypogastrica dextra und die 5. Lumbalvene links auf. Die rechte Vena hypogastrica hat auch noch eine kleine Verbindung zur

Iliaca ext. dext. Im Arteriengebiet ist nichts besonderes zu bemerken.

Diese links neben der Aorta aufsteigende Vene kann aufgefasst werden als eine linksseitige Hohlvene, welche ihre Verbindung zur Vena iliaca communis sinistra gelöst hat.

Fall II. Fig. 2. Leiche eines neugeborenen Knaben. Kopf ist abgeschnitten, rechte Niere herausgenommen, die Vasa spermat. dext. abgerissen. Processus vaginalis peritonei beiderseits offen.

Injektion der Cava inferior vom rechten Vorhofe aus rückläufig, der Azygos von der Einmündungsstelle aus ebenfalls rückläufig. Die Vena iliaca communis sinistra geht links neben der Aorta hinauf zur Vena renalis sinistra. Ungefähr in der Mitte ihres Verlaufes nimmt sie die Vena spermatica int. sin. auf, und darüber die 2. Lumbalvene.

An gewöhnlicher Stelle findet sich aber auch eine Verbindung der Vena iliaca communis sin. nach rechts zur Cava inferior. Wir haben also hier einen Fall von deutlicher doppelter unterer Hohlvene, oder ein Bestehenbleiben des Urnierenteiles der linken Kardinalvene.

Azygos und Hemiazygos besitzen drei Verbindungen unter sich, die oberste stärkste in der Höhe des 8. Brustwirbels gelegen, geht vor der Aorta hindurch, die tieferen sind hinter ihr gelegen. Eine direkte Verbindung der beiden zu den Bauchhöhlenvenen ist nicht darzustellen.

Fall III. Fig. 3. Männliche Leiche von etwa 40 Jahren, aus dem Militäroperationskurs, nur das Bauchstück erhalten vom 11. Brustwirbel an abwärts, Verhalten von Azygos und Hemiazygos also nicht mehr feststellbar.

Arterien bieten nichts Besonderes. Die Art. sacralis media ist sehr stark und giebt auf dem 5. Lendenwirbel die 5. Lumbalarterien ab.

Von der Vena iliaca communis sinistra, die wie gewöhnlich sich mit der dextra zur Cava inferior vereinigt, geht ein ca. 1 cm

Durchmesser haltender Ast hinter der Arteria iliaca communis sinistra hinauf in die Vena renalis sinistra, und nimmt die Vena spermatica int. sin. auf.

Die Art. spermat. int. sin. geht vor dieser Vene durch, während die rechte hinter der Cava inf. entlang geht. Die Lumbalvenen münden in die Venae lumbales ascendentes und durch diese in die Venae iliacae communes, zum Teil nach oben in die untersten Interkostalvenen.

Die Vena renalis sinistra mündet in die Cava inferior 1 cm tiefer als die rechte. Sie nimmt die Vena suprarenalis auf und von unten her den erwähnten Verbindungsast aus der Vena iliaca communis sin., der doppelt sich mit ihr verbindet, indem sich von der Einmündungsstelle der Vena spermat. int. sin. noch ein 3—4 mm dicker Ast abzweigt, der näher zum Nierenhilus in die Nierenvene eintritt.

Auch hier liegt offenbar wieder ein Fall von Erhaltung des Urnierenteiles der linken Kardinalvene vor.

Fall IV. Fig. 4. Männliche Leiche von 40 Jahren. Brust und Baucheingeweide zeigen nichts Abnormes. Links eine äussere Leistenhernie. Arteriensystem bietet auch nicht viel ungewöhnliches. Neben der Art. mesent. inf. entspringt eine rechte Renalarterie, welche vor der Cava inferior hinauf zur rechten Niere geht. Sie wird begleitet von einer Vena renalis, die unter der Vena spermat. int. dextra in die Cava inferior mündet.

Die Vena iliaca communis sinistra steigt links neben der Aorta hinauf zur Vena renalis sinistra und geht mit ihr in schräg aufsteigender Richtung in die Cava inferior.

Unten, an der gewöhnlichen Vereinigungsstelle der beiden Venae iliacae communes, haben wir hier keine Verbindung.

Die linke Renalvene nimmt Lumbalvenen auf, und auch die Hemiazygos verbindet sich mit ihr. In die Cava infer. münden drei Lumbalvenen von rechts her.

Die Vena sacralis media mündet in die Vena iliac. com.

Fig. 4.

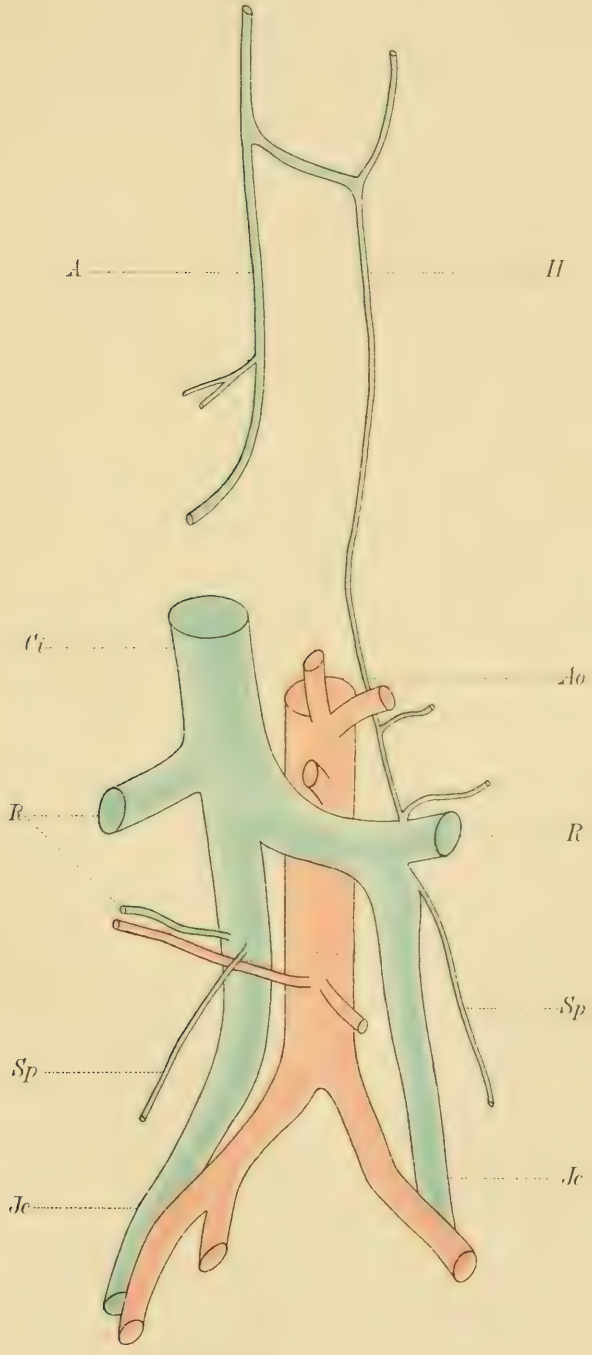

KGL. UNIVERS. DRUCKEREI V. H. STÜRTZ, WÜRZBURG. VERLAG V. J. F. BERGMANN, WIESBADEN.

Fig. 5.

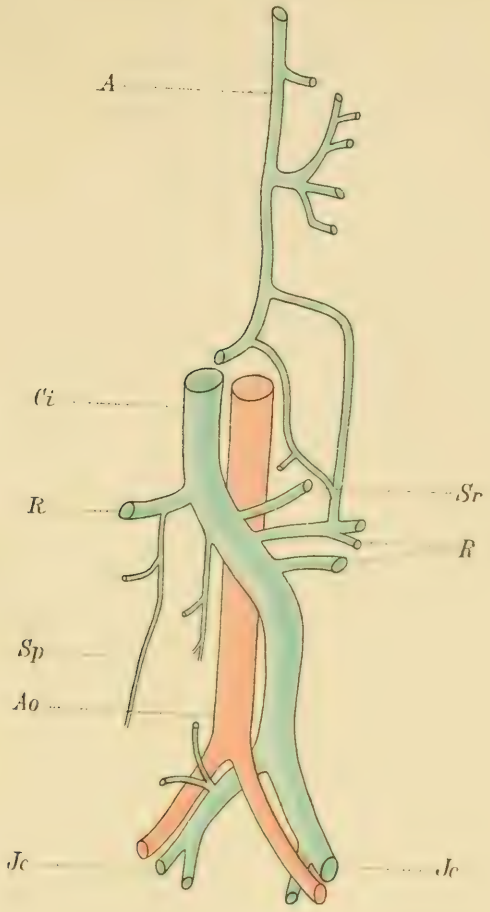

Fig. 6.

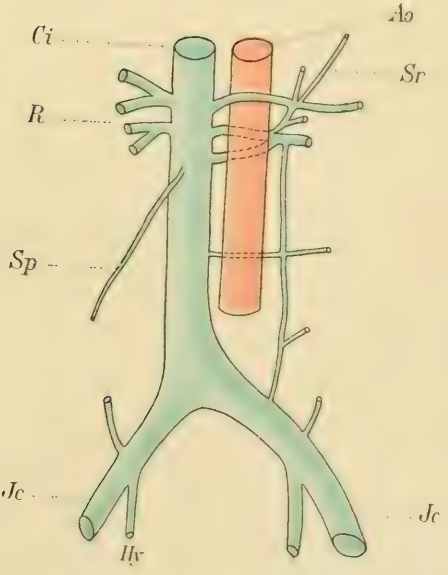

VERLAG V. J. F. BERGMANN, WIESBADEN

dext. Die Vena sperm. int. sin. mündet in die Vereinigungsstelle von Vena renalis sin. und der von unten kommenden Vena iliaca com. sin.

Die Vena azygos lässt sich nicht bis an die Cava heran verfolgen.

Dies ist der 4. Fall vom Bestehenbleiben des Urnierenteiles der linken Kardinalvene, wobei aber die Vereinigung der beiden unten fehlt.

Fall V. Fig. 5. Linke Cava inferior, oder Fehlen des Urnierenteiles der rechten Kardinalvene. Weiblicher Foetus von 40 cm Länge. Eingeweide normal entwickelt, Herz, Arteriensystem und Cava superior bieten nichts Ungewöhnliches.

Injektion der Vena cava inf. vom rechten Vorhofe aus rückläufig, es füllt sich auch die Azygos. Die Hemiazygos ist wenig selbständig.

Die oberen linken Interkostalvenen münden in die Vena anonyma sinistra. Azygos und Hemiazygos verbinden sich nach unten mit einer linken Renalvene, welche auch Lumbalvenen aufnimmt. Die Azygos geht dabei durch das Foramen aorticum, die Hemiazygos zwischen mittlerem und äusserem Zwerchfellschenkel hindurch.

Die Vena iliaca communis dextra geht nach links hinüber, unter der Art. iliaca com. sin. hindurch und vereinigt sich hier mit der Vena iliaca com. sin., ganz gleich, wie sonst diese letztere sich nach rechts wendet. Aus der Vereinigung entsteht eine links von der Aorta gelegene Vene, eine linke Cava inferior.

Unterhalb der Art. mesenterica superior wendet sich diese Vene wieder nach rechts vor der Aorta hindurch, und verhält sich nun weiter wie eine gewöhnliche Cava inferior. Während des Verlaufes an der linken Seite der Aorta nimmt die Cava die Vena spermat. int. sin. auf und höher oben beim Abbiegen nach rechts zwei linke Renalvenen, eine untere, mehr

vorn gelegene, und eine obere, mehr hinten, dorsal, gelegene. Diese letztere zeigt die Verbindungen zur Azygos und Hemiazygos. Nach der 2. linken Renalvene mündet auch die Vena suprarenalis sin. in die Cava. An der rechten Seite der Aorta angelangt, nimmt die Cava die rechte Renalvene auf, in welche die rechte Vena spermat. int. sich ergossen hat. Etwas tiefer mündet ein kleiner Venen-Ast ein, der an der rechten Seite der Aorta, vor dem Psoas major heraufsteigt und einige kleine rechte Lumbalvenen aufnimmt, vielleicht ein Überrest des Urnierenteiles der rechten Kardinalvene, der gewöhnlichen Cava inferior. Feine Zweige dieser Vene lassen sich bis ganz in die Nähe der Iliaca com. dextra verfolgen.

Verhalten der Venen bei Fehlen der linken Niere. 4 Fälle.

1. Leiche eines kräftigen neugeborenen Knaben, Injektion der Vena cava inferior vom rechten Vorhofe aus.

Beim Präparieren der Venen stellt sich das Fehlen der linken Niere heraus. Der Ureter ist jedoch da und steigt in gewöhnlicher Weise aus dem kleinen Becken herauf in die linke Nierengegend, wo er blind endigt. Er lässt sich von der Blase aus leicht aufblasen, sein oberes Ende wird dabei etwa 6 mm dick.

Die Vena renalis sinistra ist wie bei normaler Niere vorhanden. Sie entsteht in dem Fett und Bindegewebe, das an Stelle der linken Niere sich befindet, nimmt auch die Vena suprarenalis sinistra auf. Die Vena spermatica int. sin. ist aber nicht erhalten. Die rechte Vena renalis ist normal. Die rechte Vena sperm. int. mündet wie gewöhnlich in die Cava inferior.

Zwei Venae sacrales mediae münden in die linke Iliaca communis. Azygos und Hemiazygos nehmen ihren Ursprung vor dem 2. Lendenwirbel.

Arterien-System nichts Abnormes.

Die übrigen Eingeweide sind normal.

2. Leiche eines männlichen Neonatus, Kopf abgetrennt. Injektion von der Nabelvene aus mit Berlinerblau in Wasser gelöst. Später noch mit gelbgefärbtem venetianischem Terpentin von der Cava inferior aus rückläufig.

Das Coecum befindet sich links vom Lig. teres hepatis. Colon ascendens fehlt also ganz, Colon transversum ist ganz kurz, Radix mesenterii ebenfalls ganz kurz, reicht nur bis auf den 3. Lendenwirbel. Am Darm sonst nichts Abnormes.

Nebenmilz.

Die linke Niere fehlt vollständig, auch der Ureter ist nicht aufzufinden. An der entsprechenden Stelle sind auch keine Gefässe, weder Arterien noch Venen. Die Glandula suprarenalis ist atrophisch. Ihre Vene nimmt die Vena spermatica int. sin. auf, und geht in die 3. Lumbalvene, welche hinter der Aorta durch in die Cava inferior geht. Hemiazygos fehlt ganz. Die linken Interkostalvenen gehen direkt in die Azygos. Diese lässt sich nach unten bis vor den 1. Lendenwirbel verfolgen.

Die Arteria renalis dextra ist dreifach.

3. Fig. 6. Leiche eines kräftig entwickelten, neugeborenen Mädchens.

Uterus und Ovarien sind atrophisch, Vagina nur ganz kurz offen, linke Niere fehlt vollständig. Injektion von der Vena azygos aus rückläufig. Es füllt sich auch die Cava inferior.

Die Azygos lässt sich nur bis zum 10. Brustwirbel nach abwärts verfolgen, hier nimmt sie ihren Anfang aus rechten und linken Interkostalvenen. Durch Verbindung dieser unteren Interkostalvenen unter sich und mit den Lumbalvenen, teilweise durch die Anastomosen mit den Vertebralvenen hat sich die Cava inferior gefüllt. Die rechte Vena renalis ist doppelt, ebenso die Arterie. Von links her geht vor der Aorta durch auch eine Vene zur Cava inferior, an Stelle der Vena renalis sinistra.

Zwei stärkere Venen gehen hinter der Aorta durch zur Cava, stehen mit der vorderen in Verbindung und beziehen ihre Zuflüsse hauptsächlich aus Lumbalvenen, die an der Seite der Lendenwirbel heraufkommen. Kleinere Venen kommen auch aus dem Fettgewebe an Stelle der linken Niere, teils aus der linken Nebenniere, die allerdings nicht mehr gut erhalten. Verhalten der Venae sperm. nicht sicher festzustellen.

Die vor und hinter der Aorta nach rechts hinüber gehenden Venen kommunizieren mit einander, auch mit der 3. linken Lumbalvene, und diese mit der 4., welche sich in die Vena iliaca com. sin. ergiesst. Diese Anastomosen der Lumbalvenen sind vor dem Psoas major gelegen, an der linken Seite der Aorta.

Hinter dem Psoas haben wir dann noch die Vena lumbalis ascendens. Diese, die rechte und die linke, scheinen ihr Blut zum grössten Teil in die Venae iliacae communes, zum Teil auch in die untersten Interkostalvenen abgegeben zu haben.

4. Fig. 7. Männliche Leiche mittleren Alters, Tod an Darmtuberkulose.

Die Aorta giebt nach rechts zwei Nierenarterien ab, eine obere etwas stärkere, und eine untere, welche die Art. sperm. int. dextra enstehen lässt. Links entspringen an entsprechender Stelle kleine Suprarenalarterien, eine Phrenica und die Spermatica int. sin. Ferner sieht man wie gewöhnlich die Lumbalarterien abgehen. Die Arteria iliaca com. dext. geht hinter der Cava inf. hindurch. Die Arteria hypogastrica ist aber jederseits vor der Vena iliaca communis gelegen. Die Vena cava inferior empfängt von rechts eine sehr grosse Renalvene, und die Vena spermatica int. dext. Von links kommt hinter der Aorta hindurch, vor dem 3. Lendenwirbel eine Vene, welche Lumbalvenen, Venae phrenicae und suprarenales sin. aufnimmt. Mit den Suprarenalvenen vereinigt sich die Vena spermat int. sin. Von diesen Venen aus besteht aber noch eine Verbindung nach unten

zur Vena iliaca communis sin., links neben der Aorta absteigend. Dieser absteigende Ast geht hinter der Art. iliaca com. sin. durch.

Linke Niere und Ureter fehlen vollständig. Nebenniere aber normal ausgebildet.

Venenverhalten bei einer Hufeisenniere.

Leiche eines wohlentwickelten, männlichen Neonatus. Herz, Lungen, Darm, Leber zeigen nichts Abnormes.

Die beiden Nieren sind an ihren unteren Enden durch ein vor der Aorta durchgehendes Stück mit einander verbunden.

Injektion der Venen von der Vena iliaca communis dextra aus.

Die linken Arteriae renales entspringen 1 cm tiefer, als die rechten, sind mehrfach. Rechte und linke Vena renalis münden wie gewöhnlich in die Cava inferior. Die Vena spermat. int. dext. mündet in die Cava inf., die sinistra in die Vena renalis sinistra, Suprarenalvenen wie gewöhnlich links in die Renalvene, rechts in die Cava. Aus dem linken unteren Nierenabschnitt geht eine Vene hinter die Aorta, in den Hiatus aorticus und durch diesen teils in die Azygos, teils in die Hemiazygos.

Die Azygos lässt sich bis an die Cava heran verfolgen, sie verbindet sich mit ihr hinter der Einmündungsstelle der rechten Renalvene.

Es standen mir ferner vier Acephali zur Verfügung. Drei davon lagen schon sehr lange in Spiritus und waren nicht gut konserviert, so dass das Verhalten der Venen nur schwer und unvollständig darzustellen war, nur der eine war noch ziemlich frisch, als ich ihn zur Untersuchung bekam. Dessen Venenverhalten soll zuerst kurz beschrieben werden.

1. Weiblicher Acephalus 34 cm lang. Gehirn fast ganz fehlend. Körperformen im übrigen gut ausgebildet. Baucheingeweide normal, nur das Coecum steht hoch unter der Leber.

Genitalien normal, Uterus vielleicht etwas kleiner als normal. Brusteingeweide normal, auch das Herz zeigt nichts Auffallendes.

Injektion der Vena umbilicalis mit blauer Leimmasse. Arteriensystem nichts Ungewöhnliches. Cava superior ebenfalls normal gebildet. Azygos und Hemiazygos ebenfalls deutlich vorhanden. Die Azygos verbindet sich mit der Cava inferior, die Hemiazygos mit der Vena renalis sin., indem sie nach unten hin stärker wird. Da, wo die Hemiazygos sich mit der linken Renalvene vereinigt, mündet auch die Vena spermat. int. sin. ein und ferner noch ein Verbindungsast mit der Vena iliaca com. sin. Dieser Ast verläuft vor dem Psoas major, neben der Aorta, und nimmt zwei kleine linke Lumbalvenen auf.

Rechts haben wir zwei Renalvenen.

2. Weiblicher Acephalus. Brust und Baucheingeweide zeigen nichts Abnormes. Brust etwas verkürzt.

Cava inferior normal. Die Vena hypogastrica dextra mündet zum Teil in die Vereinigung der Venae iliacae zur Cava, zum Teil aber noch in die Vena iliaca com. sin.

Hinter den Renalvenen münden in die Cava inf. 2 starke Lumbalvenen, mit welchen das untere Ende der Azygos sich vereinigt.

3. Weiblicher Acephalus. Brust- und Baucheingeweide soweit erkenntlich normal. Herz- und Arteriensystem nichts Abnormes. Injektion der Cava inf. vom rechten Vorhofe aus, zeigt nichts Ungewöhnliches. Azygos und Hemiazygos sind bis auf den 10. Brustwirbel nach unten hin deutlich zu verfolgen.

4. Weiblicher Acephalus, Gehirn und auch Rückenmark fast ganz fehlend.

Wirbelsäule, namentlich im vorderen Teile, Hals und Rücken, sehr stark verkürzt.

Lunge sehr kurz, links nur 1 Lappen, rechts zwei. Thymus gross. Herz in seiner äusseren Form sowie die ein- und austretenden Gefässe normal. Cava inferior sehr kurz. Die Vena

hypogastrica dextra giebt einen Ast in die Vena iliaca com. sin. ab; Nierenvenen normal, ebenso die Venae spermaticae int.

Die Intercostalvenen münden zum grössten Teile in die Cava inferior hinter den Renalvenen.

II. Untersuchungen über die Entstehung der Vena cava inferior bei menschlichen Embryonen.

Zur Erklärung der makroskopisch festgestellten Befunde untersuchte ich mikroskopisch eine Reihe von menschlichen Embryonen. Es hat in letzter Zeit Hochstetter speziellere Untersuchungen veröffentlicht. Seine Erfahrungen in Bezug auf das menschliche Material sind aber, wie er sich selbst ausdrückt, „spärliche". Es standen ihm fünf Embryonen zur Verfügung, von 11 mm bis zu etwas mehr als 15,5 mm Länge, die aber nicht alle vollständig gut erhalten waren. Das von mir untersuchte Material der hiesigen anatomischen Sammlung ist bedeutend grösser, und die Embryonen, an denen ich genauere Untersuchungen gemacht habe, sind zumeist tadellos erhalten.

Nachdem ihre äusseren Formen gezeichnet waren, wurden sie gefärbt mit Borax-Karmin, Cochenillealaun, Hämatoxylin und Hämatoxylin-Eosin, nachher in fehlerfreie Querschnittserien zerlegt.

Ich habe bei folgenden Embryonen die Entstehung der Cava inferior verfolgt:

1. Embryo von 4 mm grösster Länge. Sehr gut erhalten.
2. Embryo von 8 mm Länge. Bei diesem sind die Lebergefässe nicht zu verfolgen, da die Leber geplatzt. Erhaltungszustand sonst vorzüglich.
3. Embryo von 10 mm Länge. Gehirn, Rückenmark missbildet.
4. Embryo von 14 mm Länge. Sehr gut erhalten.

5. Embryo von 16 mm Länge.
6. Embryo von 16 mm Länge. Dieser ist in Entwickelung seiner Organe weiter vorgeschritten, als der vorige gleich lange Embryo.
7. Embryo von 22 mm Länge.
8. Embryo von 28 mm Länge.
9. Embryo von 35 mm Länge.
10. Embryo von 35—40 mm Länge.

Es sind zur Orientierung noch weitere Querschnittserien herangezogen worden, solche älteren Datums, aus einer Zeit, wo die Färbetechnik noch nicht so ausgebildet wie jetzt, ebenso eine Anzahl missbildeter Embryonen, deren Venenverhalten ich aber hier nicht weiter berücksichtigen werde.

Von diesen 10 Embryonen habe ich nun, um mich genau orientieren zu können, mit dem Zeichenapparat Zeichnungen entworfen und aus den Zeichnungen dann Rekonstruktionen gemacht speziell für die Venae cardinales und die Cava inferior in ihrem Verhalten zur Aorta.

Es ergaben sich sehr instruktive Bilder.

1. Embryo von 4 mm Länge.

Die Urniere ist noch kaum angelegt. Der Urnierengang zeigt noch keine Nebenkanäle.

Die Lunge zweigt sich gerade vom Darmrohr ab, als eine vordere, mediale, unpaare Ausstülpung. Die Leber ist schon deutlich entwickelt.

Die Venae cardinales sind in ihrem hinteren Ende doppelt, vereinigen sich nach vorn mit den Venae jugulares zu den Ductus Cuvieri, welche in den Sinus venosus einmünden. Die Venae umbilicales stehen noch nicht in Verbindung mit der Leber, münden ebenfalls in den Sinus venosus. Dieser scheint hervorzugehen aus den beiden Venae omphalomesentericae, die zu beiden Seiten des Darmes verlaufen. Unterhalb der Ab-

Fig. 7.

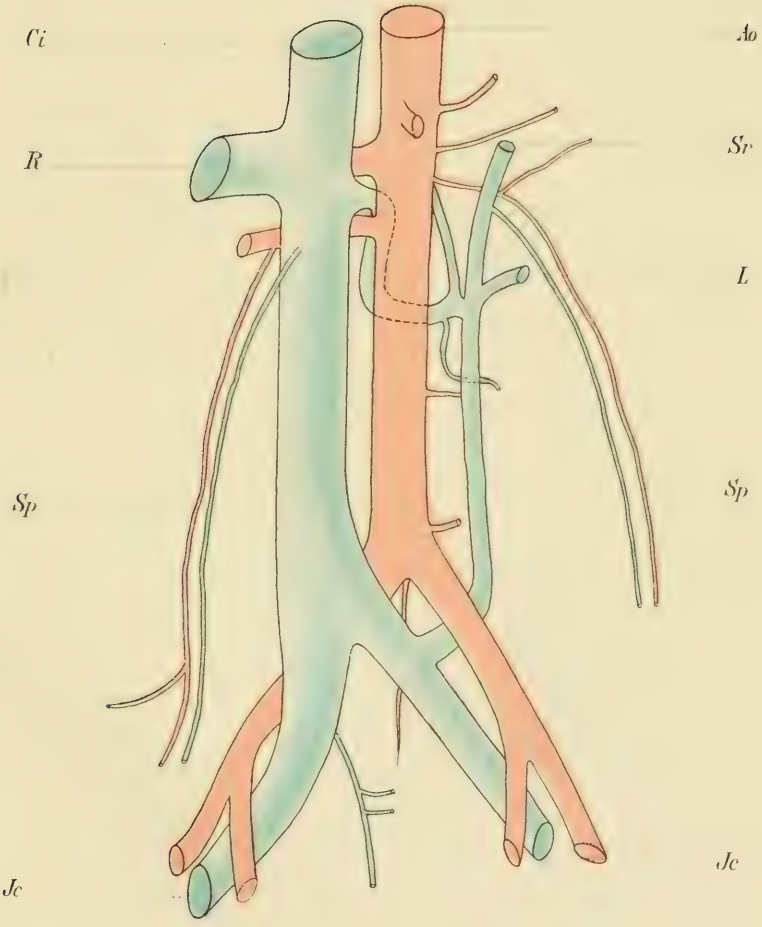

KGL. UNIVERS. DRUCKEREI V. H. STÜRTZ, WÜRZBURG.

Fig. 8.

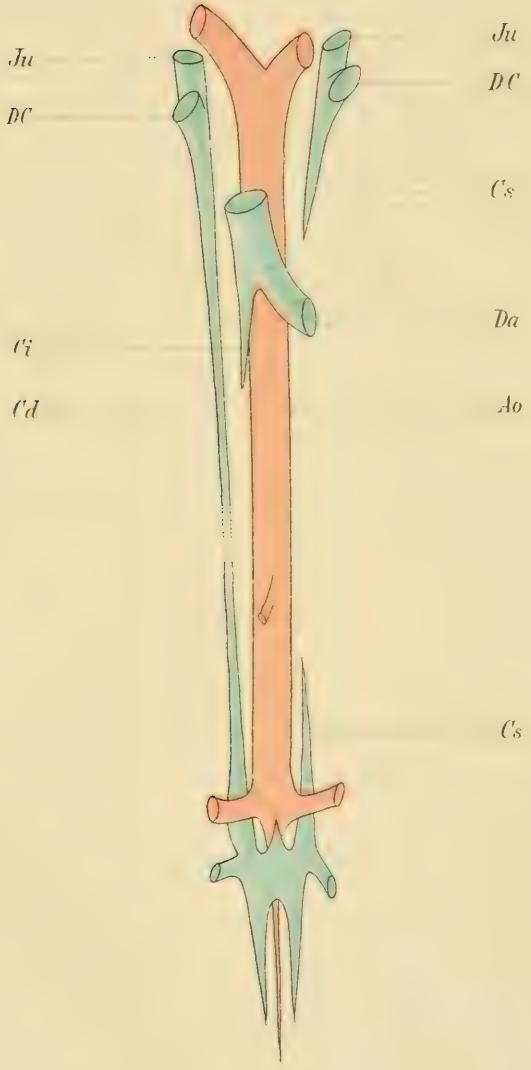

VERLAG V. J. F. BERGMANN, WIESBADEN.

zweigung des Leberganges vom Darm sind sie hinter dem Darmrohr durch mit einander verbunden. Die Leber liegt ventral und zu beiden Seiten der Venae omphalomesentericae. Die Leberzellstränge scheinen sich in die erweiterten Venae omphalomesentericae einzustülpen, und diese ergiessen sich dann gleich in den Sinus venosus.

Von einer Vena cava ist noch keine Andeutung vorhanden.

2. und 3. Embryo von 8 mm und 10 mm Länge.

Der erstere ist in Bezug auf Erhaltung der Gewebe sehr gut, leider ist beim Einschmelzen in Paraffin die Leber geplatzt. Der zweite zeigt ungefähr gleichen Entwickelungsstand, ist aber in Gehirn und Rückenmark missbildet, auch etwas weniger gut erhalten als der erstere.

Die Urniere ist nun deutlich entwickelt. Die Lungenausstülpung ist schon bis zur Verzweigung der beiden Hauptbronchen vorgeschritten. Die Leber hat bedeutende Grösse erlangt.

Die Venae cardinales liegen in den Urnieren eingeschlossen an ihrer Dorsalseite. Sie vereinigen sich nach vorn mit den Venae jugulares und münden als Ductus Cuvieri in den Sinus venosus, der aber schon mehr in den Vorhof einbezogen ist. Die Venae umbilicales gehen nur zum kleinsten Teil noch in die Körperwand, zum grössten Teil aber an die Leber heran, in der sie sich teilweise auflösen. Einen grösseren Stamm kann man aber gegen den dorsalen Rand der Leber hin verfolgen, wohin überhaupt das Blut der Leber zusammenströmt, um sich von da in den rechten Vorhof zu ergiessen. Die Vena omphalomesenterica ist einfach geworden als Vena portae, die in die Leber geht, sich da teilweise auflösst, teilweise aber mit der Umbilicalvene vereinigt. Eine Vena cava inferior scheint auch jetzt noch nicht vorhanden zu sein.

4. Embryo von 14 mm Länge (Fig. 8). Vorzügliche Erhaltung.

Die Urniere ist ein mächtiges Organ geworden. Im Kleinbecken sehen wir schon die Nierenanlage deutlich. Am vorderen Ende der Urniere entsteht die Nebenniere, die rechts direkt an die Leber anstösst. Die Kardinalvenen lassen sich nicht mehr ununterbrochen von hinten nach vorn durchverfolgen. Vor der Art. sacralis media sind sie breit mit einander verbunden, weiter nach vorn liegen sie hinter den Art. iliaca communis (eigentlich noch Umbilicalart.). Bald nachher löst sich die linke Kardinalvene in der linken Urniere auf. Erst am vorderen Ende der linken Urniere tritt sie wieder auf, um sich dann weiter vorn mit der Vena jugularis sin. zu vereinigen. Auch die rechte Kardinalvene ist im Bereiche der Urniere in etwa 12 Schnitten nicht mit Sicherheit festzustellen, sondern scheint sich in derselben aufgelöst zu haben. Nach vorn von diesen 12 Schnitten lässt sie sich aber ununterbrochen an die Vena jugularis dextra heran verfolgen, indem sie nach vorn zu bedeutend an Kaliber zunimmt.

Die beiden Umbilicalvenen sind noch erhalten. Die rechte ist verhältnismässig noch sehr stark, geht teilweise in die Körperwand über, teilweise in die Leber. Die linke etwas kleinere Umbilicalvene tritt an die Leber heran, löst sich nur zum Teil in derselben auf, ein stärkeres Lumen lässt sich an den hinteren Leberrand verfolgen. Dieser stärkere Ast nimmt die Vena portae auf und fernerhin dann auch die Lebervenen und führt zum Herzen hin.

Von diesem Venenstamme lässt sich nun ein kleiner Fortsatz nach unten hin verfolgen, bis an die Stelle heran, wo die Leber direkt an die rechte Nebenniere sich anlegt. Dieser Fortsatz ist offenbar die erste Anlage der Cava inferior (Ci, Fig. 8).

5. Embryo von 16 mm Länge (Fig. 9, a, b, c).

Sehr gut erhalten.

Die Nieren sind aus dem kleinen Becken heraufgestiegen an die Seite der Aorta und haben dabei die Urnieren nach vorn (ventralwärts) abgedrängt. Durch die stark vergrösserte Nebenniere ist das obere Ende der Urniere zugleich lateralwärts verlagert. Zu beiden Seiten der Aorta, medial von den beiden Nieren verlaufen die unteren Teile der Kardinalvenen. Sie lassen sich bis an das vordere Ende der Nieren verfolgen. Hier gehen sie nun über in zwei Venen, die ventral vor der Aorta gelegen sind. Diese beiden Venen verbinden sich vor der Aorta doppelt miteinander, unterhalb der Arteria mesenterica superior. Die linke dieser Venen geht nach unten (kaudalwärts) zur Urniere, an deren ventralen Rand; nach oben (kranialwärts) verläuft sie zur linken Nebenniere. (Fig. 9 b.). Die rechte Vene geht nach unten zur rechten Urniere, gleich wie die linke zur linken Urniere, nach oben zu geht sie zur rechten Nebenniere, nimmt aus ihr eine Vene auf und wird dann gleich von der Leber umlagert, indem sie aus der Leber Lebervenen und weiter oben dann den Ductus venosus Arantii aufnimmt. (Fig. 9 b, Ci). Nach oben ergiesst sie sich in den rechten Vorhof.

Etwa 30 Schnitte nach vorn vom Ende des unteren Teiles der Kardinalvenen, die übrigens vor der Arteria sacralis media die gleichen Verbindungen aufweisen, wie beim vorigen Embryo, treten die Kardinalvenen wieder auf zu beiden Seiten der Aorta und lassen sich nun verfolgen bis an die Jugularvenen heran, mit denen sie sich zu den Ductus Cuvieri vereinigen.

6. Embryo von 16 mm Länge (Fig. 10, a, b).

Konservierungszustand ausgezeichnet.

Die Organe sind bedeutend weiter in der Entwickelung als bei dem gleich langen vorigen Embryo. An der Niere tritt der Hilus deutlich hervor. Vom Nierenbecken aus kann man die

Ausstülpung der Kanälchen verfolgen. Urniere und Keimdrüse werden in ihrem unteren Abschnitt durch die Niere ventral, im vorderen durch die Nebenniere lateralwärts abgedrängt.

Die Kardinalvenen nehmen ihren Anfang zu beiden Seiten der Arteria sacralis media. Da wo die Venae iliacae einmünden, besteht wieder eine breite Vereinigung der beiden Cardinales. Die linke erstreckt sich kranialwärts nur bis unter die linke Art. iliac. com., wo sie sich verliert. Die rechte hingegen wird sehr stark. Nachdem sie hinter der Art. iliac. com. dextr. (Art. umbilic.) hindurchgegangen, wendet sie sich im 15. Schnitte nach vorn (ventral), nur eine ganz kleine Fortsetzung lässt sich noch durch einige Schnitte zur Seite der Aorta verfolgen. Das Blut der Vena cardinalis dextra geht nach vorn in die gleichen Venen, die wir schon beim vorigen Embryo getroffen haben. Die linksseitige, vor der Aorta gelegene Vene kommt von oben von der linken Nebenniere und von unten von der linken Urniere; vor der Aorta geht sie hinüber in die rechtsseitige Vene, welche von hinten das Blut der rechten Kardinalvene aufnimmt, ferner das Blut von der rechten Urniere; nach oben geht sie an der ventralen Seite der rechten Nebenniere verlaufend zur Leber. Sie nimmt schon kleinere Äste aus der Leber auf, bevor die rechte Vena suprarenalis eingemündet hat. Nach deren Einmündung kommt sie bald ganz in die Leber zu liegen, nimmt dann weitere Lebervenen und den Ductus venosus Arantii auf und geht zum Herzen weiter (Ci). Schon im Bereiche der Leber treten die oberen (kranialen) Stücke der Kardinalvenen wieder auf. Der Abstand der unteren und oberen Stücke ist aber bedeutender geworden, als beim vorigen Embryo.

Diese oberen Reste der Kardinalvenen haben eine doppelte Verbindung hinter der Aorta hindurch. Die linke Kardinalvene ist stellenweise etwas schwächer als die rechte, beide vereinigen sich nach oben mit ihren entsprechenden Jugularvenen, die noch keine Verbindung untereinander haben.

Fig. 9.

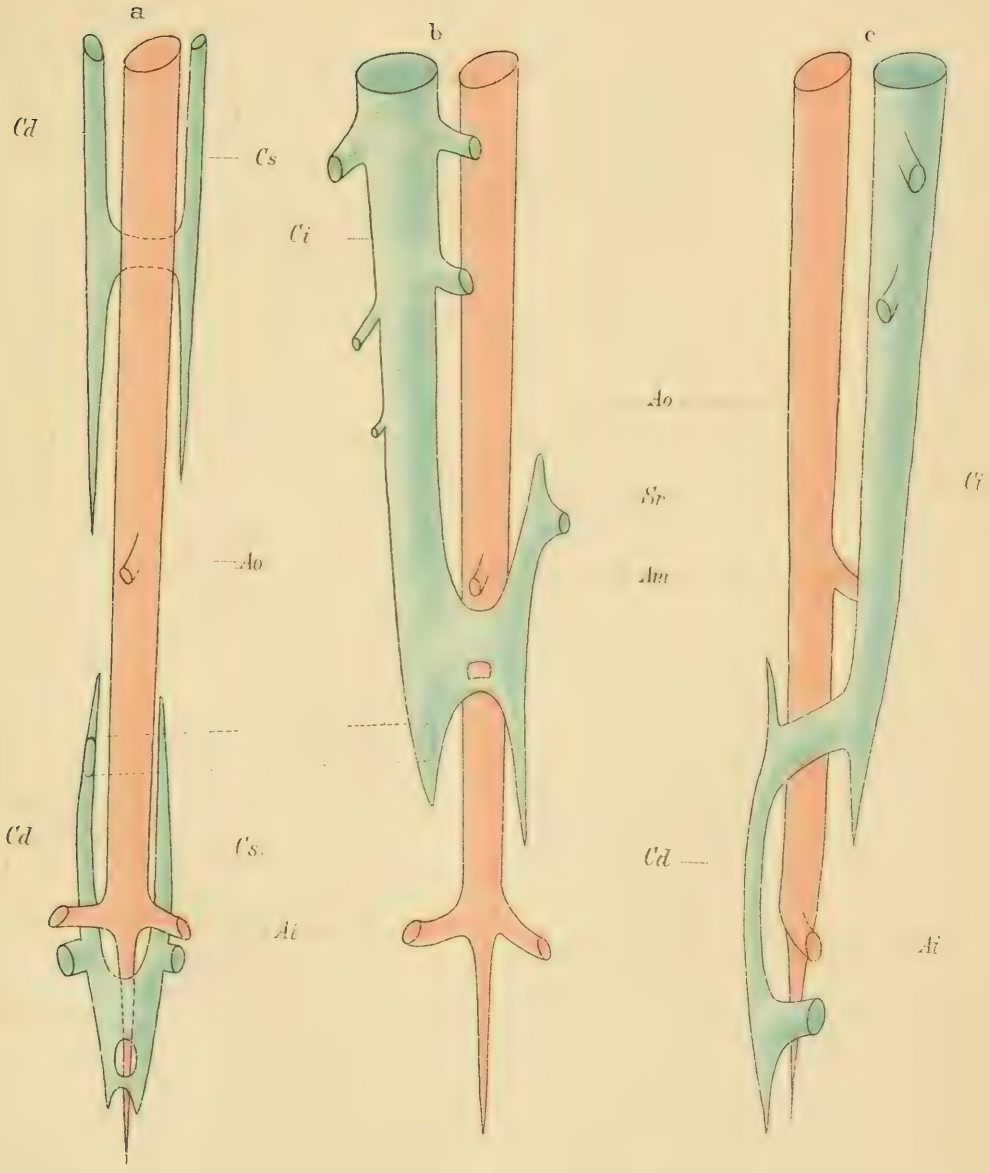

Fig. 10.

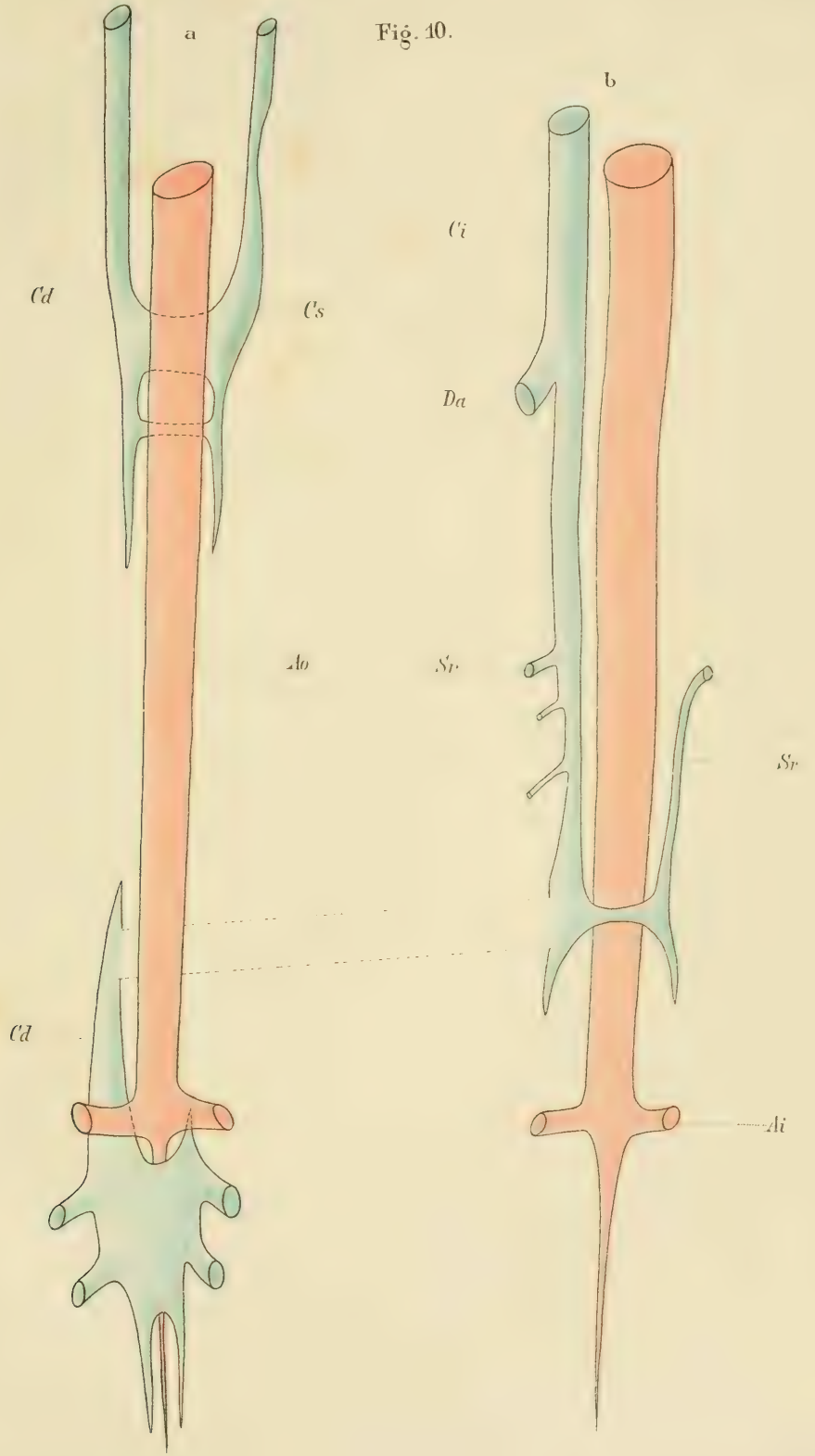

KGL. UNIVERS. DRUCKEREI V. H. STÜRTZ, WÜRZBURG.
VERLAG V. J. F. BERGMANN, WIESBADEN.

7. Männlicher Embryo von 22 mm Länge,

ist ebenfalls sehr gut erhalten. Der Entwickelungszustand ist weiter vorgeschritten, als bei No. 5 und 6. Es lässt sich mit genügender Sicherheit das Geschlecht feststellen.

Das Rekonstruktionsbild gleicht ganz demjenigen von No. 5. Fig. 9. Es ist nur noch symmetrischer. Eine Wiedergabe ist deshalb überflüssig.

Die Venae cardinales beginnen zu beiden Seiten der Arteria sacralis media, verbinden sich mehrfach vor derselben miteinander; namentlich gross ist die Anastomose unterhalb der Teilungsstelle der Aorta, da wo die Venae iliacae einmünden. Von da aus lassen sich zu beiden Seiten der Aorta die Kardinalvenen verfolgen bis in die Höhe des Abganges der Art. mesent. sup., bis hinter das untere Ende der Nebennieren. Schon vorher aber geht das Blut der Kardinalvenen an die vordere, ventrale Seite der Aorta in diese beiden Venen, von denen die linke mit ihrem oberen Aste von der linken Nebenniere, mit ihrem unteren Aste von der ventralen Seite der Urniere links herkommt, die rechte mit ihrem unteren Schenkel gleich wie links von der rechten Urniere, mit dem oberen Teile über die rechte Nebenniere hinweg zur Leber zieht. Beide anastomosieren mit einander unterhalb der Art. mesent. sup. vor der Aorta.

Die Fortsetzung der Kardinalvenen nach oben (kranial) über der Verbindung zu den ventralen Venen ist hier deutlicher, als bei No. 5, Fig. 9. Dann sind die Kardinalvenen in etwa 25 Schnitten verschwunden, treten aber nachher wieder auf zu beiden Seiten der Aorta, vereinigen sich dann miteinander, hinter der Aorta durch. Die rechte giebt dann das Blut ab in den rechten Ductus Cuvieri, resp. Cava superior. Die Vena anonyma sinistra ist nämlich hier schon gebildet, es existiert aber noch eine feine Verbindung derselben direkt zum Herzen.

Es ist nur noch eine Nabelvene vorhanden. Diese giebt

einen kleinen Zweig in die Bauchwand ab, geht dann an die Leber, vereinigt sich mit der Vena portae, und giebt auch kleine Äste in die Leber ab. Ein sehr grosser Teil der Venae hepaticae vereinigt sich mit dem Ductus venosus und dieser dann mit der von unten kommenden Vena cava inferior, denn so müssen wir die von der rechten Nebenniere heraufkommende Vene bezeichnen.

Die rechte Vena renalis ist schon deutlich und mündet unterhalb der Abgangsstelle der Art. mesent. sup. von rechts her an der Verbindungsstelle des linken und rechten Schenkels der Cava inferior. Die linke Renalvene lässt sich nicht mit Sicherheit feststellen.

8. Männlicher Embryo von 28 mm Länge.

Hierzu Fig. 11 a, b.

Die Vena anonyma sinistra ist ausgebildet. Deren direkte Verbindung zum Herzen ist ganz rudimentär geworden, lässt sich aber noch verfolgen. Die oberen Enden der Kardinalvenen sind ebenfalls sehr zurückgebildet. Die linke (Hemiazygos) mündet in die rechte Kardinalvene (Azygos), indem sie sich mehrfach mit ihr hinter der Aorta durch verbindet. Die rechte Kardinalvene mündet in die Cava superior.

Die unteren Reste der Kardinalvenen nehmen ihren Anfang zu beiden Seiten der Art. sacralis media und anastomosieren mehrfach mit einander. Eine sehr breite Verbindung findet sich bei der Einmündung der Venae iliacae, unterhalb der Teilungsstelle der Aorta.

Von der linken Kardinalvene ist ein ganz kleines Stück noch über diese Verbindung hinaus erhalten, es erstreckt sich bis hinter die linke Art. iliaca communis.

Die rechte setzt sich aber an der Seite der Aorta verlaufend nach oben fort bis unter die Abgangsstelle der Art. renalis dextra.

Hier biegt sie an die ventrale Seite der Aorta ab und wird eben zur Cava inferior. Die direkte Fortsetzung dieser nach unten hin scheint mir die rechte Vena spermat. interna zu geben. Die linke Suprarenalvene ist klein geworden. Aus dem unteren Schenkel der Fortsetzung der Vena suprarenalis sin. nach unten an die Urniere scheint die linke Vena spermatica int. zu werden.

Die rechte Nierenvene mündet etwas unterhalb der Queranastomose der Cava inf. Die linke Renalvene ist auch hier schwer festzustellen.

Schon vor der Einmündung der Vena suprarenalis dextra ergiessen sich kleinere Lebervenen in die Cava inferior.

Die Cava inf. ist in ihrem weiteren Verlaufe eine Strecke weit in die Lebersubstanz ganz eingeschlossen. Die Vena umbilicalis geht teils in die Leber mit der Pfortader, teils durch den Ductus venosus Arantii in die Cava inferior. Ein grosser Teil der Lebervenen vereinigt sich mit dem Ductus venosus und erst durch ihn mit der Cava.

9. Embryo von 35 mm Länge. Fig. 12.

Die unteren Enden der Kardinalvenen liegen zu beiden Seiten der Art. sacralis media, als spätere Venae sacrales mediae. Sie anastomosieren häufig miteinander, vor der Arterie durch. Bei der Einmündung der Venae iliacae entsteht wieder eine breite Anastomose vor der Art. sacral. med. Nach oben geht rechts die Kardinalvene aus dieser Anastomose hervor, die hinter der Art. iliaca communis und teilweise auch noch etwas hinter der Aorta gelegen ist. Auch links von der Aorta steigen kleine Venen herauf, welche sich mehrmals mit der rechten Kardinalvene hinter der Aorta durch verbinden, wahrscheinlich ein Überrest der linken Kardinalvene. An der medialen Seite der rechten Niere erhebt sich die Vena cardinalis dextra ventral

vor die Aorta, steigt vor der rechten Nierenarterie hinauf zur rechten Nebenniere und von dieser zur Leber als Cava inferior.

Beim Abbiegen der rechten Kardinalvene nach vorn mündet die rechte Renalvene, und weiter vorn, beim Umbiegen nach oben, die Vena spermatica int. dext. Von links kommt vor der Aorta durch, unterhalb der Art. mesent. sup., die Vena suprarenalis sin., die Vena renalis sinistra und die Vena spermatica int. sin.

10. Männlicher Embryo von etwa 35—40 mm

Fig. 13.

Organe gut ausgebildet.

Die Venae sacrales mediae vereinigen sich mit den Venae iliacae vor der Art. sacralis media unterhalb der Teilungsstelle der Aorta.

Hinter der Art. iliaca communis sin. steigt eine Vene nach oben, die sich durch etwa 20 Schnitte verfolgen lässt, dann verschwindet. Hinter der rechten Art. iliaca communis steigt die rechte Kardinalvene, spätere Cava inferior, hinauf, zur Seite, teilweise aber noch etwas hinter der Aorta gelegen. Unterhalb der Nierenarterie sehen wir wieder dieses Abbiegen nach vorn an die ventrale Seite der Aorta. Dabei wird die rechte Nierenvene aufgenommen, und von links her, vor der Aorta durch die linke Renalvene mit der linken Nebennierenvene.

Die Venae spermat. int. sind in diesem Falle nicht ganz sicher festzustellen.

Weiter oben münden dann in die Cava inferior die Vena suprarenalis dextra und Venae hepaticae zusammen mit dem Ductus venosus Arantii.

Zur Seite der Aorta tritt weiter oben die Azygos und stellenweise auch die Hemiazygos auf. Diese giebt ihr Blut in die Azygos ab. Die Cava superior setzt sich zusammen aus den beiden Venae anonymae, und nimmt die Azygos auf.

Fig. 11.

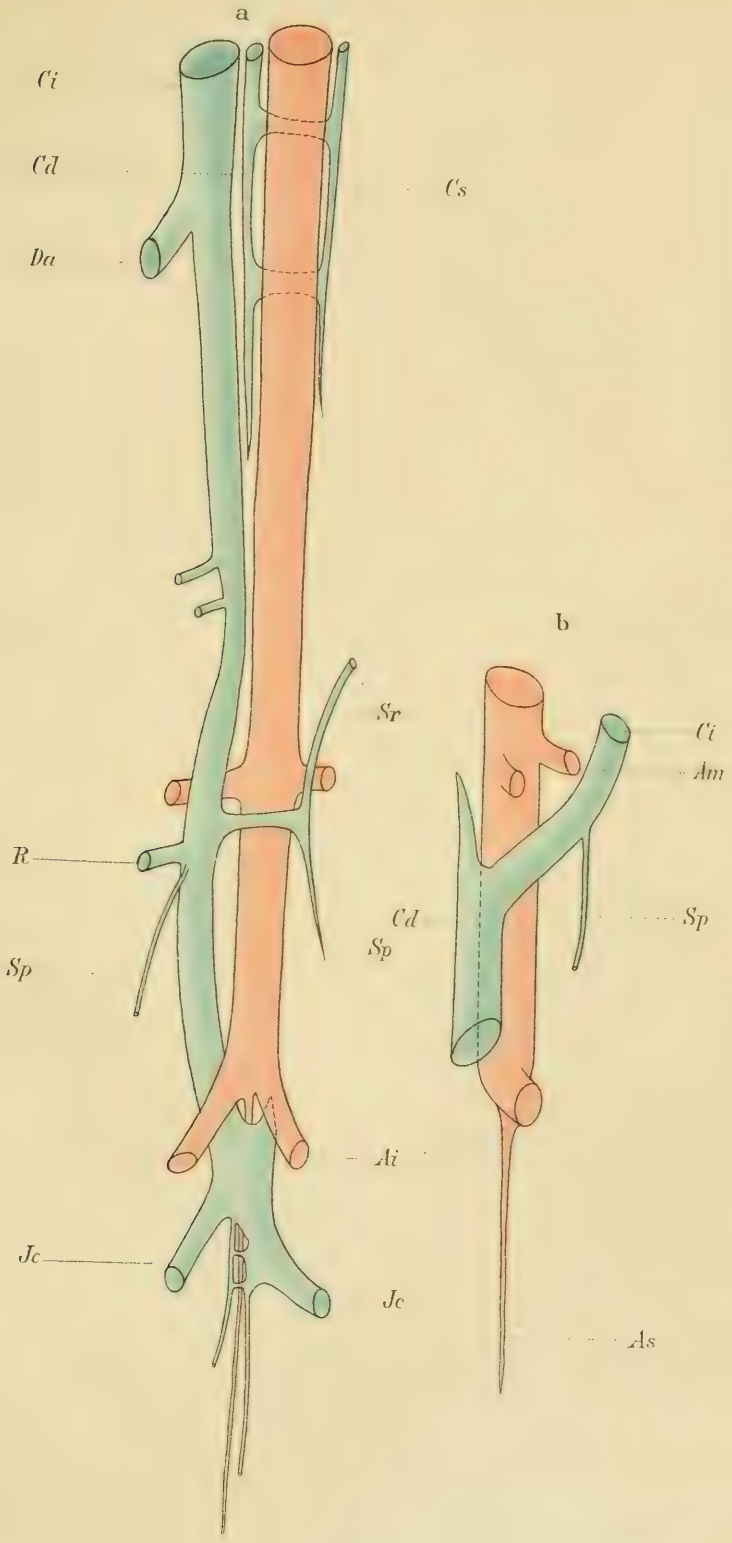

Fig. 12.

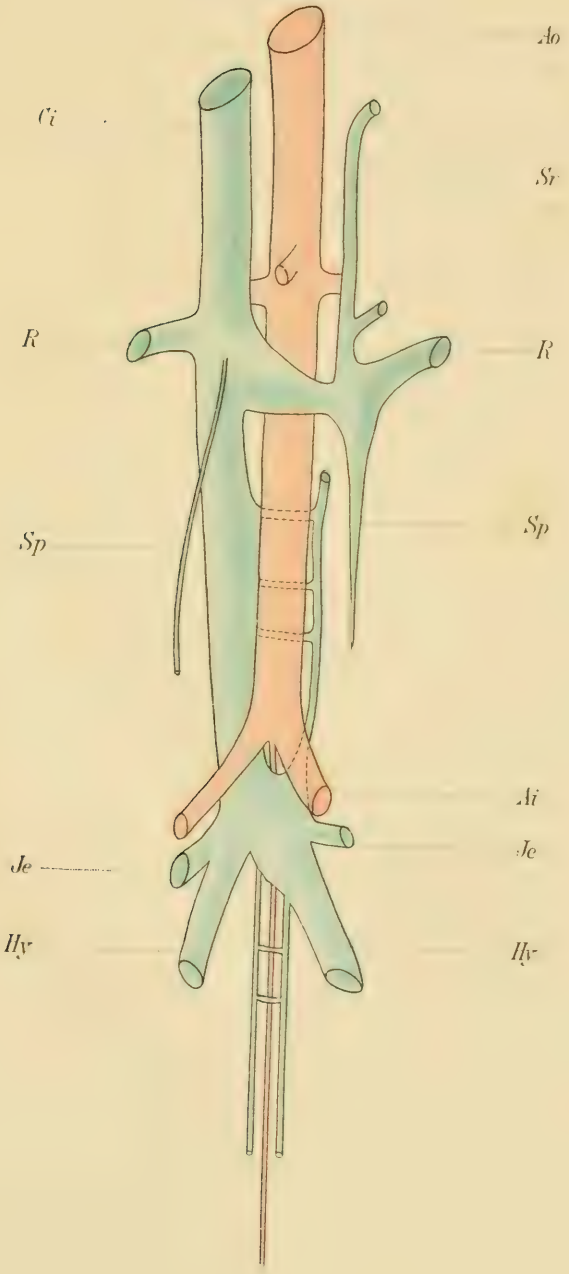

Fig. 13.

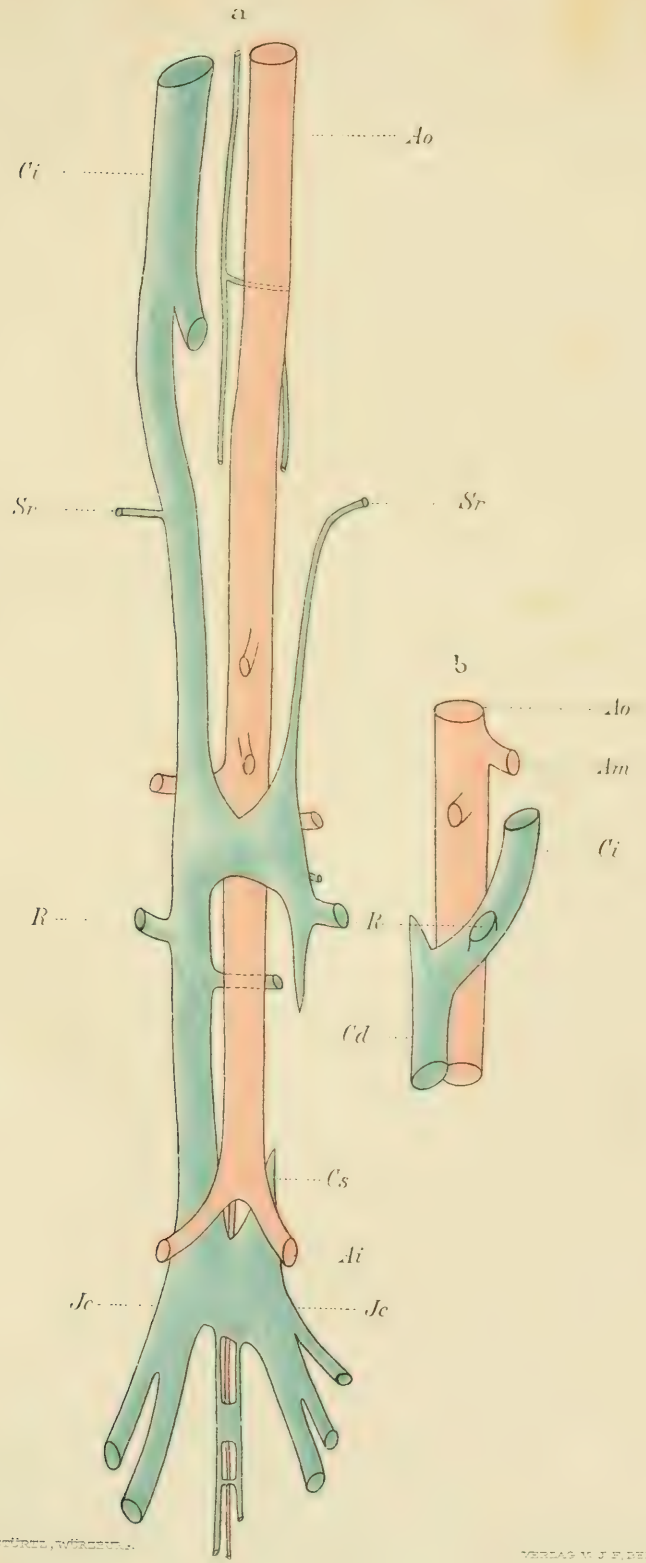

VERLAG VON J. F. BERGMANN IN WIESBADEN.

Die Anonyma sinistra hat keine direkte Verbindung mehr zum Herzen.

Ergebnisse der embryologischen Untersuchung.

Die Darstellung der Entwickelung der unteren Hohlvene bei Säugern nach Hochstetter passt im grossen und ganzen auch für den Menschen. Die Vena cava inferior entwickelt sich von der Vena hepatica revehens communis aus. Diese ist nach Hochstetter die Vereinigung des Ductus venosus Arantii mit den Lebervenen. Von da wächst die Cava inferior am hinteren Leberrande hinunter an die vordere und mediale Seite der rechten Nebenniere, indem sie die Nebennierenvenen aufnimmt. Von der Nebenniere geht sie weiter nach unten an die mediale vordere Seite der rechten Urniere. Unterhalb der Art. mesent. sup. bildet sich vor der Aorta ein Querast nach links mit einem auf- und absteigenden Schenkel. Der aufsteigende Schenkel kommt von der linken Nebenniere, der absteigende von der linken Urniere, aus deren vorderem medialen Rande.

Die beiden unteren Schenkel, unterhalb des Querstückes, sollen nach Hochstetter später verschwinden, während ich glaube annehmen zu dürfen, dass daraus die Venae spermaticae int. werden. Zur Zeit des Beginnes der Entwickelung der Cava inferior bilden sich die Venae cardinales zuerst in ihrem mittleren Teile, im Bereiche der Urniere, zurück. Die linke kann wie bei Embryo 4 Fig. 8 schon zum grössten Teile verschwunden sein bis auf ihr vorderstes und hinderstes Ende. Auch in der rechten treten Rückbildungen auf. Bei No. 4 ist sie in der Gegend des Abganges der Art. mesent. sup. nicht sicher nachzuweisen.

Das Blut der unteren Körperhälfte wird wahrscheinlich in dieser Zeit zum Teil durch die verhältnismässig grossen Venen

um die Wirbelkörper herum, durch die Vertebralvenen den Jugularvenen zugeführt.

Hat sich die Cava bis auf die Urniere herunter entwickelt, so tritt nun zwischen dem unteren Teile der rechten Kardinalvene und der Cava inferior, unterhalb des vor der Aorta gelegenen Querstückes eine Anastomose ein, auch zwischen der linken Kardinalvene und dem linken absteigenden Schenkel der Cava inf., insofern die linke Kardinalvene bis zu dieser Zeit sich noch erhalten hat, was bei Embryo 5 und 7 der Fall ist. Bei Embryo No. 6 hat sich aber die linke Kardinalvene schon so zurückgebildet, dass sie mit den Ästen der neu entstandenen Cava inferior nicht mehr in Verbindung treten kann. Es bleibt von der linken Kardinalvene in ihrem unteren Ende gewöhnlich nur das Kleinbecken-Stück, als linke Vene sacralis med. In die linke Kardinalvene münden nun im Becken die linken Kleinbeckenvenen, die Venae ischiadicae, spätere Vena hypogastrica und die Vena iliaca dext. Regelmässig sind nun unterhalb der Teilungsstelle der Aorta die beiden Kardinalvenen miteinander breit verschmolzen, gerade da, wo die Venae ischiadicae und iliacae ext. einmünden. Durch diese Verbindung wird das Blut der linken Kardinalvene bei ihrem Obliterieren weiter vorn, in die rechte hinüber geleitet. Aus der Dehnung des jetzt noch in transversaler Richtung schmalen Verbindungsstückes entsteht die Vena iliaca communis sinistra. Die rechte Vena cardinalis wird von dieser Verbindung an bis an die mediale Seite der rechten Niere, wo sie an die ventrale Seite der Aorta tritt, zur Cava inferior. Man könnte diesen unteren Teil der Cava inferior deshalb Kardinalteil der Cava inferior bezeichnen.

Die Queranastomose vor der Aorta, unterhalb der Abgangsstelle der Art. mesent. sup. wird zu einem Teil der Vena renalis sinistra. Diese mündet in den ab- oder auch in den aufsteigenden Teil dieses Querstückes. Eine ganz bestimmte Stelle für die Einmündung der Nierenvenen existiert nicht.

Der linke, aufsteigende Schenkel vom Querstück ausgehend wird zur Vena suprarenalis sinistra, die absteigenden Äste, die an die Urniere gehen, zu den Venae spermaticae internae. Der rechte aufsteigende Ast, der vor der rechten Nebenniere durch zur Leber geht, ist die eigentliche Cava inferior.

Die oberen Enden der Kardinalvenen sind bei den von mir untersuchten Embryonen sehr verschieden. Die rechte wird zur Azygos, die linke zur Hemiazygos. Diese kann aber auch fast ganz verschwinden, ebenso wie sie auch ganz selbständig sich erhalten kann.

Von einem Hohlvenengekrös, wie es Hochstetter erwähnt, kann ich bei unseren Querschnittserien nichts sehen. Leber und rechte Nebenniere liegen so dicht aneinander, dass die Cava inferior bei ihrem Heruntersteigen aus der Leber zur Nebenniere mit ihrer vorderen Fläche noch in die Leber hineinragt, während die hintere Fläche in die Nebenniere sich einbuchtet. Es münden auch tiefer als die Vena suprarenalis dextra Lebervenen in die Cava inferior.

Erklärung der makroskopisch festgestellten Befunde.

ad. 1. Beziehungen der Vena azygos und hemiazygos zu der Cava inferior und deren Ästen.

Nach Hochstetter sollen die Verbindungen der Azygos und Hemiazygos zu den Bauchhöhlenvenen sekundär sein. Die Kardinalvenen sollen von der Vereinigungsstelle mit der Cava nferior bis hinauf zum 8. Thorakalsegment vollständig verschwinden. Die Fortsetzungen vom 8. Brustwirbel nach unten hin seien erst später wieder entstanden durch Anastomosen bildung. Dies mag auch teilweise der Fall sein. Es ist aber doch etwas auffällig, dass diese direkten Verbindungen zwischen Azygos und Cava inferior gewöhnlich eine ziemlich gleiche Stelle zur Vereinigung auswählen, vor dem 3. Lendenwirbel, gewöhnlich unterhalb der Einmündung der Vena renalis dextra, also

in den Kardinalteil der Cava inferior. Es sind zudem die Rückbildungen der oberen Stücke der Kardinalvenen so verschieden, und kleinere, offen bleibende Kommunikationen so schwer festzustellen, dass doch vielleicht hie und da die Verbindung der Azygos mit der Cava inferior auf die Vena cardinalis dextra zurückzuführen sein möchte.

Ebenso verhält es sich mit der Hemiazygos und ihren Verbindungen zur Vena renalis sinistra oder zu Lumbalvenen, oder mit der Vena spermat. int. sin. Es kann auch die linke Kardinalvene sich mit dem Queraste der Cava inferior verbinden.

DasKardinalvenenstück dorsalwärts von demCavateil der linken Renalvene, kann Lumbalvenen aufnehmen, und bleibt dann offen, während das untere Stück der linken Kardinalvene obliteriert. Dieses obere Stück steht in Verbindung mit dem Querstück der Vena cava, und dadurch erklären sich die Einmündungen erstens der Lumbalvenen in die linke Nierenvene, zweitens allenfalls die Verbindungen derselben mit der Hemiazygos, sowie dieser mit Lumbalvenen und der Vena spermatica int. sin.

ad 2. Verhalten von Azygos und Hemiazygos zu einander.

Das sehr variable Verhalten der Vena azygos und hemiazygos ist wohl zu erklären durch die verschiedenen Grade der Rückbildung der beiden Kardinalvenen in ihrem oberen Ende.

ad 3. Beziehungen der Renalvenen zur Cava inf. Die Einmündung der Renalvenen ist im grossen und ganzen gebunden an die neuauftretenden Äste der Cava inferior, aber an keine ganz bestimmte Stelle. Grössere Verschiebungen der rechten Renalvene habe ich nicht gefunden. Vermehrung derselben mögen vielleicht auf sekundäre Anastomosen zurückzuführen sein. Variabler sind die linken Renalvenen.

Ein Verlauf derselben hinter der Aorta hindurch muss offenbar zurückgeführt werden auf die linke Kardinalvene und deren Verbindungen mit der rechten, die ja hinter der Aorta durchgehen. Die Einmündung in die Vena iliaca communis

sinistra ist aufzufassen als ein Bestehenbleiben der linken Kardinalvene, bei Verschluss des Querastes der Cava inferior. Bei meinen Präparaten waren leider die Beziehungen der Vena suprarenalis und spermatica int. sin. nicht mehr festzustellen.

Die Abknickung der linken Nierenvene beruht darauf, dass sie eventuell in den absteigenden Schenkel der Cava inferior einmündet. Diese Abknickung scheint sich später auszugleichen.

ad 4. Die Beziehungen der Venae spermaticae int. Deren Einmündungen sind sehr konstant, rechts fast immer Vena cava inferior, nur selten Vena renalis dextra, links ausnahmslos die Nierenvene, insofern eine solche vorhanden, sonst die Vena suprarenalis sin. Die Verbindungen zur rechten Vena renalis sind offenbar auf Anastomosen zurückzuführen, die möglicherweise erst später aufgetreten, oder aber auf die Einmündung der rechten Renalvene in den unter dem Querstück gelegenen, absteigenden rechten Schenkel der Cava inf., der eben zur Vena spermat. int. dextra wird.

ad. 5. Beziehungen der Lumbalvenen zur Cava inf., speziell zur linken Renalvene.

Die Vena lumbalis ascendens fasse ich auch auf als entstanden aus den Anastomosen der Venen, die um die Wirbelkörper herum gelegen. Einmündungen in die linke Renalvene sind offenbar zurückzuführen auf das Bestehenbleiben eines Teiles der linken Kardinalvene und deren Verbindung zum Querstück der Cava inferior. Vereinigungen der Lumbalvenen links von der Aorta, vor dem Musculus Psoas major, weisen auch auf die linke Kardinalvene hin, können aber hie und da nur später entstandene Anastomosen sein.

ad 6. Verhalten der Venae iliacae zu einander, speziell auch der Vena sacralis media.

Das verschiedene Verhalten der Vena hypogastrica dextra ist teilweise zu erklären durch die Verschiedenheit der Anasto-

mosen der Kardinalvenen vor der Art. sacralis media, unterhalb der Teilung der Aorta. Es fliessen ja ursprünglich die Venae hypogastricae, die Venae iliacae und sacrales mediae, in einen grossen Sinus zusammen.

Die Sakralvenen gehen hervor aus den untersten Enden der Kardinalvenen. Diese zeigen hier unten schon früh ein verschiedenes Verhalten. Es können beide Kardinalvenen in ihrem Kleinbeckenteil erhalten bleiben; dann haben wir eine doppelte Vena sacralis media zu beiden Seiten der Art. sacral. media; die eine kann aber auch verschwinden. Sie münden gewöhnlich in die Iliaca communis sinistra, da ja diese gewissermassen die in transversaler Richtung verbreiterte Anastomose der Kardinalvenen darstellt.

Die links von der Aorta gelegene Vene, Verdoppelung der Cava inferior, ist auf die linke Kardinalvene zurückzuführen und zwar nur der Teil, der unterhalb der Einmündungsstelle der Vena spermatica int. sin. gelegen ist. Der Teil darüber und die Verbindung vor der Aorta durch nach rechts gehören der Cava inferior an.

Auch eine Cava inferior, links von der Aorta gelegen, ist auf die linke Cardinalvene in gleicher Weise zurückzuführen, bei einem Ausfall des sonst bleibenden rechten Kardinalvenenstückes.

Bei Ausbleiben der Verbindung zwischen den beiden Kardinalvenen vor der Art. sacralis media, unterhalb der Teilung der Aorta, wird natürlich die linke Kardinalvene bis zur Vena spermat. int. sin. bestehen bleiben müssen, sonst hätten die Venae iliacae sinistrae keinen Abfluss.

Das Ausbleiben einer Niere kann im grossen und ganzen auf das Venenbild ohne wesentlichen Einfluss bleiben. Bei zwei Fällen stimmt dies auch. Wir sehen trotz des Fehlens der linken Niere eine Vene vor der Aorta durchgehen, unterhalb der Art. mesent. sup. Diese nimmt die linke Vena suprarenalis und

die Vena spermat. int. auf. Anders verhält es sich bei zwei anderen Fällen, da fehlt das Querstück vor der Aorta. Das eine Mal, beim Neugeborenen, vereinigen sich die Vena spermat. int. sin. und die Vena suprarenalis sin. und gehen mit Lumbalvenen hinter der Aorta durch in die Cava inferior. Im anderen Falle, beim Erwachsenen, fehlt das Querstück auch, die Vena suprarenalis sin. und die Spermatica int. sin. vereinigen sich und münden teils hinter der Aorta durch in die Cava, teils aber steigen sie links von der Aorta hinab in die Vena iliaca com. sin. hinter der Art. iliac. com. sin. durch. Dieser absteigende Ast ist offenbar auch auf die linke Kardinalvene zurückzuführen. Das Querstück der Cava inferior wird wohl ursprünglich vorhanden gewesen sein, ist dann aber vielleicht aus irgend einem Grunde obliteriert.

Eigentümlich ist bei diesem letzteren Falle die Lage der Vena cava infer. zur Art. ilaca communis dextra, indem sie hier vor die Art. zu liegen kommt. Entwickelungsgeschichtlich soll die Cava inf. hier unten in ihrem Kardinalteile hinter der Art. il. com. dextra gelegen sein. Man könnte vielleicht an Anastomosen um die Art. il. com. dextra herum denken, wobei die hinteren Verbindungen verschwunden wären, oder wir haben hier eine ganz neue Vene. Auch andere Varietäten im Verlaufe der Vena cava inferior lassen sich auf entwickelungsgeschichtlicher Grundlage leicht erklären, so z. B. die Fälle, wo die scheinbare Cava inferior nach oben in die Cava superior sich ergiesst, indem in diesen Fällen offenbar die rechte Kardinalvene in ihrem ganzen ursprünglichen Verlaufe erhalten ist, wie Fig. 8 rechts.

Ich habe auch bei Tieren den Beziehungen der unteren Hohlvene nachgeforscht. Abweichungen vom gewöhnlichen Verhalten scheinen da noch häufiger vorzukommen, als beim Menschen.

Erklärung der Abbildungen.

Für alle Figuren gültige Bezeichnungen:

A = Vena azygos.
Ai = Art. iliac. communis.
Am = Art. mesenterica super.
Ao = Aorta.
As = Art. sacralis media.
Ci = Cava inferior.
Cd = Vena cardinalis dextr.
Cs = Vena cardin. sinistra.
DC = Ductus Cuvieri.
Da = Ductus venosus Arantii.
H = Vena Hemiazygos.
Hy = Vena hypogastrica.
Jc = Vena iliaca communis.
Je = Vena iliaca externa.
Ju = Vena jugularis.
L = Vena lumbalis.
R = Vena renalis.
Sp = Vena spermatic. interna.
Sr = Vena suprarenalis.

Fig. 1. Verhalten der Venen bei einer weiblichen Kinderleiche, Fall 1.

Fig. 2. Verhalten der Venen bei einer männlichen Kinderleiche, Fall 2.

Fig. 3. Verhalten der Venen bei einer männlichen Leiche von ca. 40 Jahren. Fall 3.

Fig. 4. Verhalten der Venen bei einer männlichen Leiche von ca. 40 Jahren. Fall 4.

Fig. 5. Linksseitige Cava inferior bei einem weiblichen Fötus von ca. 40 cm Länge. Fall 5.

Fig. 6. Verhalten der Venen bei Fehlen der linken Niere bei der Leiche eines neugeborenen weiblichen Kindes. Fall 3.

Fig. 7. Verhalten der Venen bei Fehlen der linken Niere bei einer männlichen Leiche von ca. 40 Jahren. Fall 4.

Fig. 8. Rekonstruktion der Venen von Embryo Nr. 4 von 14 mm Länge.

Fig. 9. Rekonstruktion der Venen von Embryo Nr. 5 von 16 mm Länge.
a) Verhalten der Kardinalvenen von vorne gesehen.
b) Verhalten der Cava inferior von vorne gesehen.
c) Beziehungen der rechten Kardinalvene zur Cava inferior von der rechten Seite gesehen.

Fig. 10. Rekonstruktionsbild der Venen von Embryo Nr. 6, 16 mm Länge.
a) der Kardinalvenen,
b) der Cava inferior.

Fig. 11. Rekonstruktion der Venen von Embryo Nr. 8, 28 mm Länge.
a) von vorne gesehen,
b) von der Seite gesehen.

Fig. 12. Rekonstruktionsbild der Venen von Embryo Nr. 9, 35 cm Länge.

Fig. 13. Rekonstruktion der Venen von Embryo Nr. 10, 35—40 mm Länge.
a) von vorne gesehen,
b) von rechts gesehen.

Litteratur.

1. Hochstetter, F., Über die Bildung der hinteren Hohlvene bei den Säugetieren. Anatomischer Anzeiger, Band II, pag. 517.
2. — Zur Morphologie der Vena cava inferior. Ebenda, Band III, pag. 867.
3. — Beiträge zur Entwickelungsgeschichte des Venensystems der Amnioten III. Säuger. Morpholog. Jahrbuch, XX. Band, Heft IV.
4. — Entwickelung des Venensystems der Wirbeltiere. Ergebnisse der Anatomie und Entwickelungsgeschichte III. Band.
5. Kollmann, Abnormitäten im Bereiche der Vena cava inferior. Anatom. Anzeiger, VIII. Band.
6. Zander, V. R. und Stieda, H., Persistenz des Urnierenteiles der linken Kardinalvene beim erwachsenen Menschen. Anatomische Hefte von Merkel und Bonnet, IV. Heft, 1892.
7. Pangratz, A., Über die sogenannte Verdoppelung der oberen und unteren Hohlvene. Inaugural-Dissert. Königsberg 1894.
8. Ballowitz, Über angebornen, einseitigen, vollkommenen Nierenmangel. Virchows Archiv für pathol. Anatomie und Physiologie, 141. Band, 1895.
9. Lehrbuch der Entwickelungsgeschichte des Menschen von Charles Sedwick Minot, Leipzig 1894. Übersetzt von Sandor Kaestner.

In Bezug auf die übrige Litteratur verweise ich auf die ausführlichen Zusammenstellungen von Kollmann und von Hochstetter.

Aus dem anatomischen Institut zu Rostock.

VARIETÄTEN

DER

KAUMUSKELN.

VON

FRIEDRICH KREUTZER.

Einleitung.

Die wissenschaftliche Anatomie hat nicht erst in neuester Zeit begonnen, ihr Augenmerk denjenigen Abweichungen zuzuwenden, welche die einzelnen Organsysteme des menschlichen Körpers betreffen und nicht sowohl als Missbildungen im engeren Sinne des Wortes aufzufassen sind, sondern als Varietäten. Es sind dies Abweichungen von der Norm, welche die physiologische Leistungsfähigkeit der betroffenen Organe in keiner Weise beeinträchtigen, noch auch dem Körper eine erhöhte Disposition zu bestimmten Erkrankungen zu verleihen brauchen.

Abgesehen von dem wissenschaftlichen Interesse, welches sie insofern bieten, als sie auf bestimmte Stadien in der embryonalen Entwickelung des Körpers hinweisen, hat ihre Kenntnis auch Bedeutung für den Arzt, speziell für den Chirurgen. Es sind deshalb auch schon Versuche gemacht worden, einzelne dieser Varietäten systematisch festzustellen, so z. B. für das Muskelsystem. In grossem Massstabe geschieht dies in Testuts Werke: Les anomalies musculaires chez l'homme. Nicht behandelt sind darin die Kaumuskeln.

Die Varietäten dieser Muskelgruppe aus der Litteratur zu sammeln und zugleich mit meinen eignen Beobachtungen zu registrieren, habe ich mir, angeregt durch Herrn Prof. von Brunn, zur Aufgabe gemacht. Ihm, dem leider so früh und plötzlich Verstorbenen, bin ich zu wärmstem Danke verpflichtet für die bereitwillige Unterstützung, die er mir bei den hier vorliegenden, im anatomischen Institut ausgeführten Untersuchungen jeder Zeit zu teil werden liess.

Musculus masseter.

A. Fremde Beobachtungen.

Der Musculus masseter ist ebenso wie der Musculus temporalis nur wenigen Varietäten unterworfen.

Ausgenommen die individuellen Grössenverhältnisse des Muskels variiert er wenig. Die relative Entwickelung seiner beiden Portionen ist verschieden, ebenso wie ihre Abgrenzung: dann und wann zeigten sie sich vollkommen selbständig[1]).

Weiter beobachteten Knott[2]) und Macalister[3]) in einigen Fällen eine Verschmelzung seiner tieferen Fasern mit den tieferen Fasern des Musculus temporalis.

Haller[4]) beschreibt eine Verbindung des Musculus masseter und des Musculus buccinator („Musculi buccinatores et masseteres coaluerant, mira et aliena facie").

Dumeril[5]) vermisste diesen Muskel überhaupt in einem Individuum mit Phocomelia.

Ein Strang der tiefen Lage nahm seinen Ursprung vom Lig. laterale externum[6]).

Zwischen beiden Portionen des Masseter findet sich ein Schleimbeutel, Bursa masseterica[7]), welche J. F. Knott, obgleich er 30 Leichen daraufhin untersuchte, nicht finden konnte.

Ferner kommt eine Bursa zwischen der tiefen Portion des

---

1) Sömmering, pag. 105.

2) Knott, J. F., Abnormalities in human myology. Proceedings of the royal irish academy 2. ser. Bd. III, Nr. 7. Dec. 1883, pag. 410.

3) Macalister, Catalogue of muscular Variations, Trans. Irish Acad. Bd. XXV. 1872.

4) Opera anatomica. Argum. min. Bd. III, Lausanne, 1768, pag. 18.

5) Bullet. de la Soc. Philom. Bd. III, pag. 122.

6) Macalister, Catalogue of muscular Variations.

7) Monro icones bursorum. Edit. Rosenmüller, 1799, pag. 32, T. II.

Muskels und der Gelenkkapsel vor[1]), welche auch Knott[2]) in einem Falle nachweisen konnte.

B. Eigene Beobachtungen.

Ausser einer hier und da zu beobachtenden vollständigen Trennung der beiden individuell verschieden grossen Köpfe des Muskels und Verschmelzung seiner tieferen Fasern mit den tieferen Fasern des Musculus temporalis habe ich nur folgende Varietät, die ich weder in Macalisters Katalog noch sonstigen einschlägigen Werken gefunden habe, an zwei Individuen feststellen können:

1 cm von dem vorderen Rande des Tuberculum articulare entspringt vom unteren Rande des Processus zygomaticus des Schläfenbeins eine runde Sehne von etwa 1 mm Durchmesser, die nach einem Verlauf von 1,5 cm in einen 5 mm breiten Muskelbauch übergeht. Letzterer geht nach 2 cm in eine der Ursprungssehne ähnliche Sehne über, welche mit der Ansatzsehne des oberflächlichen Masseterkopfes an deren medialer Fläche in der Nähe ihres hinteren Randes verschmilzt.

Der abnorme Muskel liegt der Mitte des tiefen Teils des Musculus masseter auf.

Der zweite Fall, übrigens ganz ähnlich dem beschriebenen, unterschied sich von ihm durch die grössere Dicke des abnormen Muskelbauchs und seiner Sehnen. Die Dickendurchmesser waren ungefähr doppelt so gross wie in ersterem Falle.

Musculus temporalis.

A. Fremde Beobachtungen.

Der Musculus temporalis ist besonders von Varietäten frei. Macalister[3]) erwähnt, dass die Fasern von der Crista in-

1) Hyrtl, Topographische Anatomie, Bd. I, pag. 299.

2) Knott, J. F., Abnormalities in human myology. Proceed. of the royal irish academy. 2. ser. Bd. III, Nr. 7, Dec. 1883, pag. 410.

3) Macalister, Catalogue of muscul. Variations.

fratemporalis und die vom Jochbogen getrennt von dem übrigen Muskel auftraten.

Horner[1]) beschreibt einen Fall, wo die tiefen Fasern des Musculus temporalis mit dem oberen Rande des Musculus pterygoid. externus zusammenhingen, was Macalister[2]) in einem Falle sah, in welchem die Art. maxillaris interna unter dem oberen Kopf des letzteren Muskels verlief.

Massa[3]) fand einen doppelten Musculus temporalis.

Musculus temporalis minor.

Lateralwärts neben den Fasern des Musculus pterygoideus externus, welche am medialen Teile der Bandscheibe des Kiefergelenkes sich ansetzen, entspringen nach Henke[4]) hin und wieder von dieser Bandscheibe Muskelfasern, welche abwärts verlaufend mit dem hinteren Rande des Temporalis und der tiefen Portion des Masseter zusammenfliessen, wo diese selbst oft unter einander zusammenhängen und so zugleich an die Bandscheibe seitlich angeheftet sind.

Zuweilen bilden sie einen kleinen ziemlich selbständigen Bauch, der in der Tiefe der Incisura mandibulae befestigt ist und den Henke Musculus temporalis minor zu nennen vorschlägt.

B. Eigene Beobachtungen.

In seltenen Fällen hingen die Fasern des Musculus temporalis mit dem oberen Rande des Musculus pterygoideus externus zusammen; beim Affen (Cercopithecus) liess sich dies häufiger nachweisen. Einigemale erstreckten sich die Fasern des Muskels, in eine Sehne übergehend, auffallend weit nach vorn und

---

1) Macalister, Catalogue of muscul. Variations.

2) Ebend. und Special anatomy, Philadelphia Bd. I, pag. 372.

3) Liber introductorius c. 35, pag. 77.

4) Henke, Mechanismus der Doppelgelenke mit Zwischenknorpeln. Zeitschrift für rationelle Medizin. 3. R. Bd. VIII, pag. 76.

abwärts — bis zum letzten Molarzahn — wie es beim Schaf und Affen gewöhnlich ist.

Zu erwähnen ist weiter, dass man zuweilen von drei Portionen reden kann, indem eine gewisse Trennung der von der Crista infratemporalis und vom Jochbogen entspringenden Fasern von denjenigen der Hauptmasse des Muskels bestand; zuweilen war nur die Trennung zwischen der Portio zygomatica und der Portio temporalis deutlicher.

Musculus pterygoideus externus.

A. Fremde Beobachtungen.

G. Meckel[1]) sah eine Verbindung des Musc. pterygoid. extern. mit dem Digastricus.

Weiter ist ein besonderer Teil des unteren Kopfes, der zu der Kapsel des Unterkiefergelenkes ging, von Faesebeck[2]) beschrieben. Die Trennung setzte sich bis zur Insertion fort.

B. Eigene Beobachtungen.

1. In einem Falle spannte sich ein Sehnenbogen über den oberen Teil der Fissura sphenomaxillaris, von der Fasern der beiden Portionen des Musculus pterygoideus ext. entsprangen.

2. Ein allseitig scharf begrenzter platter 5 mm breiter (in der Vertikalen gemessen) Muskel entspringt oberhalb der Mitte der hinteren Kante der Lamina lateralis proc. pterygoidei, bis wohin der untere Kopf des Musc. pterygoid. ext. reicht, und zieht, hier den Spalt zwischen beiden Köpfen dieses Muskels von innen deckend, parallel zur oberen Begrenzung des unteren Kopfes des Musc. pterygoid. ext. hin, um möglichst hoch, medial und vorn an der Gelenkkapsel, unmittelbar lateral von der Spina angularis zu inserieren.

---

1) G. Meckel, De duplicitate monstrosa. pag. 42.

2) Müllers Archiv 1842, pag. 745.

Er entspricht im ganzen dem Verlauf des unteren Kopfes des Musc. pterygoid. ext., nur ist er medialer und entsprechend seinem Anheftungspunkte höher gelegen, so dass ein Spalt zwischen Musc. pterygoid. ext. und ihm bleibt, durch welche die sensible Wurzel des III. Trigeminus und gleich dahinter die Art. meningea media sich hindurchwinden, so dass diese von der Schädelbasis kommend zunächst lateral diesem abnormen Muskel anliegen, dann über den oberen Rand des Musc. pterygoideus auf der medialen Seite desselben weiter verlaufen.

Der Muskel sitzt an der hinteren Kante der Lamina lateralis zwischen dem Musc. pterygoid. ext. und der Zacke an, von welcher ziemlich medial und parallel zu ihm, in seinem vorderen Teile eine Strecke verknöchert, das Lig. pterygospinosum verläuft. Das Lig. crotaphiticobuccinatorium ist ebenfalls vertreten.

Wir haben es also mit einer gesonderten Portion des unteren Kopfes des Musc. pterygoid. ext. zum Kapselbande des Unterkiefers resp. 3 Köpfen desselben Muskels zu thun.

Antagonist des Musculus pterygoideus externus.

Bradley[1]) berichtet über einen Muskel, welcher von der Spitze des Processus styloideus des Schläfenbeins entspringend an den hinteren Rand des Meniscus ging und beiderseitig vorhanden war. Er betrachtet denselben als Antagonisten des Musc. pterygoid. externus.

Musculus pterygoideus proprius (Henle).

Oft geht ein dünner stark mit Sehnenfasern durchzogener Muskelstreifen, den man Musc. pterygoideus proprius nennen könnte, in grösserer oder geringerer Breite von der Crista infra-

1) British med. Journal 1868, 16. Mai.

temporalis oder einem Teile derselben am lateralen Rande des oberen Kopfes des Musc. pterygoideus externus schräg herab, um sich an Zacken des hinteren Randes der Lamina lateralis processus pterygoidei zu inserieren.

Die Wirkung dieses Muskels, der zwischen unbeweglich verbundenen Knochenteilen verläuft, kann keine andere sein als die, den unteren Kopf des Musc. pterygoideus externus zusammenzupressen[1]).

Varietäten des Musculus pterygoideus proprius.

Fremde Beobachtungen

a) des unteren Ansatzes allein.

Seltener verläuft der Muskel von der Crista infratemporalis zu der Tuberositas ossis palatini[2]) und (oder) zur Tuberositas maxill.[3])

b) des oberen Ansatzes allein sind nicht nachweisbar.

c) beider Ansätze.

1. In diesem Falle[4]) hing der Muskel oberflächlich mit der medialen Fläche des Musc. temporalis zusammen, indes entsprang

---

1) Der Muskel ist von verschiedenen Autoren beschrieben worden.
Henle, Handbuch der Muskellehre, pag. 164.
Gruber / Theile pag. 159. Macalister, Catalogue of muscular variations.
Knott, Journal of Anat. and Physiol. Bd. XV, pag. 140.
Knott, Proceedings of the royal irish academy, pag. 410.
Macalister, Catalogue of muscul. Variations.
Entgegengesetzt dem Vorgange einiger Autoren, die den Muskel als Varietät des M. pterygoid. ext. beschreiben, behandle ich ihn als besonderen Muskel.

2) Macalister, Catalogue of muscular Variations.

3) Macalister / Knott Journal of Ant. and Physiol. Bd. XV, pag. 140.

4) Journal of Anat. and Physiol. 1881, Bd. XV, pag. 293.

er mit seinem Haupt- und tiefem Ursprung gemeinsam mit dem oberen Kopf des Musc. pterygoid. ext. aber oberflächlich zu ihm vom Processus pterygoideus und der Ala magna ossis sphenoid.

Von diesem seinen Ursprunge bog der Muskel nieder zum Musc. buccinator, an seinem inneren Rande mit einer wohl begrenzten Sehne versehen, und inserierte mit einer breiten Aponeurose am Processus alveolaris maxill. sup. und am Ligam. pterygomaxillare. Einige von seinen Muskelfasern vereinigten sich auch mit dem Musc. buccinator.

Der nahezu fächerförmige, $^3/_4$ Zoll breite und 2 Zoll lange Muskel kreuzte in seinem Verlaufe die M. M. pterygoidei ext. und int.

Von seiner medialen Fläche sandte er ein schmächtiges Muskelbündel unter den M. pterygoid. int., das sich an der Spitze des Hamulus pterygoid. inserierte.

2. In einem zweiten Falle[1]) schien der abnorme Muskel hauptsächlich mit der medialen Fläche des M. temporalis zusammenzuhängen, nur wenige Fasern kamen vom Processus pterygoid. herab. Das schmächtige Muskelbündel inserierte im Ligam. pterygomaxillare.

3. Ein etwas stärkeres Muskelbündel[2]) wie in Nr. 2 erhob sich vom Processus pterygoid. und der Ala magna ossis sphenoid. und heftete sich hinten am Process. alveol. maxillae sup. an. Ein zartes Bündel verlief über den M. pterygoid. int., um in der Nähe des Unterkieferwinkels zu inserieren.

4. Ursprung: Oberhalb des Processus pterygoid. vorderer lateraler und der in die Fissura orbitalis inf. hineinsehende Teil der Ala magna („above to the pterygoid ridge on the great wing of the sphenoid at its anterior parts, and to the portion of the great wing of the sphenoid below this) zusammen mit dem oberen Kopf des M. pterygoid. ext.

1) Journal of Anat. and Physiol. 1881, Bd. XV, pag. 294.
2) Ebendas. pag. 294.

Insertion: Am unteren Rande und einem kleinen Teil der Lamina ext. des Processus pterygoid.

Einmal war der in dieser Weise angeordnete Muskel oben mit den Fasern des M. temporalis, unten in ausgiebigster Weise mit den vorderen Fasern des Pterygoid. ext. verwachsen [1]).

5. Ursprung: Processus pterygoid. und zwar Rand der Fissura sphenomaxillaris.

Insertion: An der unteren äusseren Lamina lateralis, mit Ausnahme der hintersten oberflächlichen sehnigen Fasern, welche sich allmählich mit dem M. pterygoid. ext. vereinigten, und den obersten, welche direkt in die Cartilago interarticularis des Kiefergelenkes übergingen [2]).

6. Ursprung: Ganze Breite des der Proc. pterygoid.

Insertion: Die vorderen Fasern inserierten an der Aussenfläche des Proc. pterygoid, die hintersten gesellten sich den Fasern des M. pterygoid int. zu [3]).

Die letzten 3 Varietäten des M. pterygoid. propr., welche von oben genannten Autoren verschiedentlich angetroffen wurden, hatten das Gemeinsame, dass von ihrer medialen sehnigen Fläche, während sie ziemlich vertikal nach unten über den M. pterygoid. ext. verliefen, Fasern entsprangen, welche sich den normalerweise horizontal verlaufenden Fasern des M. pterygoid. ext. anschlossen.

Es ist kein Zweifel, dass in diesen Fällen diesem paradoxen, zwischen 2 Punkten eines Knochens sich hinziehenden Muskel die Funktion zukommt, den Sehnenstreifen, von dem jene Muskelfasern ihren Ursprung nehmen, zu derselben Zeit zu spannen, wo diese sich kontrahieren.

Der Bau des M. pterygoideus proprius war in fast allen Fällen muskulös-sehnig und zwar in seinem oberen Teile mehr

[1]) Poland, Journal of An. and Phys. Bd. XXIV, pag. 567.
[2]) Wagstaffe, Journal of Anat. and Phys. Bd. V, pag. 281, Case 1.
[3]) Ebendas. pag. 281, Case 2.

oder weniger ganz sehnig, in seinem unteren mehr oder weniger ganz muskulös.

Der M. pterygoid. ext. verhielt sich in den letzten Fällen folgendermassen:

In den von Poland gefundenen Fällen war der Ursprung desselben von der Tuberositas maxillaris oder vom Os palatinum dann und wann vorhanden. Shepherd vermisste in den beiden von ihm beschriebenen Fällen diesen Ansatz, fand aber „demgemäss und gewissermassen verantwortlich dafür" eine ungewöhnlich grosse Fissura sphenomaxillaris. Er sieht scheinbar in den von der medialen Fläche des M. pterygoideus proprius kommenden horizontalen Fasern einen Ersatz für den zuweilen accessorischen Kopf von der Tuberositas maxillaris und dem Os palatinum.

Der obere Kopf des M. pterygoid. ext. war bei Gegenwart des M. pterygoid. proprius schwächlich, sehnig, oder fehlte ganz.

Was das Vorkommen des M. pterygoid. proprius angeht, so hat ihn Henle, Macalister, Poland, Shepherd oft gefunden. Letztere beide sind sogar der Meinung, dass er sehr häufig vorhanden ist, dass er nur dank einer gewissen Sorglosigkeit beim Präparieren nicht gefunden wird, indem er beim Abtrennen des Processus coronoideus maxillae inferioris und des Temporalis, mit dessen tieferen Sehnenfasern er oft verwachsen ist, zerstört wird.

Eigene Beobachtungen.

Entgegengesetzt zu obigen Autoren kam mir der Muskel recht selten zu Gesicht.

In einem Falle wurde ein abnormer Muskel gefunden, der, von der Crista infratemporalis entspringend, an seiner medialen Seite mit dem oberen Kopfe des M. pterygoideus externus, anderseits an seiner lateralen Seite mit den Fasern des M. temporalis in Zusammenhang stand.

Hier gelang es jedoch mit einiger Kunst vom obigen Muskel die Fasern des M. temporalis abzuziehen, worauf man auf eine silberglänzende Platte, die laterale Seite des Muskels stiess.

Dieselbe setzte sich aus Sehnenfasern zusammen, die an ihrem Ansatze an der Crista einen nach oben konvexen Bogen bildend, nach unten hin konvergierten.

Weiter überbrückte der Muskel in seinem Verlaufe den Spalt zwischen oberem und unterem Kopf des Musc. pterygoideus externus, um sich mit seinen Fasern in die Muskelmasse des letzteren und zwar in den hintersten, obersten Teil desselben einzulassen, woselbst sie circa ein Quadrat von $^3/_4$ cm einnahmen. In seinem obersten Teile war der Muskel 1,5 cm breit. Die Länge betrug 4 cm.

An derselben Seite war ein Musc. pterygospinosus zu verzeichnen. S. Seite 632, Nr. 4.

In einem andern Falle zog von der ganzen Breite der Crista infratemporalis zur vorderen Hälfte der 2 cm breiten unteren Kante der Lamina ext. senkrecht herab ein lateral von einer dünnen Fascienplatte belegter muskulös-sehniger Streifen. Von seiner medialen Fläche entsprangen Fasern, welche sich den normalerweise horizontal verlaufenden Fasern des M. pteryg. ext. anschlossen.

Musculus pterygoideus internus.

A. Fremde Beobachtungen.

Eine gewöhnlich in den Handbüchern der Anatomie nicht erwähnte Portion des M. pterygoideus internus hat Wagstaffe[1]) in jedem Falle genauerer Prüfung dieses Muskels gefunden. Sie entspringt lateralwärts vom M. pterygoideus ext. am Ober-

[1]) Observations in Human Anatomy. Journ. of Anat. and Phys. 1871, Bd. V, pag. 277.

kieferbein längs der Naht, in welcher die Tuberositas desselben mit dem Gaumenflügel zusammengefügt ist.

Angegeben ist diese Portion in den Lehrbüchern der Anatomie von Henle[1]), Gegenbauer[2]) und Luschka[3]).

Fälle dieser Art sind auch von Macalister[4]) erwähnt.

Ursprungsfasern vom Processus pyramidalis ossis palatini sind nach Macalister[5]) ganz allgemein.

Eben derselbe Autor[6]) fand ein Muskelbündel, das vom Ursprung dieses Muskels zum Musc. tensor veli palatini verlief.

B. Eigene Beobachtungen.

Ich kann mich in allen Einzelheiten vorstehenden Autoren anschliessen. Auch die Verbindung von diesem Muskel mit dem Tensor veli palat. kam mir einmal zu Gesicht.

Das bezügliche Präparat zeichnete sich dadurch aus, dass die Lamina lat. processus pterygoid. in ihrem unteren Teil nur eine Breite von gut 0,5 cm hatte (oben etwas mehr). Der Tensor veli palatini zeigte hier die Eigentümlichkeit, dass unweit der hinteren Kante der Lamina lat. von ihm Fasern zum Musc. pterygoideus internus übersprangen; im unteren Teile zeigte sich hier geradezu eine Verwachsung mit diesem Gaumenflügelmuskel.

Musculus pterygospinosus.

Ehe ich zur Beschreibung des Muskels übergehe, sei es mir erlaubt, zur Erläuterung und zum besseren Verständnis einige Worte über das Lig. pterygo-spinosum und das gleichnamige Foramen vorauszuschicken.

Regelmässig entspringt von der Innenseite der Ala parva

1) Henle, Lehrbuch der Anatomie Bd. I, pag. 163.
2) Gegenbauer, Lehrbuch der Anatomie, pag. 339.
3) Luschka, Anatomie des Menschen 3, II, pag. 283.
4) Macalister, Catalogue of muscul. Variations.
5) Ebendas.
6) Ebendas.

Ingrassiae[1]) ein Bündel von Bindegewebsfasern und heftet sich an dem oberen Drittel der hinteren Kante der Lamina lateralis processus pterygoidei an (Lig. pterygospinosum Civinini[2]). Auf der Aussenseite des Bandes liegen die Art. meningea med., die Zweige des unteren Zahn- und Zungennerven und die Biegung der Art. maxillaris int. bei ihrem Übergange zum Musc. pterygoideus externus. Durch das Band zusammen mit dem oberhalb seines Ursprunges gelegenen Teile des hinteren Randes des Processus pterygoid., dem zwischen Proc. pterygoid. und Spina angularis gelegenen Teile der Ala magna und der Spina selbst wird ein grosses rundliches Loch, Foramen pterygospinosum Civinini, begrenzt, dessen Ebene in der Fortsetzung derjenigen der lateralen Lamelle liegt.

Das Band ist stets glatt; so erscheint es namentlich immer, so lange es sich in seiner natürlichen Umgebung befindet. In seiner Stärke und Beschaffenheit ist es sehr wechselnd, sein Ansatz bleibt immer Lamina lateralis und Spina angularis und deren nächste Umgebung. Der gewöhnliche Ansatz ist oberes Drittel der Lamina lateralis und Ala parva I.

Das eine Mal erscheint es als schmales zartes Band, in anderen Fällen sind es zwei über einander liegende Ligamente.

Die vertikale Ausdehnung des Bandes kann eine so beträchtliche sein, dass der von den beiden Platten (Lamina lateralis und Ala parva I.) und der Schädelbasis begrenzte Raum im oberen Teil ganz von dem Ligament eingenommen wird, welches dann noch ein- oder mehrfach gefenstert sein kann. Dieses Ligament schliesst dann den oberen Teil der Fossa infratemporalis nach innen hin ab, bildet eine den Musc. pterygoideus int. und

1) d. i. die plattenartig verbreiterte Zacke der Spina angularis, welche ich in Zukunft stets kurz mit Ala parva I. bezeichnen werde.

2) Civinini, Nuovo Giorn. dei Letterati di Pisa 1835 u. Archiv delle sc. med. fisiche toscan. fasc. IV. e V. 1837.

sphenostaphylinus von der genannten Grube trennende Scheidewand.

Auch die horizontale Ausdehnung des Bandes kann unter estimmten Verhältnissen eine beträchtliche werden. Z. B. zeichnet sich ein Präparat dadurch aus, dass die Lamina lateralis in ihrem unteren Teile nur eine Breite von gut 0,5 cm hat, (oben etwas mehr) dafür aber die Länge eine ziemlich beträchtliche (3 cm) ist.

Von dem Rande ihres oberen Teils entspringt das kräftig ausgebildete Ligament, das dem Tensor veli palatini angelehnt, quer über denselben zur vorderen Kante der Ala parva I. verläuft. Dasselbe hat entsprechend der geringen Breite der lateralen Lamelle eine Länge von 2,5 cm. (Daneben zeigt sich eine Verbindung zwischen Tensor veli palatini und dem inneren Gaumenflügelmuskel. cf. pag. 622.)

Einmal zeigte sich, dass das Ligamentum pterygospinosum aus 2 Platten bestand, zwischen welchen der Nervus pteryogoideus internus nach unten zog:

Von den beiden Seiten des Foramen ovale, d. i. medial von der Spina angularis und lateral von einer seitlich und etwas nach vorn vom Foramen ovale gelegenen Zacke, entspringen Bindegewebszüge, die in zwei Platten übergehen, deren laterale mehr spitzwinklig auslaufend, sich an der Lamina lateralis processus pterygoidei ansetzt, deren mediale mit etwas grösserer Breite in gleicher Höhe nahe dem hinteren Rande an der medialen Seite des Musc. pterygoideus int. eingelassen ist. Zwischen beiden Platten läuft der Nervus pterygoideus internus zum gleichnamigen Muskel.

An derselben Seite desselben Exemplars zieht ein Bindegewebszug von der Crista petrosa zum Musc. pterygoideus int. (cf. pag. 634, Nr. 9).

Auch einer knöchernen Umwandlung ist das Ligamentum pterygospinosum fähig. Gewöhnlich ist dieselbe durch eine kleine Zacke am hinteren Rande der Lamina lateralis, an welche

sich das Ligamentum ansetzt, angedeutet, manchmal ist die Ala parva I. etwas spitz nach vorne ausgezogen, in selteneren Fällen haben wir es mit einer mehr oder weniger vollständigen Verknöcherung zu thun, die auch in der Vertikalen eine grössere Ausdehnung erreichen kann.

So sah ich eine verhältnismässig breite Lamina lateralis, welche in ihrem mittleren Drittel noch dadurch verbreitert war, dass sie hier einen Processus aufwies, der 5 mm in seinem horizontalen und nicht weniger in seinem vertikalen Durchmesser fasste. Diesem kam in ebenso beträchtlicher Ausdehnung die in eine dünne Platte ausgezogene Ala parva I. entgegen, wodurch beide so nahe gerückt waren, dass es zur Überbrückung einer nur 3 mm breiten bindegewebigen Lamelle bedurfte. Anders ausgedrückt: wir hatten es mit einem stark verbreiterten Ligam. pterygospinosum zu thun, das zu seinem grössten Teile verknöchert war.

Getrennt von diesem Ligament verlief ein zweites, welches von der oberen Ecke der plattenartig verbreiterten Ala parva I. zu einer Zacke des nicht verbreiterten oberen Drittels der Lamina lateralis hinüberzog.

Ausserdem entsprang lateral von dem Foramen spinosum in der Mitte zwischen diesem und der Grenzlinie zwischen Pars squamosa oss. temp. und Ala major ein zartes Band, welches von oben lateral nach unten medial zur Lamina lateralis und zwar nach vorn von oben beschriebenem Processus verlief.

von Brunn[1]) fand unter 406 Schädeln das Foramen pterygospinosum 21 mal völlig verschlossen, darunter dreimal doppelseitig.

Es ist ersichtlich, dass, dank den verschiedenen Modifikationen des Lig. pterygospinosum bezw. seiner Verknöcherungen, Grösse

[1]) von Brunn, anatomischer Anzeiger, VI. Jahrgang, 1891, pag. 96 Das Foram. pterygospin. (Civ.) und der Porus crotaphiticobuccinatorius (Hyrtl).

und Form des gleichnamigen Foramen ausserordentlich verschieden ausfallen muss.

Über die Bedeutung dieses Bandes siehe anatomischer Anzeiger, VI. Jahrgang 1891, pag. 96; von Brunn, das Foramen pterygospinosum (Civ.) und der Porus crotaphiticobuccinatorius (Hyrtl). Vergl. daselbst auch die Abbildungen.

An dieser Stelle sei noch ein ganz eigenartiges Verhalten der Lamina lateralis des Processus pterygoideus erwähnt, welches sich konstant bei einigen Affenarten — ich nenne den Cercopithecus — fand. Der Ursprung der Lamina erstreckte sich nach hinten bis an die Spina angularis und dieser Breite des Ursprungs entsprach diejenige der ganzen Lamelle. Von dieser ganzen Platte entsprang der Musc. pterygoideus int., wodurch derselbe relativ stark ausgebildet war.

Über dieses Verhalten der Lamina lateralis findet man ausführlichere Angaben in dem oben von mir citierten Aufsatz von Brunns.

Nach diesem Exkurs kehre ich wieder zum Musc. pterygospinosus zurück. Unter dem

Musculus pterygospinosus

wird ein Muskel verstanden, der entweder neben dem Lig. pterygo spinosum oder dasselbe ersetzend einerseits an der Spina angularis oder ihrer Umgebung anderseits an der Lamina lateralis processus pterygoidei oder ihrer Umgebung befestigt ist, also schräg von hinten oben nach vorn unten auf die laterale Fläche des Musc. pterygoideus int. hinzieht und recht häufig — schätzungsweise in der Hälfte der Fälle — vorkommt. Seine Form kann im allgemeinen als platt und rechtwinkelig vierseitig bezeichnet werden. Seine Dimensionen, ebenso wie seine Befestigungen, sind ausserordentlich verschieden und es scheint deshalb am richtigsten, dieselben, wie sie von den einzelnen Autoren und

von mir gefunden worden sind, zuerst anzuführen und dann eine Einteilung in einzelne Gruppen vorzunehmen.

A. Fremde Beobachtungen.

Thanc[1]) beschreibt ein muskulös-sehniges Bündel, das von der Spina angularis zum hinteren Rande der Lamina lateralis processus pterygoidei verläuft und giebt ihm den Namen Musc. pterygospinosus.

Macalister[2]) hat denselben Muskel wiederholt gesehen, entweder neben dem Ligamentum pterygospinosum (Civinini) oder an Stelle desselben.

Derselbe erwähnt auch Fälle von Schmidt[3]) und Theile[4]).

Von den 12 verschiedenen Formen, welche Poland[5]) beobachtete, hatten manche ihre vordere Insertion an einem zahnähnlichen Fortsatz des Hinterrandes der Lamina lateralis processus pterygoidei zwischen den beiden Musculi pterygoidei und „ersetzten wahrscheinlich die unteren Fasern des Ligam. pterygospinsoum". In anderen Fällen war das Ligament voll und ganz vorhanden, event. verknöchert.

In diesen letzteren Fällen war jedoch gewöhnlich der obere Ansatz beträchtlich verschieden von dem von Thanc angegebenen (Spina angularis). Manchmal war er mit einem mehr oder weniger abnormen Ligamentum accessorium mediale vereinigt.

1. Ein schmächtiger Muskel erhob sich von der Fissura petrotympanica und dem tieferen Teile der Spina angularis. Er verlief unter dem Unterkiefernerven und der Art. meningea media herab und inserierte oberhalb der Mitte des Hinterrandes der Lamina lateralis. Das stark ausgebildete Ligamentum accessorium mediale erstreckte sich von der Fissura petrotympanica

1) Journal of anat. and physiol. 1889, Bd. XXIV, pag. 568.
2) Macalister, Catalogue of muscul. Variations.
3) } Macalister, Catalogue of muscul. Variations.
4) }
5) Journal of anat. and physiol. 1889, Bd. XXIV, pag. 568.

zur Mandibula, wo es sich hinter dem Foramen mandibulare anheftete. Die Art. meningea media verlief aufwärts durch das Foramen ovale.

2. Die Anheftungspunkte des gut ausgebildeten Muskels waren Spina angularis und Hinterrand der Lamina lateralis.

Das Ligamentum accessorium mediale verlief von der Spina angularis zum Unterkiefer, wo es sich unmittelbar hinter dem Foramen mandibulare ansetzte.

An der entgegengesetzten Seite war das Ligament normal, dieser Muskel fehlte.

3. Bei einem Neger war an der rechten Seite ein schwacher Muskel nachweisbar, der an seinen beiden Insertionen: Hinterrand der Lamina lateralis und zwar dicht an ihrer Wurzel einerseits, Spina angularis und oberer Teil des Ligam. accessorium med. anderseits — sehnig war.

Das Ligam. accessorium med. war schwach an seinen gewöhnlichen Ansatzpunkten, desto stärker etwas weiter rückwärts an der Fissura petrotympanica entwickelt. Unten heftete es sich am inneren, hinteren Rande des Unterkiefers an.

4. Ein Muskel von beträchtlicher Grösse, 1,6 cm breit, teils sehnig, besonders vorn, teils muskulös entsprang von der Spina angularis und weiter rückwärts bis zur Innenseite der Cavitas glenoidalis.

Das Ligamentum accessorium mediale war nicht an der Spina augularis angeheftet, sondern hinten und innen von der Cavitas glenoidalis. Zwischen ihm und der Gelenkkapsel verlief der Nervus auriculotemporalis.

5. In diesem Falle war ein Muskel mit ähnlichen Ansätzen aber schwächerem Bau wie im letzten Falle zu verzeichnen. Das Lig. accessorium med. war auch ähnlich. An der entgegengesetzten Seite war ein M. pterygoideus proprius vorhanden.

6. Der Muskel ähnelte in seinen Ansätzen ebenfalls dem unter 4 beschriebenen, nur war er graciler. Das Ligamentum

accessorium mediale war unten normal inseriert, oben an der Fissura petrotympanica.

7. An der linken Seite eines Individuums von schwächlicher Muskulatur entsprang von der Fissura petrotympanica, media von der Gelenkkapsel des Unterkiefers und von dem Ligamentum accessorium med., welches beinahe bis zur Spina angularis vorgeschoben war, ein Muskel. Derselbe war unten an dem Hinterrande der Lamina lateralis processus pterygoidei inseriert. Das Ligamentum pterygospinosum war gut entwickelt.

8. Ich führe des Autors eigenste Worte an:

A muscular slip 1/2 inch broad, on the inner aspect of the temporomaxillary articulation, was connected behind with the Glasserian fissure, and intimately united with a dense fascial extension backwards and inwards of the false internal ligament along this fissure. This fascia was attached below to the lower jaw behind the dental canal to the limit of the posterior margin of the bone.

Das normale Ligament war durch ein ganz fascienartiges Band dargestellt. Während es schlingenförmig an diesem Muskel vorüberzog, wurde es aponeurotisch.

Einige wenige Fasern des Muskels waren der sehnenfaserigen Aussenfläche des M. pterygoideus internus einverleibt, der grössere Teil gelangte zur prominenten Spitze und zum hinteren Rande einer ungewöhnlich grossen Lamina lateralis.

Der M. pterygoideus internus erhob sich von der Tuberositas maxillaris und der obere Kopf des M. pterygoideus externus war schmächtig und sehnig.

Ein ähnlicher aber zarterer Muskel befand sich an der entgegengesetzten Seite.

9. An der linken Seite eines muskelschwachen Individuums erhob sich eine muskulös-sehnige Platte von 2,4 cm Breite von der Fissura petrotympanica und dem vorderen Teil des Ligamentum accessorium mediale und setzte sich an dem ganzen

hinteren Rande und der Aussenfläche des M. pterygoideus int. an. Der M. pterygospinosus war ebenfalls vorhanden. An der rechten Seite fand sich keine Abnormität.

10. Ein ähnlicher, aber schwächerer Muskel. Der einzige Unterschied war der, dass sein vorderer Teil fast vollständig mit den Sehnenfasern des M. pterygoideus internus vereinigt war.

Zuletzt erwähnt Poland zwei Fälle, in welchen der abnorme Muskel hinten lediglich mit dem Ligamentum accessorium mediale, vorn der eine mit der Lamina lateralis, der andere sowohl mit dieser, als mit dem M. pterygoideus int. verbunden war. Poland giebt diesen Muskeln den Namen

Musculus pterygofacialis.

11. Eine muskulös-sehnige Faserplatte, 2,4 cm breit, verlief vom Ligamentum accessorium mediale schräg zum hinteren Rande und der Aussenfläche des M. pterygoideus internus.

Das Ligamentum accessorium mediale war an der Fissura petrotympanica einerseits und an der Innenfläche und dem Hinterrand des Unterkiefers anderseits, nicht aber am Rande des Foramen mandibulare oder der Spina angularis angeheftet.

12. Ein zartes, aber mehr als 2,4 cm breites Muskelbündel war oben, wo es sehnig war, eng mit dem hinteren Teile des Ligamentum accessorium mediale verbunden. Seine unteren fleischigen Fasern entsprangen von der Innenseite des Ligamentum und reichten nahezu bis zum Foramen mandibulare. Die Muskelfasern endeten sehnig teils an der Aussenfläche und dem hinteren Rande des M. pterygoideus int., teils am hinteren Rande der Lamina lateralis.

Das Ligamentum accessorium mediale war nicht an der Spina angularis oder dem Rande des Foramen mandibulare, sondern am hinteren, inneren Rande des Unterkieferastes und oben an der medialen Seite der Cavitas glenoidalis und der Fissura petrotympanica, wo es gut entwickelt war, angeheftet. Das Ligamentum pterygospinosum war gut ausgebildet.

W. Gruber[1]) sah in einigen Fällen 1,4—1,6 cm nach aussen und rückwärts von der Spina angularis des grossen Keilbeinflügels hinter der Fissura petrotympanica vor der Knochenplatte, welche den äusseren Gehörgang bildet, eine Sehne von geringer Breite und ziemlicher Dicke ihren Ursprung nehmen. In dem einen Falle war diese 0,3 cm breit. Sie krümmte sich um den inneren Höcker des Processus condyloideus des Unterkiefers und verlief hinten und dann nach aussen vom Ligamentum accessorium mediale des Unterkiefergelenkes zum M. pterygoideus int. hinab, um allmählich breiter und muskulös geworden, in den oberen Rand des äusseren Umfanges des M. pterygoideus sich fortzusetzen und mit sehnigen, die Richtung des M. pterygoideus int. kreuzenden Fasern, teils abwärts zum Unterkieferwinkel nach innen von der Art. maxillaris int., teils muskulös nach vorn und aufwärts gegen die Fossa pterygoidea auszustrahlen.

In diesem Falle teilte sich die Carotis ext. viel früher in die Art. temporalis und maxillaris int. Letztere durchbohrte auch den M. pterygoideus int. 1,2 cm unterhalb seines oberen Randes, um dann nach aussen von dem anormalen Ursprungsbündel des M. pterygoideus int. und von dem Ligamentum accessorium mediale den Verlauf fortzusetzen.

B. Eigene Beobachtungen.

1. Eine muskulös-sehnige, in ihrem oberen Teile gefensterte Membran hat zum Ansatz die ganze innere Seite einer stark ausgeprägten Ala parva l. — Höher oben setzen sich die Fasern auch auf deren vorderer Kante und weiter bis an die Knochenspange, welche Foramen spinosum und ovale von einander scheidet, fort.

Der vordere Ansatz beginnt in der Mitte des Randes der Lamina lateralis proc. pterygoid., setzt sich dann auf die innere Fläche der Lamina übergehend, längs der medialen Firste der

[1]) Gruber, Neue Anomalien, pag. 13.

Tubarinne bis zur Wurzel des Processus pterygoideus unweit des vorderen Teiles des Foramen ovale fort.

Die ganze Platte bildet ungefähr ein Trapezoid, das mit seiner kleineren Seite dicht unter und parallel dem lateralen Rande des Foramen ovale verläuft.

2. An dem oberen Teile der Lamina externa und der Wurzel des Processus pterygoideus bis dicht zum Foramen ovale hinauf setzt sich eine muskulös bindegewebige Platte von 0,75 cm Breite an, die dann längs der lateralen Cirkumferenz des Foramen zur Ala parva I. zieht, deren mediale Seite ihr zur Befestigung dient.

3. Ein an seiner lateralen Seite oberflächlich stark mit silberglänzenden Sehnenfasern verbrämter Muskel entspringt in einer Breite von 0,5 cm von dem hinteren Rande der Lamina lateralis processus pterygoidei — einzelne Fasern gesellen sich auch von der hinteren inneren Fläche der Lamina hinzu — und verläuft schräg nach lateral-, hinten und aufwärts, um sich an der hinteren Peripherie des Foramen spinosum, allseitig an der Ala parva I. und weiter hinten an der Fissura petrotympanica bis nahezu zum knöchernen Gehörgang anzusetzen. An diesem seinem Ansatz erreicht er mehr als die Breite von 2 cm; die Länge der Fasern ist gemäss der Ausdehnung dieser oberen Insertion verschieden und zwar 1,5—3 cm. Der Muskel ist relativ stark; er giebt dem Musculus pterygoideus externus nur wenig an Umfang nach.

4. In diesem Falle war die untere Hälfte der Lamina lateralis proc. pterygoid. durch eine starke Zacke, die an ihrer Basis an der Lamina etwa 8 mm, von hier bis zur Spitze 5 mm betrug, verbreitert. Von ihren Rändern entsprang ein an seiner lateralen Fläche mit zahlreichen Sehnenfasern verbrämter Muskel und setzte sich an der Aussenfläche der Ala parva I. und ihrer Kante und von hier aus 5 mm weiter hinauf an die Fissura petrotympanica an. Der vordere Rand des Muskels betrug

1 cm, der hintere 2,5 cm an Länge, die Breite 8 mm, die Dicke 2 mm.

An derselben Seite des Präparats befand sich eine Variation des Musc. pterygoid. proprius (cf. Seite 620 unten).

In einem Falle sah ich die untersten Fasern des Musc. pterygospinosus eine Verschmelzung mit den untersten Fasern des Musc. pterygoideus externus eingehen.

5. Im fünften Falle entsprang ein abnormer Muskel aus einer halbkanalartigen Furche, in welche sich die hintere Wand des Foramen spinosum lateral neben der Basis der Ala parva I. fortsetzte und von dem daranschliessenden medialen Teile der Fissura petrotympanica, so dass die hintersten Sehnenfasern der Mitte der hinteren Peripherie der Fossa glenoidalis entsprachen. Die von dem Foramen spinosum bis hierher grösstenteils sehnigen Fasern mussten in Bezug auf ihren Ursprung am Processus pterygoideus an Länge zunehmen, je weiter sie sich nach hinten ansetzen. Vor dem Foramen spinosum fleischig, breitet er sich mehr in vertikaler Ebene aus, um an seinem vorderen Ansatz seine grösste Breite, 1 cm, zu erreichen. Der Muskel sitzt am unteren Teile des hinteren Randes der Lamina lateralis und zwar derart an, dass seine untersten Fasern, mit den untersten Fasern des M. pterygoid. ext. zusammenfliessend, gemeinsam an der Lamina lat. inserieren.

Der grössere Teil des höher liegenden Ansatzes ist vollständig vom M. pterygoideus ext. durch eine perlmutterartig glänzende Fascienplatte, welche dem Muskel aufliegend, ihre Fasern strahlig nach hinten sendet, getrennt.

Parallel und unmittelbar über dem oberen Rande dieses Muskels läuft ein Ligament von 2 mm Breite, das in seinem Ansatz an der Lamina lat. den Nervus pterygoideus int. gabelig umgreift und dann schräg nach oben zum Ansatz an der Spina angularis zieht.

6. An der Innenseite der Ala parva I. entspringen stärkere

und schwächere Sehnenfaserbündel, die in einer zarten Fascienplatte sich auf der Innenfläche der M. pterygoideus int. auflösen.

7. Denselben Ursprung an der Schädelbasis hatte eine knapp 1 cm breite Faserplatte, die in 3 Falten gelegt entsprang, um dann, fächerförmig sich ausbreitend, über die ganze mediale Fläche des M. pterygoideus int. sich auszudehnen.

8. Zwei Bindegewebsstränge laufen von der Fissura petrotympanica gleich hinter der Ala parva I. zum untersten Teile des M. pterygoideus int., um sich auf dessen laterale Fläche ziemlich nahe seinem Ansatz am Kiefer in eine dem Muskel aufgelagerte Platte bindegewebiger Natur aufzulösen. Ein Teil der Platte setzt sich an dem Unterkiefer selbst an.

9. In diesem Falle zog ein Bindegewebsbündel von der Crista petrosa hinter der Spina angularis nach vorn. Seine Fasern kreuzten, indem sie in die mediale Aponeurose des M. pterygoideus int. übergingen, rechtwinklig deren Fasern dicht unterhalb der Kante der Lamina lateralis. Letzteres Bündel hatte die Dicke eines mittleren Bindfadens.

An derselben Seite befindet sich noch ein eigenartiges Ligamentum pterygospinosum (s. pag. 624).

Derartige Bindegewebszüge von der Spina angularis und deren Nachbarschaft zum M. pterygoideus int. kommen in verschiedenen Modifiaktionen, die alle aufzuzählen müssig ist, und recht häufig vor.

Die Bindegewebsfasern können zum Teil oder fast ganz von Muskelfasern ersetzt werden.

10. So entsprang ein in seinem oberen Teile mehr sehniges, in seinem unteren mehr muskulöses Bündel von 4 mm Breite von der Schädelbasis und zwar von der Fissura petrotympanica und zog schräg nach unten, um sich zum Teil mit den hintersten Fasern des M. pterygoideus int. zu vereinigen, zum Teil an der hinteren Kante des vertikalen Kieferastes zu inserieren.

An dieser Stelle sei noch eine eigenartige Bildung bei einem

Orang erwähnt. Ein Bündel entsprang rein muskulös mit einem rundlichen Muskelbauche von gut 1 cm Durchmesser von der hinteren Hälfte des Processus mastoideus, indem die medialen Fasern sich mehr an der Kuppe des Processus, die lateralen 1,5 cm hoch hinauf sich an der äusseren hinteren und auch inneren Fläche desselben befestigten. Von diesem Ansatz verlief der Muskel schräg nach unten und vorn, um, sich allmählich verjüngend, in eine Sehne überzugehen, die sich in die mediale Fläche des M. pterygoideus int. verliert. Der muskulöse Teil ist 5 cm, der sehnige 1,5 cm lang und 4—5 mm breit.

Mit diesem abnormen Muskel vereinigt sich ein zweiter von 3 mm Dicke. Seine Sehne legt sich oben und hinten in die Furche zwischen Ohr und Schläfenschuppe und ist, in Bindegewebe eingebettet, am Knochen befestigt. Weiter nach vorn fleischig, geht er eine Vereinigung mit dem vordersten muskulösen Teile des ersteren Muskels ein. Der fleischige Teil ist 3,5 cm lang.

An demselben Exemplar zieht beiderseits ein 1,5 mm starkes rundliches Band von der Spitze der Ala parva I. zu einer spitzen, nach hinten vorspringenden, etwas über die Mitte des hinteren Randes der Lamina lat. gelegenen Zacke (Lig. pterygospinosum).

C. Gruppierung der vorstehenden Fälle des M. pterygospinosus.

I. H. A.[1]) Spina angularis V. A.[2]) Lamina lateralis.
cf. 1. Die Fälle von Thane, Macalister, Theile, Schmidt. pag. 627.
2. 2. Fall von Poland. pag. 628.
3. 1. und 2. Fall von mir. pag. 631 und 632.

[1]) H. A. = hinterer Ansatz.
[2]) V. A. = vorderer Ansatz.

II. H. A. Spina angularis. V. A. M. pterygoid. int.
cf. Fall 6 und 7 von mir. pag. 633 und 634.

III. H. A. Spina ang. und Fissura petrotympanica.
V. A. Lamina lateralis.
Fall 1 von Poland. pag. 627.
Fall 4, 5 und 6 von Poland. pag. 628.
Fall 3 und 4 von mir. pag. 632.

IV. H. A. Spina angularis und Ligamentum accessorium mediale.
V. A. Lamina lateralis.
Fall 3 von Poland. pag. 628.
Fall 5 von mir. pag. 633.

V. H. A. Umgebung der Spina angularis.
V. A. Aussenfläche des Musculus pterygoideus int. und Unterkiefer.
1. Fall von Gruber. pag. 631.
2. Fall 8, 9, 10 von mir. pag. 634 und 635.

VI. H. A. Fissura petrotympanica und Ligamentum accessorium mediale.
V. A. a) Lamina lateralis.
Fall 7 von Poland. pag. 629.
b) Lamina lateralis und M. pterygoideus int.
Fall 8 von Poland. pag. 629.
c) M. pterygoideus internus.
Fall 9 und 10 von Poland. pag. 629 und 630.

VII. H. A. Ligamentum accessorium mediale.
V. A. a) Musculus pterygoideus internus.
Fall 11 von Poland. Seite 630.
b) Musc. pterygoid. int. und Lamina lateralis.
Fall 12 von Poland. Seite 630.

MBL/WHOI LIBRARY
WH 1AXU .